



Revisión

Embolización de paragangliomas carotídeos como terapia puente a la cirugía: ¿un riesgo necesario?

Preoperative embolization of carotid paragangliomas as a bridge to surgical resection: is the risk justified?

Marta Herrero Gutiérrez, Sara González Sánchez, Isabel María Breteau Agote, Juan Luis Portero García, José Carlos Lodeiro Sanz, Fernando Ruiz Grande
 Servicio de Angiología, Cirugía Vascular y Endovascular. Hospital Universitario de La Princesa. Madrid

Resumen

Los paragangliomas carotídeos son un tipo de tumores poco frecuentes del cuerpo carotídeo de estirpe neuroendocrina, habitualmente asintomáticos y benignos, pero con capacidad de invasión local. Debido a su tejido estromal altamente vascularizado y al riesgo de hemorragia operatoria, sobre todo en aquellos de gran tamaño (mayores de 30 mm o Shamblin II-III), es cada vez más frecuente la realización de un tratamiento mediante embolización endovascular preoperatoria. Las revisiones y los metaanálisis recientes analizan el beneficio en términos de disminución de sangrado, del tiempo quirúrgico y de la tasa de complicaciones posoperatorias, pero la ausencia de una evidencia sólida por la falta de estudios aleatorizados no permite llegar a recomendaciones absolutas sobre este tema. Nuestro trabajo busca ahondar en la evidencia sobre los riesgos y los beneficios que hay detrás de este procedimiento e intentará establecer una pauta de indicaciones y manejo.

Palabras clave:

Paraganglioma carotídeo. Glomus carotídeo. Shamblin. Embolización transarterial. Embolización percutánea.

Abstract

Carotid paragangliomas are neurocrine tumors of the carotid body, usually asymptomatic and benign but with the potential for local invasion. Due to their nature with highly vascularized stromal tissue and the risk of intraoperative bleeding, especially in larger ones (greater than 30 mm or Shamblin II-III), preoperative endovascular embolization has become increasingly common. Recent reviews and meta-analyses analyze the benefits in terms of reduced bleeding, shorter surgical time, and lower postoperative complication rates, but the lack of solid evidence due to the absence of randomized studies does not allow for definitive recommendations on this matter. Our work aims to delve into the evidence regarding the risks and benefits behind this procedure and will attempt to establish a guideline for indications and management.

Keywords: Carotid paraganglioma. Carotid body tumor. Shamblin. Transarterial embolization. Percutaneous embolization.

Recibido: 05/06/2025 • Aceptado: 04/09/2025

Conflicto de intereses: los autores declaran no tener conflictos de intereses.

Inteligencia artificial: los autores declaran no haber usado inteligencia artificial (IA) ni ninguna herramienta que use IA para la redacción del artículo.

Herrero Gutiérrez M, González Sánchez S, Breteau Agote IM, Portero García JL, Lodeiro Sanz JC, Ruiz Grande F. Embolización de paragangliomas carotídeos como terapia puente a la cirugía: ¿un riesgo necesario? *Angiología* 2026;78(1):22-30

DOI: 10.20960/angiologia.00779

Correspondencia:

Marta Herrero Gutiérrez. Servicio de Angiología, Cirugía Vascular y Endovascular. Hospital Universitario de La Princesa. C/ Diego de León, 62. 28006 Madrid
 e-mail: marta.herrero1291@gmail.com

INTRODUCCIÓN Y OBJETIVO

Los paragangliomas carotídeos (PGC) son una entidad poco frecuente, de manejo complejo y en ocasiones compartida con otras especialidades, como otorrinolaringología o cirugía maxilofacial. Típicamente se trata de tumores altamente vascularizados, de características histopatológicas habitualmente benignas, pero con capacidad de invasión local, lo que les confiere un riesgo de malignidad por compromiso de estructuras vecinas. El tratamiento de elección es la resección quirúrgica. La radioterapia se reserva como alternativa supresora (no curativa) en casos inoperables. El manejo expectante en casos seleccionados (tumores pequeños, pacientes añosos o comorbilidad importante) podría ser beneficioso, si bien es cierto que la evidencia disponible es limitada (1).

El auge de los tratamientos endovasculares ha cambiado también las tendencias en el manejo de este tipo de tumores, ya que permite un tratamiento secuencial que disminuye el flujo vascular aferente y, *a priori*, reduce el riesgo de hemorragia y de complicaciones perioperatorias secundarias a una resección quirúrgica.

Los estudios recientes que han analizado los resultados de pacientes sometidos a embolización preoperatoria (EP) comparándolos con pacientes intervenidos mediante cirugía de resección directa (RD) arrojan resultados dispares y no establecen unas recomendaciones claras que faciliten la toma de decisiones. El objetivo de este trabajo es realizar una revisión de la literatura disponible y actualizar la evidencia acerca del manejo endovascular preoperatorio de esta patología.

DESARROLLO

Los PGC son un tipo de tumores poco frecuentes del cuerpo carotídeo, de estirpe neuroendocrina, habitualmente asintomáticos y benignos, pero con capacidad de invasión local. Se localizan en el plano subadventicial de la bifurcación carotídea y característicamente se trata de tumores altamente vascularizados. Desde un punto de vista anatómico, la irrigación de los PGC depende de ramas de la arteria

carótida externa (faringea ascendente, tiroidea superior, facial y occipitales), aunque también pueden depender de ramas directas de la carótida interna o externa (arteria glómica). De todas ellas, la más frecuente es la arteria faríngea ascendente (2).

Shamblin y su equipo de la Clínica Mayo desarrollaron una clasificación anatómica para los PGC basada en la extensión y el compromiso vascular (3) que permite predecir la dificultad técnica intraoperatoria, así como un mayor riesgo de complicaciones (Fig. 1). El tipo I está constituido por tumores localizados en la bifurcación, que no engloban a la carótida interna ni la externa. El tipo II rodea parcialmente la bifurcación y en el tipo III las carótidas interna y externa se encuentran embebidas dentro del tumor. El tratamiento mediante resección quirúrgica es el tratamiento de elección y tradicionalmente ha supuesto un reto, sobre todo en aquellos de gran tamaño y Shamblin II y III, debido a su naturaleza altamente vascularizada y a la proximidad de estructuras nerviosas.

Las principales complicaciones asociadas a la cirugía de resección que han sido estudiadas son la mortalidad a 30 días, la tasa de ictus, el daño nervioso y la necesidad de revisión quirúrgica por hematoma cervical. El porcentaje de complicaciones, estratificado por clasificación de Shamblin, demuestra una mayor presencia de estas en aquellos de tipo II y de tipo III, como demostraron en un metaanálisis Robertson y cols. (4).

El procedimiento de embolización puede realizarse mediante acceso transarterial (habitualmente por acceso femoral) o bien por punción percutánea directa sobre el tumor, mediante aguja de 18-22 G y guiado por fluoroscopia, según la técnica que detallan pormenorizadamente García Gutiérrez y González-Fajardo (5). El inflado de un balón oclusivo en el origen de la carótida externa puede servir de apoyo para evitar el paso retrógrado de los materiales hacia la carótida interna. Los agentes más habitualmente empleados para este tratamiento son el n-butil-cianocrilato (Magic Glue®; Balt, Montmorency, Francia), Glubran 2® (GEM Srl, Viareggio, Italia), copolímero de etileno alcohol vinílico o EVOH (Onyx®; Medtronic, Irvine, EE. UU.), Easyx® (Qmedics, Zúrich, Suiza), SquidPeri® (Emboflu, Zúrich, Suiza), alcohol polivinílico (PVA), Gelfoam® (Pfizer, Nueva York, EE. UU.),

microesferas y *coils* (Fig. 2). El etanol tiene buenos resultados para la oclusión del nidus, pero el riesgo de daño a los tejidos adyacentes (necrosis tisular y lesión nerviosa) hace que no sea adecuado como material embolizante en esta patología (6).

Aunque el tratamiento mediante EP lo describieron por primera vez en 1980 Schick y cols. (7), cabe destacar que aquellas publicaciones de principios de la década de los 2000 apenas hablan del tratamiento preoperatorio mediante embolización; su presencia es más frecuente a medida que avanzamos en los años de las publicaciones. Al tratarse de una patología poco frecuente, es excepcional encontrar estudios más extensos que series de casos u observacionales retrospectivos.

Dentro de los artículos sobre revisiones de casos, por volumen de pacientes destaca la publicada por Cobb y cols. (8), que realizaron una revisión transversal retrospectiva de pacientes intervenidos mediante RD y aquellos con EP entre los años 2006 y 2013 en cinco estados de Estados Unidos que consideran representativos a efectos de las características poblacionales. Identificaron un total de 547 pacientes, de los que se embolizó preoperatoriamente el 13,7 % ($n = 75$). Las complicaciones analizadas fueron la mortalidad total, ictus, lesión de par craneal y pérdi-

da de sangre. La mortalidad fue muy baja, con solo una muerte en el grupo de RD que no condicionó diferencias estadísticamente significativas. La tasa de ictus fue igual en ambos grupos (4,1 %) y la de lesión nerviosa fue muy baja, con solo dos pacientes documentados en el grupo de cirugía aislada y ningún paciente en el grupo de EP, que los autores atribuyen a una falta de registro o codificación en las bases de datos analizadas. Paradójicamente, los resultados de sangrado operatorio fueron más altos en el grupo de EP, aunque no llegaron a alcanzar la significación estadística. El análisis de la estancia hospitalaria reveló un ingreso más prolongado en el grupo de EP, aunque no especifican si la embolización fue ambulatoria o durante el ingreso ni el intervalo entre este procedimiento y la cirugía.

En este artículo destacan varios puntos: desde la perspectiva de coste-efectividad, cabe preguntarse si los costes derivados de una mayor estancia hospitalaria y del procedimiento de embolización compensan los beneficios derivados de una menor tasa de complicaciones teóricas (sangrado o lesión de par craneal), sobre todo teniendo en cuenta que los datos de este estudio muestran que no hubo diferencias estadísticamente significativas. Por otro lado, la base de datos utilizada no permitía una estratificación

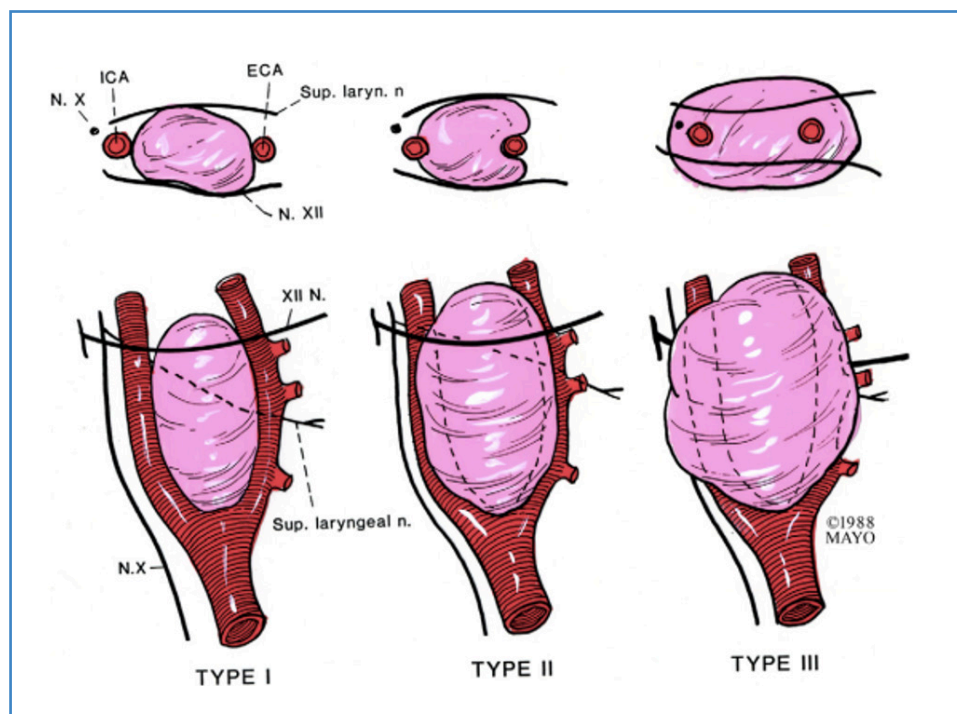


Figura 1. La clasificación Shamblin de los paragangliomas carotídeos (3).

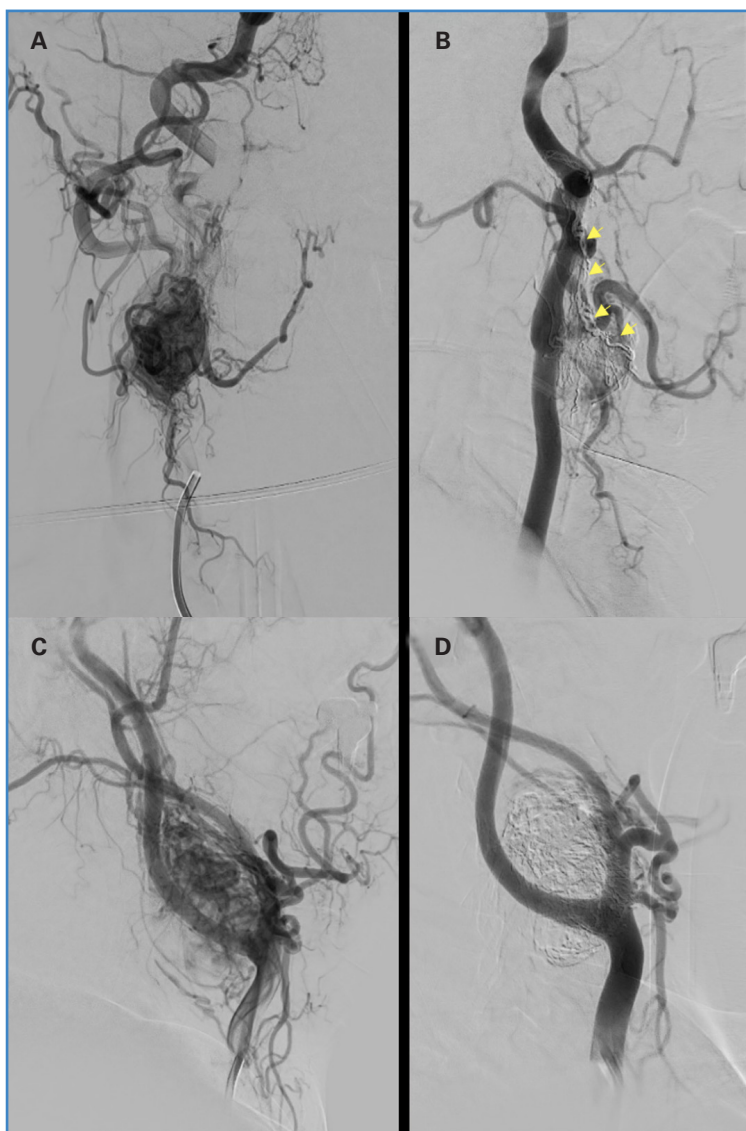

Figura 2. Arteriografía pre- y posembolización de PGC. A. Arteriografía de PGC Shamblin II. B. Embolización de PGC Shamblin 2 con Onyx® y protección de rama neuromeningea con coils (flechas amarillas). C. Arteriografía de PGC Shamblin III. D. Control tras embolización con Onyx®.

de los pacientes por clasificación de Shamblin o por tamaño del tumor; los tumores de mayor tamaño o Shamblin III son los más susceptibles de embolización. Esto podría justificar una mayor estancia hospitalaria o un mayor sangrado; no obstante, es una especulación, ya que los datos no están disponibles para su análisis. Concluyen, por tanto, que una EP no aporta beneficios sobre la pérdida de sangre durante la cirugía, tasa de ictus, lesión nerviosa y estancia hospitalaria.

Jackson y cols. (9) publicaron el primer metaanálisis en 2015 para intentar dar respuesta a la falta de evidencia en este tema. Incluyeron 22 estudios con un total de 578 pacientes y 607 tumores. Los resultados arrojan un menor sangrado operatorio

estimado, así como una menor duración de la intervención en aquellos pacientes tratados mediante EP respecto a RD. El análisis por subgrupos para determinar los resultados según el tipo de embolización, según la clasificación de Shamblin o la duración del ingreso, estuvo limitado por la falta de información en los estudios incluidos. No hubo diferencias estadísticamente significativas en lo referente a complicaciones quirúrgicas; las más frecuentes fueron las lesiones de estructuras vasculares y nerviosas. Respecto a las complicaciones derivadas del procedimiento de embolización, se encontró una tasa del 2,5 % (4 de 160), que fueron: parálisis del hipogloso, afasia temporal, parálisis de cuerda vocal permanente y disección arterial.

De forma paralela, Abu-Ghanem y cols. (10) realizaron una revisión sistemática de la literatura y metaanálisis con el mismo objetivo: establecer evidencia sobre beneficios y riesgos de tratamiento preoperatorio mediante embolización, que se publicó en 2016. En este caso, se incluyeron 15 estudios retrospectivos con 470 pacientes. El análisis de los resultados no encontró diferencias estadísticamente significativas en sangrado intraoperatorio estimado, duración de la intervención y duración del ingreso respecto a la RD. Aunque el grupo de EP presentaba riesgo aumentado de lesión nerviosa y un menor riesgo de lesión vascular e ictus comparado con el grupo de RD, estos valores no llegaron a alcanzar la significación estadística.

Más adelante, en 2019, Robertson y cols. (4) realizaron una revisión sistemática y metaanálisis acerca de la presentación, el manejo y las complicaciones periprocedimiento de los PGC en función de la clasificación de Shamblin. De un total de 4418 pacientes y 4743 PGC documentados, una quinta parte se trató mediante EP (21 %). Centrándonos en el análisis comparativo entre RD y EP, encontramos que no hay una diferencia estadísticamente significativa en reintervención por hematoma o sangrado de herida, aunque los propios autores especifican las dificultades para establecer la *odds ratio* y posibles sesgos por el número bajo de pacientes. Un subanálisis de 16 series de pacientes, con un total de 472 individuos, no encontró diferencias estadísticamente significativas respecto a la pérdida de sangre en pacientes con EP respecto a los sometidos a RD. Otros parámetros, como la presencia de complicaciones perioperatorias en función de la embolización, la duración del ingreso o de la intervención, no se estudiaron.

También en 2019, Texakalidis y cols. (11) publicaron una revisión sistemática y metaanálisis sobre el rol de la embolización preoperatoria (25 estudios retrospectivos observacionales de cohortes, con un total de 1326 pacientes, de los que 830 se sometieron a EP y 496, a RD), con resultados dispares. En este artículo sí que se objetiva una menor pérdida sanguínea intraoperatoria y una duración del procedimiento menor en el grupo de EP, con diferencias estadísticamente significativas. No obstante, el diagrama de embudo sugiere un sesgo de publicación.

Otras variables estudiadas, como la tasa de daño nervioso, el riesgo de ictus o de ataque isquémico transitorio (AIT) y la duración del ingreso, no muestran diferencias estadísticamente significativas. Se realizaron dos análisis de subgrupos, según la clasificación de Shamblin, que no mostraron diferencias entre los subgrupos Shamblin I, II y III con y sin EP, y según el intervalo de tiempo desde la embolización a la resección quirúrgica. En este caso, el subgrupo de EP de entre 24 y 48 horas fue el único disponible para hacer el análisis respecto a la RD. Se observaron diferencias estadísticamente significativas en la duración del ingreso en favor de una menor estancia en el grupo de la EP. Se realizó un análisis de metarregresión para valorar el efecto del tamaño del tumor sobre los resultados posoperatorios que confirmó que el tamaño, independientemente de si había recibido embolización o no, era un predictor de mayor pérdida de sangre. Otras complicaciones, como la lesión de pares craneales, la lesión vascular o la tasa de ictus, no se vieron afectadas por esta variable. Este estudio destaca que, a pesar de encontrar mayor pérdida de sangre intraoperatoria en el grupo de RD, este hallazgo no revistió una importancia clínica.

González-Urquijo y cols. (12) intentaron suplir la falta de estudios multicéntricos sobre los resultados de la embolización preoperatoria estableciendo un registro internacional para países de habla hispana (CAPACITY) en el que se incluirían pacientes intervenidos de PGC con y sin EP. En el análisis publicado en el año 2023 se incluyen los pacientes registrados de 11 hospitales entre México, Ecuador, Bolivia y España, intervenidos entre enero de 2010 y diciembre de 2019; en total, 1432 pacientes, con una relación aproximada de 6:1 de RD respecto a EP. De estos pacientes, el tratamiento con EP se realizó a criterio del cirujano responsable en aquellos con Shamblin II y III. Los resultados demuestran una relación estadísticamente significativa de un menor sangrado perioperatorio y menor tasa de hematoma en aquellos tratados con EP, con una duración de la intervención quirúrgica similar en ambos grupos, sin diferencias entre tasa de ictus perioperatorio o daño nervioso.

Los estudios que intentan dilucidar el beneficio de la EP habitualmente contemplan los resultados, independientemente de la clasificación de Sham-

blin, lo que puede constituir un sesgo en sí mismo debido a las dificultades quirúrgicas intrínsecas a un PGC Shamblin III. Es por este motivo que Napoli y cols. (13) publicaron un metaanálisis para analizar por separado el efecto de la EP en los Shamblin II respecto a los Shamblin III. De cinco estudios con un total de 245 pacientes, 121 se sometieron a EP y 124, a RD. Analizando conjuntamente los datos, sí se establece un menor sangrado en los pacientes con EP, pero sin diferencias en la duración de la intervención. Al separar los resultados por grado de Shamblin, no hay diferencias estadísticamente significativas en cuanto a un menor sangrado quirúrgico o a una duración menor de la cirugía, pero sí se objetiva una clara tendencia en favor de la EP en ambos grupos. Como limitaciones y dificultades señalan la ausencia de más estudios y más pacientes que incluir para alcanzar la significación estadística (la mayor parte de estudios publicados no permitió el análisis por grado de Shamblin), el sesgo de publicación detectado por gráfico en embudo y el efecto de la curva de aprendizaje. Tampoco hay referencias al material y a la técnica de embolización, aunque señalan una predominancia de PVA en los estudios realizados.

Por último, el documento más reciente de este tema es el análisis sistemático de Wang y cols. (14). Incluye un total de 155 estudios con 9291 pacientes

y 9862 tumores. En cuanto al tratamiento preoperatorio mediante EP, destaca una mayor incidencia de ictus en este grupo, sin repercusión en la mortalidad respecto a RD. También se encuentran diferencias estadísticamente significativas en la menor pérdida de sangre estimada durante la intervención y el menor tiempo de cirugía. Otros parámetros estudiados en los que no se objetivaron diferencias estadísticamente significativas fueron la duración del ingreso, la necesidad de reparación carotídea, la tasa de AIT, la presencia de hematoma, la lesión de pares craneales y la necesidad de transfusión u otros eventos adversos. La conclusión de este estudio es tajante en cuanto a no recomendar la embolización de paragangliomas de rutina por el riesgo de ictus, a pesar de la disminución del sangrado y de la duración de la intervención.

En la tabla I se resumen los principales parámetros estudiados en los estudios previamente comentados.

El periodo entre la embolización y la cirugía también se ha estudiado y sigue en debate. La inflamación y el edema tras la embolización remiten en 1-2 días, pero se considera que en ese periodo de tiempo pueden repermeabilizarse parte de los vasos embolizados. En el estudio publicado por Li y cols. (15) se realiza una revisión retrospectiva de pacientes sometidos a resección de PGC previa embolización,

Tabla I. Determinación de diferencias estadísticamente significativas entre el grupo embolización frente al no embolización en los principales metaanálisis

| Estudio | n | Sangrado | Duración del ingreso | Duración de la cirugía | Complicaciones |
|--------------------------|------|----------|----------------------|------------------------|----------------|
| Jackson y cols. | 607 | Sí | NC | Sí | No |
| Abu-Ghanem y cols. | 407 | No | No | No | No |
| Robertson y cols. | 4743 | No | NE | NE | NE |
| Texakalidis y cols. | 1326 | Sí | No | Sí | No |
| González-Urquijo y cols. | 1432 | Sí | NE | No | No |
| Napoli y cols. | 245 | Sí | NE | No | NE |
| Wang y cols. | 9862 | Sí | No | Sí | Sí* |

NC: no concluyente por falta de datos; NE: no estudiado. *Wang y cols. reportan una mayor tasa de ictus en el grupo de embolización preoperatoria (con diferencia estadísticamente significativa), pero no encuentran menor tasa de complicaciones posoperatorias en el grupo de embolización respecto al de no embolización.

dividiéndolos en grupo 1, grupo 2 y grupo 3 en función del intervalo de tiempo transcurrido desde su embolización (1, 2 o 3 días, respectivamente) y analizando parámetros quirúrgicos. No se incluyen en la comparación los pacientes no embolizados ni se estudian las diferencias en función del material de embolización. De los 103 pacientes de su estudio, la mayor parte fueron intervenidos a las 24 horas tras el procedimiento endovascular ($n = 76$), sin diferencias significativas entre características de los pacientes y tamaño del tumor. Destaca un mayor sangrado y una mayor duración de la intervención, progresivamente en aumento del grupo 1 al 3. No hubo diferencias en cuanto a la necesidad de reparación de estructuras vasculares ni en la incidencia de eventos adversos.

Varios grupos japoneses plantean una resección temprana (a las tres horas después de la embolización) y comparan sus datos con los obtenidos en otros estudios que espaciaban más de 24 horas el tratamiento operatorio. Katagiri y cols. (16) presentan su serie de 16 pacientes sometidos a EP por acceso transarterial femoral y con partículas de gelatina (Gelpart®; Nippon Kayaku, Tokio, Japón). El análisis de los datos muestra una reducción del volumen del tumor del 46 % de media (rango, entre 76 % y 7 %) y demuestra, adicionalmente, una menor pérdida sanguínea, aunque no un menor tiempo quirúrgico. Tamura y cols. (17), siguiendo la misma técnica de EP, concluyen que hay un menor tiempo quirúrgico y menor volumen de hemorragia respecto a otros estudios, y demuestran una disminución del tamaño del tumor, con una diferencia estadísticamente significativa. Por otro lado, el grupo de Acuña-Pinzón y cols. (18) realiza un estudio retrospectivo de 33 pacientes con PGC, de los que se realiza EP al 51,5 % con Gelfoam® por acceso transarterial femoral tres horas antes de la intervención. Se comparan con los pacientes que no son sometidos a EP. En este estudio, los resultados obtenidos no demuestran una significación estadística en favor de una menor tasa de complicaciones, de menor tasa de sangrado o menor tiempo quirúrgico.

Respecto al material para la embolización no hay muchos estudios comparativos que arrojen luz sobre la superioridad de uno sobre el resto y no es uno de los parámetros que analicen pormenorizadamente los metaanálisis y revisiones sistemáticas pre-

viamente comentados. En general, el material más frecuentemente utilizado, según lo referido en los estudios, es el PVA. Sin embargo, en los últimos años puede observarse una tendencia a una mayor utilización de Onyx®. El estudio publicado por Economopoulos y cols. (19) de 2015 hace una revisión de todos los casos embolizados hasta esa fecha, pero no establece comparativas entre materiales empleados. En el estudio CAPACITY, de González-Urquijo y cols. (12), se especifica que, de los paragangliomas embolizados, el material más utilizado fue el PVA (54 pacientes, 68,4 %), seguido de *microcoils* ($n = 21$; 26,6 %) y Onyx® ($n = 4$; 5 %), sin establecer comparativas entre ellos, y, dado que la tasa de complicación de los procedimientos de embolización fue 0, tampoco se realizó un análisis valorando el riesgo relativo de la utilización de cada material. El uso de un balón de oclusión como protección para evitar la migración del material se ha descrito en diferentes artículos, pero no se han llegado a hacer estudios comparativos sobre la eficacia de la utilización de esta técnica de manera sistemática (6).

En cuanto al acceso para la embolización (transarterial frente a percutáneo por punción directa), existe un estudio publicado por Griauzde y cols. (20) en el que se compara la embolización transarterial con diversos materiales (partículas, coils y Onyx®) con la embolización por punción directa de Onyx® en 17 pacientes. La pérdida de sangre en el grupo de pacientes tratado mediante embolización transarterial fue mayor respecto a la de la embolización por punción percutánea. Otros parámetros, como la duración del ingreso o la duración de la intervención, no presentaron diferencias estadísticamente significativas. Adicionalmente, aunque el porcentaje de tumor embolizado no presentó diferencias estadísticamente significativas, sí se observa una tendencia a un mayor éxito técnico mediante la técnica de punción directa con Onyx® (98 %) respecto al tratamiento transarterial (84 %).

CONCLUSIONES

La embolización preoperatoria de paragangliomas carotídeos es una opción no exenta de riesgos, pero que se encuentra en auge. Basándonos

en la literatura publicada hasta la fecha, puede disminuir el sangrado y el tiempo operatorios, pero sin una clara mejoría de la tasa de complicaciones posquirúrgicas.

Los avances recientes, tanto en las técnicas como en los nuevos materiales, no se ven reflejados en los estudios retrospectivos analizados, por lo que su importancia y su beneficio pueden verse infravalorados. Hasta ahora, los materiales y los accesos que más evidencia tienen son el alcohol polivinílico y Onyx® mediante embolización transarterial (habitualmente por acceso femoral) y punción percutánea. Algunos casos seleccionados pueden beneficiarse de la utilización de *coils* y de balones para evitar la migración de los agentes embolizantes. Reducir en la medida de lo posible el lapso entre la embolización y la cirugía podría disminuir la duración del ingreso y el sangrado intraoperatorio en aquellos pacientes sometidos a embolización percutánea.

En definitiva, una adecuada selección de los pacientes según el tamaño y el grado de Shamblin, junto con nuevos estudios prospectivos que permitan analizar cómo se comportan los nuevos materiales manejados por expertos que ya han superado la curva de aprendizaje, podrían arrojar unos resultados más acordes con el impacto positivo esperado. Hasta entonces, y teniendo en cuenta la controversia actual, parece adecuado restringir esta técnica individualizando cada caso en función de los riesgos y de los beneficios de cada paciente.

BIBLIOGRAFÍA

- Lozano Sánchez FS. Indicaciones quirúrgicas en paragangliomas carotídeos. Cambio del paradigma y propuesta de algoritmos. *Angiología* 2017;69(1):41-7. DOI: 10.1016/j.angio.2016.04.016
- Shibao S, Akiyama T, Ozawa H, Tomita T, Ogawa K, Yoshida K. Descending musculospinal branch of the ascending pharyngeal artery as a feeder of carotid body tumors: Angio-architecture and embryological consideration. *J Neuroradiol* 2020;47(3):187-92. DOI: 10.1016/j.neurad.2018.10.002
- Hallett JW, Nora JD, Hollier LH, Cherry KJ, Pirolo PC. Trends in neurovascular complications of surgical management for carotid body and cervical paragangliomas: a fifty-year experience with 153 tumors. *J Vasc Surg* 1988;7:284-91.
- Robertson V, Poli F, Hobson B, Saratzis A, Naylor AR. A systematic review and meta-analysis of the presentation and surgical management of patients with carotid body tumours. *Eur J Vasc Endovasc Surg* 2019;57(4):477-86. DOI: 10.1016/j.ejvs.2018.10.038
- García Gutiérrez A, González-Fajardo JA. Radioguided embolization of carotid paragangliomas with Onyx. *Angiología* 2023;75(4):273-5. DOI: 10.20960/angiologia.00508
- Paolucci A, Ierardi AM, Hohenstatt S, Grassi V, Romagnoli S, Pognataro L, et al. Pre-surgical embolization of carotid body paragangliomas: advantages of direct percutaneous approach and transitory balloon-occlusion at the origin of the external carotid artery. *Radiol Med* 2022;127:433-9. DOI: 10.1007/s11547-022-01463-y
- Schick PM, Hieshima GB, White RA. Arterial catheter embolization followed by surgery for large chemodectoma. *Surgery* 1980;87:459-64.
- Cobb AN, Barkat A, Daunhjaiboon W, Halandras P, Crisostomo P, Kuo PC, Aulivola B. Carotid body tumor resection and preoperative embolization. *Ann Vasc Surg* 2020;64:163-8. DOI: 10.1016/j.avsg.2019.09.025
- Jackson RS, Myhill JA, Padhya TA, McCaffrey JC, McCaffrey TV, Mhaskar RS. The effects of preoperative embolization on carotid body paraganglioma surgery: a systematic review and meta-analysis. *Otolaryngol Head Neck Surg* 2015;153(6):943-50. DOI:10.1177/0194599815605323
- Abu-Ghanem S, Yehuda M, Carmel NN, Abergel A, Fliss DM. Impact of preoperative embolization on the outcomes of carotid body tumor surgery: a meta-analysis and review of the literature. *Head Neck* 2016;38(Suppl.1):2386-94. DOI: 10.1002/hed.24381
- Texakalidis P, Charisis N, Giannopoulos S, Xenos D, Rangel-Castilla L, Tassiopoulos AK, et al. Role of preoperative embolization in carotid body tumor surgery: a systematic review and meta-analysis. *World Neurosurg* 2019;129:503-13. DOI: 10.1016/j.wneu.2019.05.209
- González-Urquijo M, Hinojosa-González D, Viteri-Pérez VH, Llausas-Villarreal A, Becerril-Gaitan A, González-González M, et al. An analysis from the CAPACITY database of outcomes of preoperative embolization before carotid body tumor surgery compared with resection alone. *J Vasc Surg* 2023;77(5):1447-52. DOI: 10.1016/j.jvs.2023.01.012
- Napoli G, Tritto R, Moscarelli M, Forleo C, La Marca MGC, Yang L, et al. Role of pre-operative embolization in carotid body tumor surgery according to Shamblin classification: a systematic review and meta-analysis. *Head Neck* 2023;45(5):1141-8. DOI: 10.1002/hed.27318
- Wang YH, Yang J, Zhong H, Wu JJ, Wu K, Hu A, et al. Prevalence, characteristics, evaluation, and management of carotid body tumors: Systematic analysis based on available evidence. *J Vasc Surg* 2024;80(2):574-85.e4. DOI: 10.1016/j.jvs.2024.03.443
- Li N, Zeng N, Wan Y, Wen C, Yang J, Li J, et al. The earlier, the better: the beneficial effect of different timepoints of

- the preoperative transarterial embolization on ameliorating operative blood loss and operative time for carotid body tumors. *Surgery* 2021;170(5):1581-5. DOI: 10.1016/j.surg.2021.07.005.
16. Katagiri K, Shiga K, Ikeda A, Saito D, Oikawa S, Tshuchida K, et al. Effective, same-day preoperative embolization and surgical resection of carotid body tumors. *Head Neck* 2019;41(9):3159-67. DOI: 10.1002/hed.25805
 17. Tamura A, Nakasato T, Izumisawa M, Nakayama M, Ishida K, Shiga K, et al. Same-day preventive embolization and surgical excision of carotid body tumor. *Cardiovasc Intervent Radiol* 2018;41:979-82. DOI: 10.1007/s00270-018-1894-3
 18. Acuña-Pinzón CL, Guerrero-Ramos MA, Acuña-Pinzón AF, et al. ¿Es necesaria la embolización prequirúrgica en tumores de cuerpo carotídeo? Una experiencia de 15 años. *Angiología* 2024;76(5):277-84. DOI: 10.20960/angiologia.00639
 19. Economopoulos KP, Tzani A, Reifsnnyder T. Adjunct endovascular interventions in carotid body tumors. *J Vasc Surg* 2015;61(4):1081-91. DOI: 10.1016/j.jvs.2015.01.035
 20. Griauzde J, Gemmete JJ, Chaudhary N, Pandey AS, Sullivan SE, McKean EL, Marentette LJ. A comparison of particulate and Onyx embolization in preoperative devascularization of carotid body tumors. *Neuroradiology* 2013;55:1113-8.