



Caso Clínico

Pseudoaneurisma de la arteria tibial anterior como complicación de artroscopia de tobillo

Pseudoaneurysm of the anterior tibial artery as a complication of ankle arthroscopy

Verónica Carolina Morillo Jiménez¹, Nieves Aleicel Concepción Rodríguez¹, Jennifer Mondragón Zamora¹, Inmaculada Mellado Sánchez², Álvaro Fernández Heredero¹

¹Servicio de Angiología, Cirugía Vascular y Endovascular. Hospital Universitario La Paz. Madrid. ²Servicio de Angiología, Cirugía Vascular y Endovascular. Hospital Universitario Infanta Sofía. San Sebastián de los Reyes, Madrid

Resumen

Introducción: la artroscopia es un enfoque diagnóstico y terapéutico que ha ganado popularidad entre los cirujanos ortopédicos debido a su amplia disponibilidad, su baja tasa de complicaciones y porque es un procedimiento quirúrgico de corta duración, con una hospitalización breve y con una pronta recuperación del paciente a su vida laboral. No obstante, es importante destacar que este procedimiento no está exento de riesgos, especialmente debido a su cercanía a estructuras circundantes a través de los portales artroscópicos. Las complicaciones neurovasculares son las más preocupantes.

Caso clínico: se presenta el caso de un paciente varón de 35 años portador de hemofilia de tipo A con un pseudoaneurisma de la arteria tibial anterior tras una artroscopia de tobillo terapéutica.

Discusión: aunque infrecuentes, las lesiones vasculares, como el pseudoaneurisma, pueden pasar inadvertidas, con lo que su diagnóstico puede retrasarse, de modo que la sospecha clínica y la confirmación con imagen vascular precoz (Doppler / angio TC) son claves para evitar secuelas.

Palabras clave:

Pseudoaneurisma.
Artroscopia. Arteria tibial anterior.
Hemofilia.

Abstract

Introduction: arthroscopy is a diagnostic and therapeutic approach that has gained popularity among orthopedic surgeons due to its wide availability, low complication rate, short surgical duration, brief hospitalization, and the patient's quick return to work. However, it is important to note that this procedure is not without risks, particularly due to its proximity to surrounding structures through arthroscopic portals, with neurovascular complications being the most concerning.

Case report: we present the case of a 35-year-old male patient with hemophilia A who developed a pseudoaneurysm of the anterior tibial artery following therapeutic ankle arthroscopy.

Discussion: although infrequent, vascular lesions, such as pseudoaneurysms, can go unnoticed, which can delay their diagnosis, so clinical suspicion and confirmation with early vascular imaging (Doppler / CT angiography) are key to avoiding sequelae.

Keywords:

Pseudoaneurysm.
Arthroscopy.
Anterior tibial artery.
Hemophilia.

Recibido: 03/06/2025 • Aceptado: 05/08/2025

Conflicto de intereses: los autores declaran no tener conflictos de intereses.

Inteligencia artificial: los autores declaran no haber usado inteligencia artificial (IA) ni ninguna herramienta que use IA para la redacción del artículo.

Morillo Jiménez VC, Concepción Rodríguez NA, Mondragón Zamora J, Mellado Sánchez I, Fernández Heredero Á. Pseudoaneurisma de la arteria tibial anterior como complicación de artroscopia de tobillo. *Angiología* 2026;78(1):35-38

DOI: 10.20960/angiologia.00775

Correspondencia:

Verónica Carolina Morillo Jiménez.
Servicio de Angiología, Cirugía Vascular
y Endovascular. Hospital Universitario La Paz.
Paseo de la Castellana, 261. 28046 Madrid
e-mail: veronicamorillo21@gmail.com

INTRODUCCIÓN

La artroscopia de tobillo es un procedimiento diagnóstico-terapéutico con indicaciones y beneficios claramente establecidos en aquellos pacientes con dolor articular invalidante y fracaso en el manejo conservador. La literatura refleja una tasa global de complicaciones entre el 9 % y el 15 %, de las que las más frecuentes son las neurológicas (1-4).

Se reporta una incidencia de complicaciones vasculares del 0,008 %, que incluye hemartros, hemorragia por portales de artroscopia, hemorragia arterial y formación de pseudoaneurismas (5, 6); todas ellas complicaciones peligrosas si no se atienden a tiempo (7).

CASO CLÍNICO

Se presenta el caso de un paciente varón de 35 años portador de hemofilia de tipo A en seguimiento por el servicio de Hematología y en tratamiento sustitutivo activo. Presentaba dolor incapacitante e invalidante en el tobillo derecho por osteofito intraarticular resistente a tratamiento conservador. Fue intervenido mediante artroscopia, utilizando como vía de acceso un portal anterolateral. Durante el posoperatorio inmediato presentó dolor a la movilización, edema y hematoma a tensión en la zona articular y periportal, que necesitó revisión quirúrgica de urgencia por el equipo de Traumatología. Se accedió desde la herida del portal anterolateral, se evacuó el hematoma y se realizó hemostasia. Durante las siguientes dos semanas la evolución fue tórpida, con persistencia del edema, necrosis cutánea y dehiscencia de herida. Estas complicaciones las manejó el equipo de cirugía plástica con antibioterapia, desbridamientos quirúrgicos en dos ocasiones y curas locales. Ante la nula mejoría posterior, el paciente acudió de nuevo a Urgencias, donde se evidenció en esta ocasión hematoma pulsátil en la cara anterior del tobillo, motivo por el que se consultó a nuestro equipo.

Se realizó angio TC de urgencia que evidenció colección espontáneamente hiperdensa centrada en receso tibial anterior con extensión a articulación tibioastragalina y astragalocalcánea ipsilaterales, con tamaño de 31 × 65 × 49 mm (AP-T-CC) (Fig. 1)

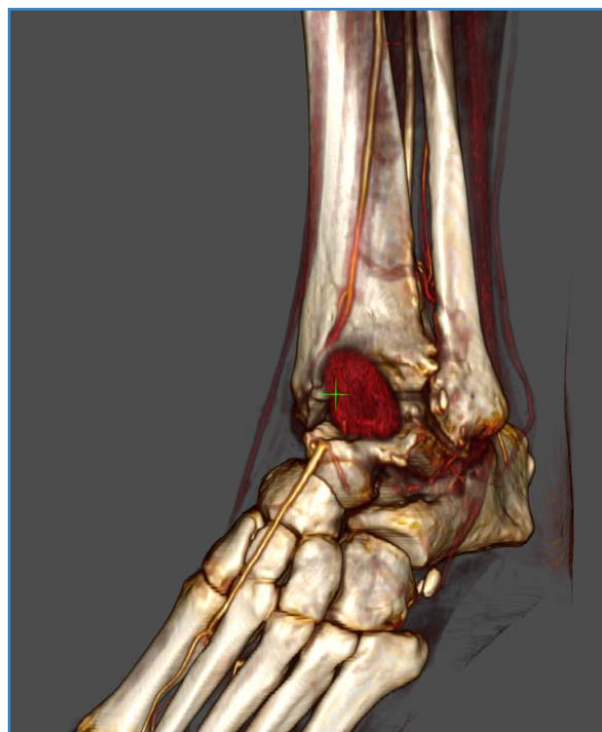

Figura 1. Reconstrucción anterolateral.

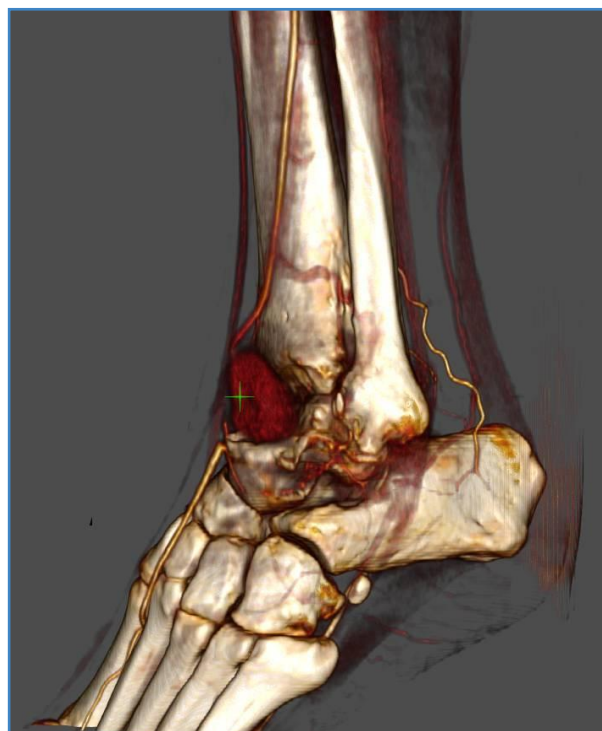


Figura 2. Reconstrucción lateral.

y con extravasado de contraste extenso dependiente de la arteria tibial anterior (ATA), compatible con gran pseudoaneurisma (Fig. 2). La arteria tibial pos-

terior se mostraba permeable hasta el pie con formación de arco plantar (Fig. 3). Ante estos hallazgos decidimos cirugía de urgencia junto al equipo de Traumatología, realizando drenaje de hematoma y ligadura de los cabos proximal y distal de la ATA. La evolución posterior fue adecuada, con cicatrización completa de la herida, adecuada perfusión del pie, con pulso tibial posterior palpable y leve hipoestesia del nervio peroneo superficial.

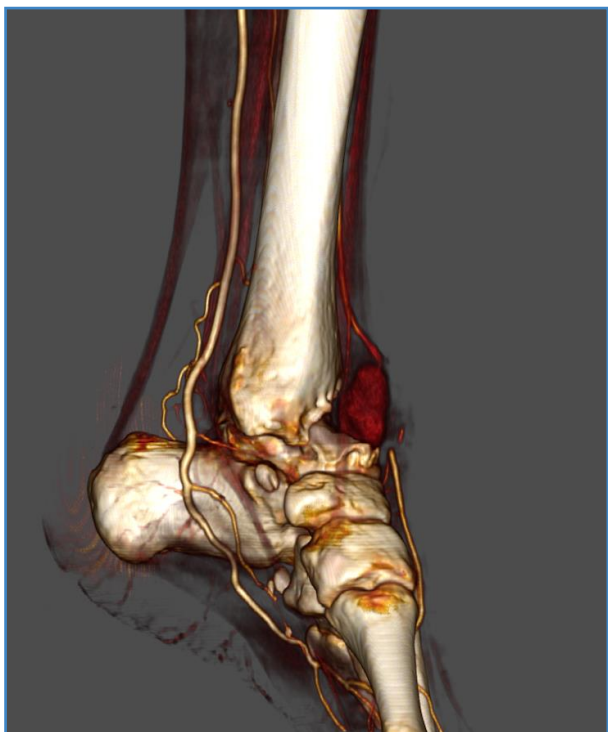


Figura 3. Reconstrucción medial.

DISCUSIÓN

Los portales empleados para la artroscopia de tobillo son los anteromediales, anterolaterales y anterocentrales. La cercanía de la ATA y de la cara anterior de la cápsula articular hace que el uso de los portales anterocentrales sea de último recurso ante el riesgo de complicación vascular (1,2,5-8).

La última serie documentada de complicaciones pseudoaneurismáticas dependientes de la ATA consta de 11 pacientes (1,6). Tras una revisión exhaustiva de la literatura, hemos podido recopilar 7 casos más, incluyendo el nuestro, sumando

un total de 18 (1) (Tabla I). Junto al caso de Kotwal y cols. (9), el nuestro es el segundo que ocurre en un paciente afectado de hemofilia de tipo A en tratamiento con factor sustitutivo.

Para el adecuado diagnóstico de esta complicación disponemos de la ecografía Doppler arterial, la tomografía computarizada y la arteriografía, para valorar adecuadamente el trauma vascular y la irrigación del miembro afectado.

El tratamiento dependerá del tipo de paciente y sus comorbilidades, de su estado hemodinámico en el momento del diagnóstico, de la tipografía y del grado de afectación arterial, junto con las opciones terapéuticas disponibles y la experiencia del cirujano. Los tratamientos abarcan desde la compresión guiada por ultrasonido, la inyección de trombina, la resección del pseudoaneurisma con interposición de injerto autólogo o sintético, el *stenting* endovascular, la introducción de *coils* en el saco del pseudoaneurisma (1,7,10) y, como en nuestro caso, la ligadura de los extremos de la arteria afectada (7).

Una adecuada planificación vascular preoperatoria, en el caso de que fuera necesario usar el portal anterocentral, podría disminuir las complicaciones vasculares que, aunque infrecuentes, pueden llegar a ser muy graves. De hecho, son varios los autores que recomiendan el uso preoperatorio del Doppler continuo o de la ecografía Doppler arterial (2). Esto cobra más importancia si tenemos en cuenta que, en la población general, la incidencia de desviaciones vasculares de la ATA, lateral y medial, se sitúa entre el 3,5 % y el 5,5 %, respectivamente.

La baja incidencia de esta complicación hace que pueda pasar desapercibida, con graves consecuencias potenciales para el paciente. Es preciso prestar atención a los síntomas y a los signos del paciente y recurrir al cirujano vascular y a las técnicas precisas de imagen ante la más mínima sospecha.

Como reflexión por parte de nuestro equipo, consideramos que sería fructífero y de gran beneficio para los pacientes realizar un manejo multidisciplinar de los pacientes y de las patologías complejas con el fin de brindar el mejor tratamiento posible, aumentar el éxito de las intervenciones y mejorar su seguridad.

Tabla I. Casos de pseudoaneurisma ATA

Autor	Año	N.º de casos	Edad del paciente	Tratamiento
O'Farrell y cols.	1997	1	30	Ligadura / anastomosis
Salgado y cols.	1998	1	12	Ligadura
Mariani y cols.	2001	1	50	Ligadura / injerto vena
Darwish y cols.	2004	1	70	Ligadura
Kotwal y cols.	2007	1	20	Ligadura / injerto vena
Jang y cols.	2008	1	25	Compresión
Kashir y cols.	2009	1	26	Ligadura / anastomosis
Ramavath y cols.	2009	1	39	Ligadura
Olubusola y cols.	2010	1	36	Embolización
Brimmo, Parekh y cols.	2010	1	36	Embolización
Jacobs y cols.	2011	1	63	Embolización
Yu y cols.	2013	1	62	Ligadura
Jeffery y cols.	2014	1	80	Ligadura
Chamsed D y Kirkwood	2016	1	35	Ligadura
Verbrugghe y cols.	2016	1	15	Ligadura
Tonogai y cols.	2017	1	19	Anastomosis
Seyed y cols.	2017	1	57	Introducción de <i>coils</i>
Morillo y cols.	2022	1	35	Ligadura

CONCLUSIONES

Las complicaciones vasculares en las artroscopias son extremadamente raras. Dada a su baja incidencia, su larvada evolución y sus graves consecuencias de morbimortalidad, debe actuarse ante la mínima sospecha diagnóstica y el paciente debe ser evaluado por un cirujano vascular.

BIBLIOGRAFÍA

1. Tonogai I, Matsuura T, Iwame T, Wada K, Takasago T, Goto T, et al. Pseudoaneurysm of the anterior tibial artery following ankle arthroscopy in a soccer player. *Case Reports in Orthopedics* 2017;2017:1-8. DOI: 10.1155/2017/2865971
2. Başarır K, Esmer AF, Tuccar E, Binnet M, Güçlü B. Medial and lateral malleolar arteries in ankle arthroscopy: A cadaver study. *J Foot Ankle Surg* 2007;46(3):181-4. DOI: 10.1053/j.jfas.2007.02.001
3. Reigstad O, Grimsgaard C. Complications in knee arthroscopy. *Knee Surgery, Sports Traumatology, Arthroscopy* 2005;14(5):473-7. DOI: 10.1007/s00167-005-0694-x
4. Friberger Pajalic K, Turkiewicz A, Englund M. Update on the risks of complications after knee arthroscopy. *BMC Musculoskeletal Disorders* 2018;19(1). DOI: 10.1186/s12891-018-2102-y
5. Santos TF, Matos e Dinato MC. Vascular complication after anterior ankle arthroscopy. *Scientific J Foot & Ankle* 2019;13(1):87-90. DOI: 10.30795/scijfootankle.2019.v13.869
6. Blázquez Martín T, Iglesias Durán E, San Miguel Campos M. Complicaciones tras la artroscopia de tobillo y retropié. *Rev ESP Cir Ortop Traumat* 2016;60:387-93.
7. Parekh S, Brimmo O. Pseudoaneurysm as a complication of ankle arthroscopy. *Indian J Orthopaedics* 2010;44(1):108. DOI: 10.4103/0019-5413.58614
8. Zekry M, Shahban SA, El Gamal T, Platt S. A literature review of the complications following anterior and posterior ankle arthroscopy. *Foot and Ankle Surg* 2019;25(5):553-8. DOI: 10.1016/j.fas.2018.06.007
9. Kotwal RS, Acharya A, O'Doherty D. Anterior tibial artery Pseudoaneurysm in a patient with hemophilia: A complication of ankle arthroscopy. *J Foot Ankle Surg* 2007;46(4):314-6. DOI: 10.1053/j.jfas.2007.03.008
10. Qaderi SM, Van Delft EAK, Van der Elst A, Kaufman LW. Endovascular Management of a pseudoaneurysm Following Ankle Arthroscopy: A Case Report. *Ann Colin Case Rep* 2017;2:1317.