



## Artículo Especial

### Guías de diagnóstico de la enfermedad cerebrovascular extracraneal

#### *Diagnostic guidelines for extracranial cerebrovascular disease*

Álvaro Torres Blanco<sup>1</sup>, Jorge Cuenca Manteca<sup>2</sup>, Ramón Vila Coll<sup>3</sup>, José María Escribano Ferrer<sup>4</sup>, Manuel Gómez Río<sup>5</sup>, Rafael Ros Vidal<sup>6</sup>, Sergi Bellmunt Montoya<sup>7</sup>

<sup>1</sup>Servicio de Angiología y Cirugía Vascular. Hospital Universitario Dr. Peset. Valencia. <sup>2</sup>Servicio de Angiología y Cirugía Vascular. Hospital Universitario San Cecilio. Granada.

<sup>3</sup>Servicio de Angiología y Cirugía Vascular. Hospital Universitari de Bellvitge. L'Hospitalet de Llobregat, Barcelona. <sup>4</sup>Servicio de Angiología y Cirugía Vascular. Hospital Universitari Vall d'Hebron. Barcelona. <sup>5</sup>Servicios de Medicina Nuclear, y <sup>6</sup>Angiología y Cirugía Vascular. Hospital Universitario San Cecilio. Granada. <sup>7</sup>Servicio de Angiología y Cirugía Vascular. Hospital Universitari Vall d'Hebron. Barcelona

#### INTRODUCCIÓN

Desde su creación, el Capítulo de Diagnóstico Vascular ha editado diferentes guías, tanto en el diagnóstico de la patología arterial como de la venosa. El pasado año 2019 fue el 20 aniversario de la publicación de la *Guía básica para el estudio no invasivo de los troncos supraaórticos*. Por ello, la Junta Directiva ha considerado interesante la publicación de esta nueva *Guía de diagnóstico de la enfermedad cerebrovascular extracraneal*.

El constante desarrollo tecnológico en las pruebas diagnósticas de imagen de la patología de los troncos supraaórticos, así como la irrupción de nuevas tecnologías, hacen precisa una continua renovación y actualización de nuestros conocimientos. El objetivo de la nueva guía es desarrollar la existente y ofrecer una actualización que incluya los últimos avances en el conocimiento del diagnóstico de esta patología. Además, se incluyen las técnicas más utilizadas en el diagnóstico vascular, tanto las invasivas como las no invasivas, evitando profundizar en los detalles técnicos de su realización y procurando incidir en su utilidad, indicaciones, ventajas e inconvenientes. Todo ello dando un enfoque desde el prisma de nuestra especialidad: la angiología y cirugía vascular.

Limitados por la extensión de la publicación, el artículo no pretende ser un tratado, sino, como su nombre indica, una guía que pueda servir de ayuda en la práctica clínica y como punto de partida para una profundización en el conocimiento de los temas pertinentes. Además, se han incluido recomendaciones basadas en la evidencia disponible hasta la fecha que ayuden en la toma de decisiones, cuyo objetivo es que se ajusten a las necesidades de la mayoría de los pacientes y en la mayoría de circunstancias. No cabe duda de que la elección de las pruebas diagnósticas también se verá afectada por condicionantes específicos de cada paciente, sus comorbilidades e incluso sus preferencias. También es importante considerar que la calidad de las imágenes puede diferir de un centro a otro, por lo que ninguna modalidad puede ser calificada como superior de forma uniforme en todos.

Desde la introducción de los ultrasonidos para el estudio de los troncos supraaórticos en la Universidad de Washington, el eco Doppler se ha consolidado como la prueba de estudio inicial de los pacientes con patología cerebrovascular extracraneal. Además, es la técnica indicada en principio para realizar el seguimiento de los procedimientos terapéuticos. El perfeccionamiento de otras pruebas, como la

Recibido: 26/11/2019 • Aceptado: 26/02/2020

*Conflicto de intereses: los autores declaran no tener conflicto de interés.*

Torres Blanco Á, Cuenca Manteca J, Vila Coll R, Escribano Ferrer JM, Gómez Río M, Ros Vidal R, Bellmunt Montoya S. Guías de diagnóstico de la enfermedad cerebrovascular extracraneal. *Angiología* 2020;72(2):94-110.  
DOI: 10.20960/angiologia.00106

#### Correspondencia:

Jorge Cuenca Manteca. Servicio de Angiología y Cirugía Vascular. Hospital Universitario San Cecilio. Avda. del Conocimiento, s/n. 18016 Granada  
e-mail: jcuencam@telefonica.net

tomografía computarizada y la resonancia magnética, las ha convertido en las pruebas indicadas para la confirmación diagnóstica y para obtener información adicional en la planificación del procedimiento terapéutico. Por el contrario, la angiografía ha ido perdiendo protagonismo, pero sigue teniendo un papel importante en determinados casos, además de su realización de forma rutinaria durante los procedimientos endovasculares.

Finalmente, nos gustaría recordar el trabajo realizado por los autores de la *Guía básica* para el estudio no invasivo de los troncos supraaórticos en el laboratorio vascular, que ha ayudado a muchos especialistas durante su periodo de formación. Esperamos que esta nueva guía ayude a los compañeros de especialidad como lo hizo la previa.

sintomática como asintomática está ampliamente probada y sus posibles indicaciones se recogen en la guía de indicaciones del CDV.

Nos centraremos en analizar su aplicación como única prueba diagnóstica para decidir y llevar a cabo la revascularización carotídea, bien sea abierta o endovascular.

La información esencial que debe aportarnos el eco Doppler de un paciente previo a cirugía carotídea es una gradación fiable de la estenosis y la identificación de un segmento distal sano de arteria carótida. Además, el eco Doppler nos permitirá analizar la morfología de la placa, valorar lesiones concomitantes en los otros troncos, realizar una valoración morfométrica en caso de decidir colocar un *stent* e incluso valorar cuál es la mejor vía de acceso para implantarlo.

## Eco Doppler en el diagnóstico de la enfermedad cerebrovascular extracraneal

Ramón Vila Coll

Hospital Universitari de Bellvitge. L'Hospitalet de Llobregat, Barcelona

### INTRODUCCIÓN

La utilidad del eco Doppler de troncos supraaórticos en el diagnóstico de la estenosis carotídea tanto

### FIABILIDAD DEL DIAGNÓSTICO DE ESTENOSIS CAROTÍDEA

Desde que D. E. Strandness publicó en 1981 (1) los primeros criterios diagnósticos de estenosis carotídea, la capacidad y la resolución de los aparatos de ecografía han evolucionado enormemente. Sin embargo, a pesar de la gran mejora de la imagen, los criterios más fiables y reproducibles siguen siendo hemodinámicos. En general se establecen dinteles de velocidad pico sistólica mucho más altos que los definidos en los

**Tabla I.** Valores mínimos para el diagnóstico de estenosis del 60 a 99% (NASCET) (2)

	Valores	Sensibilidad	Especificidad	VPP	VPN	Fiabilidad
VSM ACI	360 cm/s	58	98	96	74	80
Cociente VSM ACI/ACP	4	82	93	91	96	88
VSM ACI VDF ACI	280 cm/s 70 cm/s	84	94	92	88	90

VSM: velocidad sistólica máxima; VDF: velocidad diastólica final; ACI: arteria carótida interna; ACP: arteria carótida primitiva; VPP: valor predictivo positivo; VPN: valor predictivo negativo.

**Tabla II.** Criterios velocimétricos para el diagnóstico de estenosis ECST (3)

Grado de estenosis	VSM (cm/s)	VDF (cm/s)	Cociente ACI/ACP	VPP	Fiabilidad
> 50%	> 155		> 2	97	82
> 70%	> 200	> 140	> 6	96	92

VSM: velocidad sistólica máxima; VDF: velocidad diastólica final; ACI: arteria carótida interna; ACP: arteria carótida primitiva; VPP: valor predictivo positivo.

criterios de la Universidad de Washington. La capacidad de los aparatos actuales para subir la PRF permite medir con precisión velocidades pico antaño imposibles. A pesar de ello, la diversidad de la tecnología empleada obliga aún más a tener que validar con cada aparato los criterios diagnósticos. Es por ello que se aconseja el empleo de cocientes de velocidad entre carótida interna y primitiva, que están menos sujetos a esta variabilidad, y, además, permiten también reducir la influencia o artefacto de las lesiones concomitantes o contralaterales. En las tablas I y II se recogen dos ejemplos de criterios diagnósticos publicados (2,3).

La utilización de B-flow, también conocido como Dynamic flow (3D B-flow), puede ser de gran ayuda en el calibrado de la estenosis carotídea con excelente correlación con la angio TAC de 0,91 y 0,93 (4). Para ello necesitamos, sin embargo, obtener una buena imagen de la bifurcación libre de calcio, que no suele ser fácil.

## MORFOLOGÍA DE LA PLACA

Siguiendo las recomendaciones de la guía del CDV, la imagen ecográfica de la placa de ateroma carotídea nos permitirá valorar su ecogenicidad, textura y superficie. Para intentar reducir la subjetividad inherente a la descripción que el informador realiza de una determinada imagen, A. Nicolaidis propuso el empleo del análisis de la imagen digital de la placa, centrándose en la mediana de la escala de gris (GSM) como valor útil y reproducible para resumir todas las características morfológicas de la placa. Ya en un principio, se observó la gran variabilidad de esta medición y la importancia de la llamada "estandarización" de la imagen (5). Finalmente, el ambicioso estudio multicéntrico realizado para establecer el riesgo de ictus en función del GSM de la placa (ACSRS) no consiguió demostrar que se trataba de un método útil y aplicable en la práctica diaria (6). Sin embargo, su empleo en estudios de investigación como el ICAROS (7) sí que demostró que puede ser de utilidad para establecer el riesgo de embolización de una placa al implantar un *stent*.

El análisis morfológico de la bifurcación carotídea nos permitirá realizar mediciones del calibre arterial y de la longitud de la lesión a tratar, que son de especial interés para planear la realización de un *stent*.

## ECO DOPPLER COMO ÚNICO EXAMEN

Dado que la fiabilidad global del eco Doppler para diagnosticar estenosis carotídea mayor al 70% supera el 95%, es posible emplearlo como único método diagnóstico para intervenir a un paciente de revascularización carotídea. Además, si analizamos los resultados del empleo de esta política de la llamada "cirugía sin contraste", observamos que cuando se practica una endarterectomía carotídea sin estudio angiográfico, se obtienen los mismos resultados en cuanto a tasas de morbimortalidad neurológica que cuando se realiza con arteriografía previa (8-10). En un reciente metaanálisis (11) sobre el uso del eco Doppler o angiografía por TAC en la valoración preoperatoria, se concluye que ambas técnicas son comparables en cuanto a sensibilidad y especificidad en el diagnóstico de estenosis superiores al 70% (angio TAC: sensibilidad, 90,6%; especificidad, 93%; eco Doppler: sensibilidad, 92,3%; especificidad, 89%) y que, si se ajustan los criterios en el propio laboratorio, es posible mejorar estas cifras.

Sin embargo, el eco Doppler no podrá ser empleado como único método de estudio preoperatorio cuando:

- No esté documentada la validación del LDV.
- Nos hallemos frente a una estenosis grave bilateral o una oclusión.
- Se trate de un estudio subóptimo que no consiga visualizar correctamente la carótida interna distal.

En estos casos, se aconseja realizar algún otro estudio morfológico que nos permita completar el diagnóstico, admitiendo, en cualquier caso, que todos tienen sus limitaciones y ninguno ofrece la verdad absoluta.

## EXPLORACIÓN DE LAS ARTERIAS VERTEBRALES

Aunque no existen criterios contrastados para la evaluación de las lesiones de las arterias vertebrales, su valoración debe contener información sobre la permeabilidad, la dirección de flujo y las características de la onda espectral, ya que velocidades elevadas sugieren estenosis. Habitualmente se exploran el segmento proximal (V1), donde se localizan la mayoría de las estenosis con indicación quirúrgica y la porción entre

las apófisis transversas (V2). La arteria vertebral presenta una velocidad sistólica máxima (VSM) media de unos 50 cm/s, que puede ser inferior en una arteria vertebral hipoplásica. Por el contrario, la VSM aumenta en casos de estenosis. Así, un aumento del doble de VSM con respecto a la vertebral preestenótica o posestenótica sería sugerente de estenosis  $\geq 50\%$ , y si es del triple sería sugerente de estenosis  $> 70\%$ . La presencia de una estenosis severa o una obstrucción en el ostium de la arteria vertebral también pueden dar lugar a una curva *parvus et tardus*, caracterizada por la disminución de la amplitud, el aplanamiento del pico sistólico y el retraso o prolongación en la aceleración sistólica inicial.

Es importante considerar que, aunque el eco Doppler es útil en el estudio de la arteria vertebral, presenta limitaciones anatómicas significativas y se considera necesaria la realización de angio TAC o angio RM para un estudio completo o la confirmación diagnóstica.

La inversión de la dirección del flujo caracteriza el síndrome de robo de la subclavia, originado por la presencia de una obstrucción o una estenosis de la misma proximal al origen de la vertebral. Existen varios grados. En los más leves, la inversión de flujo solo se produce con maniobras de provocación, como la compresión-descompresión con un manguito de isquemia en dicha extremidad. La mayoría de los casos son asintomáticos, y la presencia de sintomatología se ha relacionado con la severidad de la estenosis de la arteria subclavia (lesiones severas u obstrucciones) y una diferencia de presión arterial entre ambas EESS  $> 40-50$  mm Hg.

*Recomendación 1. El eco Doppler de troncos supraaórticos está indicado en pacientes con síntomas hemisféricos de isquemia cerebral transitoria o con déficit mínimo y en pacientes con amaurosis fugax.*

*Recomendación 2. El cribado de estenosis carotídea está indicado en pacientes con factores de riesgo vascular, cardiopatía isquémica, candidatos a cirugía coronaria y pacientes con isquemia de miembros inferiores.*

*Recomendación 3. El eco Doppler de troncos supraaórticos no está indicado en el estudio de sintomatología neurológica no hemisférica.*

*Recomendación 4. La valoración de las arterias vertebrales debe contener información sobre la permeabi-*

*lidad, la dirección de flujo y las características de la onda espectral.*

## BIBLIOGRAFÍA

1. Fell G, Phillips DJ, Chikos PM, et al. Ultrasonic duplex scanning for disease of the carotid artery. *Circulation* 1981;64:1191-5.
2. Moneta G, Edwards JM, Papanicolaou G, et al. Screening for asymptomatic internal carotid artery stenosis: Duplex criteria for discriminating 60 to 99% stenosis. *J Vasc Surg* 1995;21:989-99.
3. Shallan WE, Wahlgren CM, Desai T, et al. Reappraisal of velocity criteria for carotid bulb/internal carotid artery stenosis utilizing high resolution B-mode ultrasound validated with computed tomography angiography. *J Vasc Surg* 2008;48:104-12.
4. Pfister K, Rennert J, Greiner B, et al. Pre-surgicoa evaluation of ICA-stenosis using 3D power doppler, 3D colour coded doppler sonography, 3D B-flow ans contrast enhanced B-flow in correlation to CTA/MRA: first clinical results. *Clin Hemorheol Microcirc* 2009;41:103-1.
5. Nicolaidis AN, Kakkos SK, Griffin M, et al; Asymptomatic Carotid Stenosis and Risk of Stroke (ACSRS) Study Group. Effect of image normalization on carotid plaque classification and the risk of ipsilateral hemispheric ischemic events: results from the asymptomatic carotid stenosis and risk of stroke study. *Vascular* 2005;13(4):211-21.
6. Nicolaidis AN, Kakkos SK, Griffin M, et al; Asymptomatic Carotid Stenosis and Risk of Stroke (ACSRS) Study Group. Severity of asymptomatic carotid stenosis and risk of ipsilateral hemispheric ischaemic events: results from the ACSRS study. *Eur J Vasc Endovasc Surg* 2005;30(3): 275-84.
7. Biasi GM, Froio A, Diethrich EB, et al. Carotid plaque echolucency increases the risk of stroke in carotid stenting: The Imaging in Carotid Angioplasty and Risk of Stroke (ICAROS) study. *Circulation* 2004;110(6):756-62.
8. Loganson K, Karacagil S, Hendemark HG, et al. Carotid endarterectomy solely based on duplex scan findings. *Vasc Endovasc Surg* 2002;36:9-15.
9. Thusay MM, Khoury M, Greene K. Carotid endarterectomy based on duplex ultrasound in patients with and without hemispheric symptoms. *Am Surg* 2001;67:1-6.
10. Hingorani A, Ascher E. Dyless vascular surgery. *Cardiovasc Surg* 2003;11:12-8.
11. Forjoe T, Asad Rahi. Systematic review of preoperative carotid duplex ultrasound compared with computed tomography carotid angiography for carotid endarterectomy. *Ann R Coll Surg Engl* 2019;1-9.

## ECO DOPPLER EN EL SEGUIMIENTO DE PROCEDIMIENTOS QUIRÚRGICOS

### Seguimiento ultrasonográfico tras endarterectomía carotídea

Álvaro Torres Blanco

Hospital Universitario Dr. Peset. Valencia

Tras la realización de procedimientos quirúrgicos carotídeos, dos son los mecanismos que pueden favorecer la aparición de reestenosis. Si esta es precoz (< 24 meses) se atribuye generalmente a la hiperplasia intimal. Si su aparición es más tardía (> 24 meses) se atribuye generalmente a progresión de la enfermedad aterosclerótica. La tasa de aparición de reestenosis tras endarterectomía varía según los estudios entre el 12 y el 36%, según el método diagnóstico usado y la frecuencia de pruebas de seguimiento. La estenosis recurrente sintomática es infrecuente y se ha estimado entre el 0% y el 8% (1), pero la incidencia de síntomas aumenta de forma considerable en los casos de obstrucción completa (el 33% de los pacientes presenta ictus) (2).

La técnica es similar a la usada en el diagnóstico de la arteria nativa, aunque poniendo un énfasis adicional en la imagen en modo B. El eco Doppler permite estudiar detalles de la arteria intervenida, valorar la pared, los diámetros y posibles anomalías, además del registro de velocidades. En el caso de que la arteriotomía haya sido cerrada sin parche, la sutura puede detectarse por medio de una imagen brillante. Si la arteriotomía se cerró con parche venoso, la pared puede ser indistinguible de la arteria nativa, pero puede identificarse por la dilatación creada. Si el parche es de Dacron, su superficie suele apreciarse como ecogénica y brillante, mientras que, si es de politetrafluoretileno expandido, normalmente se apreciará una doble línea brillante.

Las recomendaciones que pueden realizarse están basadas en una evidencia científica de baja calidad. Dado que varios estudios han señalado que la mayoría de reestenosis ocurre durante los dos primeros años tras la endarterectomía (3-5), se recomienda una primera exploración en el primer mes tras la cirugía (6,7) para detectar estenosis residual tras el procedimiento.

*Recomendación 1. Realizar eco Doppler en el primer mes tras la endarterectomía.*

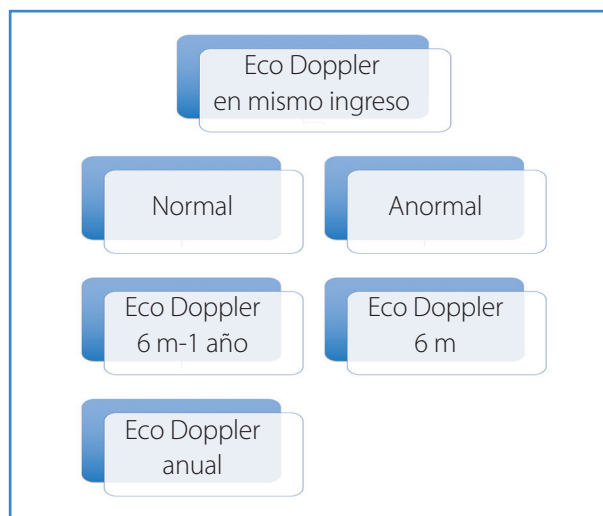


Figura 1. Esquema de seguimiento ecográfico de la endarterectomía carotídea.

Se recomienda repetir la exploración a los 6 meses en el caso de que la primera haya sido anormal o entre 6 meses y un año si ha sido normal. A más largo plazo se considera adecuado repetir la exploración de forma anual (7) (Fig. 1).

Los parámetros velocimétricos obtenidos mediante la exploración con eco Doppler han de compararse con los establecidos en unos intervalos diagnósticos ya determinados. Los que se utilizan tras la endarterectomía son los mismos que en la arteria carótida no intervenida, aunque son necesarios estudios al respecto antes de poder dar recomendaciones firmes (8,9). Hay que considerar que las velocidades registradas en un laboratorio pueden diferir, incluso de forma significativa, de las recogidas en otro laboratorio (10). Incluso cuando distintos laboratorios usan el mismo método para estratificar las estenosis, los criterios de velocidad pueden diferir de uno a otro (11). Esas diferencias pueden ser debidas a la variabilidad en las medidas de los métodos de imagen o de los ecógrafos (12), por lo que es recomendable realizar la validación interna cuando sea posible.

*Recomendación 2. Realizar la validación interna.*

En principio, el dúplex es suficiente para diagnosticar e indicar tratamiento tras la endarterectomía (6). Si existe disponibilidad de la angio RM, esta puede ser utilizada para confirmar el diagnóstico de cara a establecer la indicación, teniendo en cuenta que uno de sus inconvenientes es que puede sobredimensionar el grado de la lesión.

## BIBLIOGRAFÍA

1. Sadideen H, Taylor PR, Padayachee TS. Restenosis after carotid endarterectomy. *Int J Clin Pract* 2006;60:1625-30.
2. Ouriel K, Green RM. Appropriate frequency of carotid duplex testing following carotid endarterectomy. *Am J Surg* 1995;170:144-7.
3. Thomas M, Otis SM, Rush M, et al. Recurrent carotid artery stenosis following endarterectomy. *Ann Surg* 1984;200:74-9.
4. Mattos MA, Shamma AR, Rossi N, et al. Is duplex follow up cost-effective in the first year after carotid endarterectomy? *Am J Surg* 1988;156:91-5.
5. AbuRahma AF, Robinson PA, Saiedy S, et al. Prospective randomized trial of carotid endarterectomy with primary closure and patch angioplasty with saphenous vein, jugular vein, and polytetrafluoroethylene: Long-term follow-up. *J Vasc Surg* 1998;27:222-34.
6. Ricotta JJ, AbuRahma A, Ascher E, et al. Update Society for Vascular Surgery guidelines for management of extracranial carotid disease. *J Vasc Surg* 2011;54:e1-e31.
7. Mohler III ER, Gornik HL, Gerhard-Herman MD, et al. ACCF/ACR/AIUM/ASE/ASN/ICAVL/SCAI/SCCT/SIR/SVM/SVS 2012 appropriate use criteria for peripheral vascular ultrasound and physiological testing part I: arterial ultrasound and physiological testing. *J Am Coll Cardiol* 2012;60:242-76.
8. AbuRahma AF, Stone P, Deem S, et al. Proposed duplex velocity criteria for carotid restenosis following carotid endarterectomy with patch Closure. *J Vasc Surg* 2009;50:286-91.
9. Benzing T, Wilhoit C, Wright S, et al. Standard duplex criteria overestimate the degree of stenosis after eversion carotid endarterectomy. *J Vasc Surg* 2015;61:1457-63.
10. Kuntz KM, Polak JF, Whittemore AD, et al. Duplex ultrasound criteria for the identification of carotid stenosis should be laboratory specific. *Stroke* 1997;28:597-602.
11. Lal BJ, Hobson RW, Goldstein J, et al. Carotid artery stenosis: Is there a need to revise ultrasound velocity criteria? *J Vasc Surg* 2004;39:58-66.
12. Daigle RJ, Stavros AT, Lee RM. Overestimation of velocity and frequency values by multielement linear array Dopplers. *J Vasc Tech* 1990;14:206-13.

## Seguimiento ultrasonográfico de *stent* carotídeo

Álvaro Torres Blanco<sup>1</sup>, José María Escribano Ferrer

<sup>1</sup>Hospital Universitario Dr. Peset. Valencia. <sup>2</sup>Hospital Universitari Vall d'Hebron. Barcelona

La incidencia publicada de reestenosis tras angioplastia con *stent* varía mucho, pero en la mayoría de estudios la tasa se encuentra entre el 5% y el 15% a los 12-24 meses (1). Estudios prospectivos han señalado una mayor tasa de reestenosis tras *stent* que tras endarterectomía (2-7). Sin embargo, en el ensayo CREST no se encontraron diferencias significativas (20 de guías de seguimiento JVS). Al igual que tras la endarterectomía, la reestenosis precoz (< 24 meses) se atribuye generalmente a la hiperplasia intimal y las que acontecen de forma más tardía se atribuyen a progresión de la enfermedad aterosclerótica.

Todavía a día de hoy no hay evidencia suficiente para hacer recomendaciones firmes en relación a las pruebas de imagen tras angioplastia con *stent* (8). Debido a que la mayoría de las reestenosis intra-*stent* se describen en los primeros 18 meses, es recomendable que los pacientes sean incluidos en un protocolo de seguimiento que incluya eco Doppler y evaluación clínica.

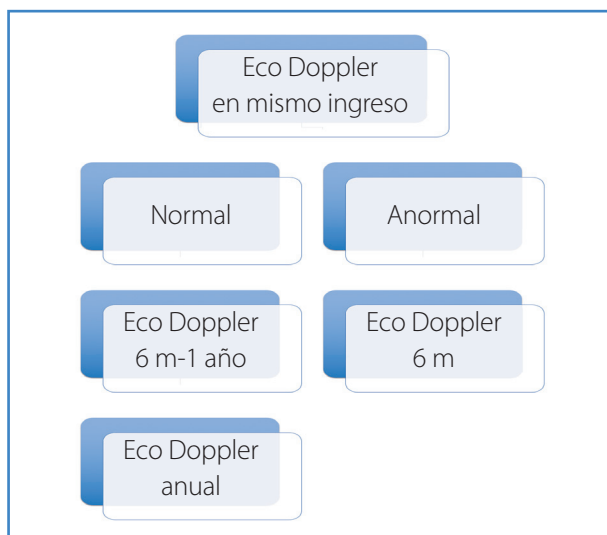
*Recomendación 1. Los pacientes deberían ser incluidos en un protocolo de seguimiento que incluya eco Doppler y evaluación clínica.*

También es recomendable que la primera exploración con eco Doppler se realice tan pronto como sea posible, preferiblemente en el mismo ingreso de la intervención (9). El registro precoz de velocidades permite compararlas con registros posteriores y es el mejor protocolo de seguimiento del que se dispone en la actualidad.

*Recomendación 2. La primera exploración con eco Doppler debería realizarse tan pronto como sea posible, preferiblemente en el mismo ingreso de la intervención.*

A más largo plazo, se considera adecuado, como en el caso de la endarterectomía, repetir la exploración a los 6 meses cuando la primera haya sido anormal o entre 6 meses y un año si ha sido normal. A más largo plazo se considera adecuado repetir la exploración de forma anual (10).

La imagen en modo B puede ofrecer datos relevantes. La presencia del material del *stent* es altamente reflectante, pero no produce artefactos significativos que limiten la visualización. Debería valorarse la coaptación del *stent* a la placa circundante, la expansión de la luz arterial o su ocupación por hiperplasia intimal. El dúplex permite valorar los diámetros y las posibles



**Figura 1.** Esquema de seguimiento ecográfico del stent carotídeo.

deformidades o incluso alteraciones o migraciones del *stent*. Se han descrito unos patrones morfológicos de reestenosis basados en la imagen en modo B. El tipo I sería aquella focal limitada al final del *stent*; el tipo II sería aquella focal intra-*stent*; el tipo III correspondería con un patrón difuso intra-*stent*; el IV, difuso proliferativo, con afectación por fuera del *stent*; y el V sería el patrón de obstrucción completa (11). La mayoría de estos casos son secundarios a la hiperplasia intimal y el patrón más frecuente es la reestenosis difusa.

Dado que los criterios de velocidad que definen la reestenosis de alto grado no están claramente definidos, la imagen en modo B de la luz arterial y el análisis de la onda espectral pueden aumentar en este caso la seguridad del criterio de velocidad.

*Recomendación 3.* La imagen en modo B debería utilizarse junto a los criterios velocimétricos para aumentar la precisión en la estimación de la severidad de la estenosis.

Con respecto al registro de velocidades, la posibilidad de recogerlas no se ve limitada por el hecho de no haber extraído la placa, aunque esta pueda generar una sombra acústica debido a la calcificación. Sin embargo, en estos casos los artefactos sí que limitan la utilidad de la RM o la TAC, y se requiere la arteriografía de confirmación tras el dúplex si se plantea la necesidad de intervención.

*Recomendación 4.* Las variables a recoger son: diámetros de la luz y velocidades en los segmentos proxi-

mal, medio y distal del *stent*, así como en los segmentos arteriales adyacentes proximal y distal. Para hacer el cálculo del ratio de VSM en CI/CC, se ha de escoger el registro más elevado dentro del *stent*.

Las elevaciones en la VSM y/o en los ratios CI/CC deben indicarnos desarrollo de reestenosis, que precisará en los casos indicados arteriografía y tratamiento quirúrgico adecuados.

*Recomendación 5.* Un aumento significativo en la VSM y/o en los ratios CI/CC sobre el registro inicial debe establecer la sospecha de reestenosis significativa.

Con respecto a los criterios diagnósticos, los trabajos iniciales de Robbin y Ringer concluyeron que la aplicación estricta de unos criterios de velocidad como los de la endarterectomía eran poco fiables si se aplicaban a las arterias carótidas tratadas con *stent* (12,13). Además, varios autores comprobaron que se detectaban velocidades desproporcionadamente elevadas en un porcentaje significativo de pacientes con arterias carótidas tratadas con éxito morfológico, sin estenosis residuales o con estenosis residuales no significativas (12,14-17). El hallazgo de estas velocidades elevadas no parece, pues, que sea indicativo en la mayoría de casos de estenosis significativa, ni que deba pensarse, por tanto, que sea evidencia de ello, sino más bien una referencia.

Varios factores pueden determinar el hecho de que las velocidades registradas en las arterias carótidas tratadas con *stent* sean mayores:

Primero, es importante señalar las diferencias notables de concepto entre la endarterectomía y la angioplastia con *stent*; tras la primera, la placa se extrae completamente y el diámetro del vaso a menudo aumenta gracias a la angioplastia con parche. Dada la naturaleza de la angioplastia con *stent*, la placa no se elimina, es desplazada y la adventicia es estirada, mientras que el *stent* sirve para prevenir la retracción elástica. En segundo lugar, en la mayoría de casos se acepta una estenosis residual menor del 30% tras la implantación del *stent* como un resultado satisfactorio, ya que una dilatación excesiva y forzada parece aumentar las complicaciones, lo que puede provocar eventos neurológicos de origen tromboembólico. Además, un tercer hecho fundamental es que el *stent* provoca alteraciones permanentes en el comportamiento del flujo sanguíneo, particularmente, un desajuste en la conformabilidad

**Tabla I.** Criterios velocimétricos de reestenosis significativa de arteria carótida tratada mediante angioplastia con *stent*

%Est	VSM	VDF	ACI/ACC
≥ 50	≥ 200 cm/s		≥ 2,5
≥ 70	≥ 300 cm/s	≥ 120 cm/s	≥ 4
≥ 80	≥ 340 cm/s		

entre su arteria carótida nativa y el segmento arterial tratado, la remodelación por la expansión del *stent* y una mayor rigidez de la pared arterial (12-14,18). Tras la implantación de un *stent* se produce un descenso significativo de la conformabilidad o compliancia, una medida de la rigidez arterial, y esta rigidez del complejo *stent*-pared arterial acerca la relación flujo-presión de la arteria carótida a la observada en un tubo rígido, así que la energía aplicada para dilatar la arteria resulta en un incremento de velocidad. También deben esperarse teóricamente otras consecuencias, como un aumento de la impedancia al flujo y la aparición de flujo turbulento.

Varios autores han propuesto criterios velocimétricos, aunque aún no existe consenso (14,16,19-26).

Con respecto a los tipos de *stent*, los de celda cerrada son menos flexibles que los de celda abierta. En relación con este hecho, se ha encontrado que las velocidades de flujo son significativamente más altas con *stent* de celda cerrada que con los de celda abierta (27). Por lo tanto, el diseño del *stent* puede tener un papel importante en la disminución de la compliancia de la arteria carótida, y ese diseño de la arquitectura de celda puede hacer que las propiedades y el comportamiento de la pared arterial sean distintos, más rígida con los *stents* de celda cerrada. Así, es posible que los criterios puedan depender del tipo de *stent* implantado.

## BIBLIOGRAFÍA

- Sullivan TM, Cloft H. Angioplastia y colocación de endoprótesis carotideas. En: Rutherford R. Cirugía Vascul. 6.ª ed. Madrid: Elsevier; 2006. pp. 2006-30.
- Yadav JS, Wholey MH, Kuntz RE, et al. Protected carotid-artery stenting versus endarterectomy in high risk patients. *N Engl J Med* 2004;351:1493-501.
- Chakhtoura EY, Hobson RW 2nd, Goldstein J, et al. In-stent restenosis after carotid angioplasty-stenting: incidence and management. *J Vasc Surg* 2001;33:220-5.
- Robin GS, New G, Iyer SS, et al. Immediate and late clinical outcomes of carotid artery stenting in patients with symptomatic and asymptomatic carotid artery stenosis: a 5-year prospective analysis. *Circulation* 2001;103:532-7.
- Wholey MH, Al-Mubarek N, Wholey MH. Updated review of the global carotid artery stent registry. *Catheter Cardiovasc Interv* 2003;60:259-66.
- McCabe DJ, Pereira AC, Clifton A, et al, CAVATAS Investigators. Restenosis after carotid angioplasty, stenting, or endarterectomy in the carotid and vertebral artery transluminalangioplasty study (CAVATAS). *Stroke* 2005;36:281-6.
- AbuRahma AF, Abu-Halimah S, Bensenhaver J, et al. Optimal carotid duplex velocity criteria for defining the severity of carotid in-stent restenosis. *J Vasc Surg* 2008;48:589-94.
- Ricotta JJ, AbuRahma A, Ascher E, et al. Update Society for Vascular Surgery guidelines for management of extracranial carotid disease. *J Vasc Surg* 2011;54:e1-e31.
- Brajesh KL, Hobson RW. Duplex Ultrasound Velocity Criteria for Carotid Stenting Patients. In: AbuRahma AF, Bergan JJ (editors). *Noninvasive Vascular Diagnosis*. 2nd edition. London: Springer; 2007. pp. 161-6.
- Mohler III ER, Gornik HL, Gerhard-Herman MD, et al. ACCF/ACR/AIUM/ASE/ASN/ICAVL/SCAI/SCCT/SIR/SVM/SVS 2012 appropriate use criteria for peripheral vascular ultrasound and physiological testing part I: arterial ultrasound and physiological testing. *J Am Coll Cardiol* 2012;60:242-76.
- Lal BK, Kaperonis EA, Cuadra S, et al. Patterns of in-stent restenosis after carotid artery stenting: classification and implications for long-term outcome. *J Vasc Surg* 2007;46:833-40.
- Robbin ML, Lockhart ME, Webwer TM, et al. Carotid artery stents: Early and intermediate follow-up with Doppler US. *Radiology* 1997;205:749-56.
- Ringer AJ, German JW, Guterman LR, et al. Follow-up of stented carotid arteries by Doppler ultrasound. *Neurosurgery* 2002;51:639-43.
- Lal BJ, Hobson RW, Goldstein J, et al. Carotid artery stenting: Is there a need to revise ultrasound velocity criteria? *J Vasc Surg* 2004;39:58-66.
- Kupinsky AM, Khan AM, Stanton JE, et al. Duplex ultrasound follow-up of carotid stents. *JVU* 2004;28(2):71-5.
- Chahwan S, Miller T, Pigott JP, et al. Carotid artery velocity characteristics after carotid angioplasty and stenting. *J Vasc Surg* 2007;45(3):523-6.
- Willford-Ehringer A, Ahmadi R, Gruber D, et al. Arterial remodeling and hemodynamics in carotid stents: A prospective duplex ultrasound study over 2 years. *J Vasc Surg* 2004;39:728-34.
- Berkefeld J, Martin JB, Theron JG, et al. Stent impact on the geometry of the carotid bifurcation and the course of the internal carotid artery. *Neuroradiology* 2002;44:67-76.



19. AbuRahma AF, Abu-Halimah S, Bensenhaver J, et al. Optimal carotid duplex velocity criteria for defining the severity of carotid in-stent restenosis. *J Vasc Surg* 2008;48:589-94.
20. Armstrong P, Bandyk DF, Johnson BL, et al. Duplex scan surveillance after carotid angioplasty and stenting: a rational definition of stent stenosis. *J Vasc Surg* 2007;46:460-6.
21. Peterson BG, Longo GM, Kibbe M, et al. Duplex ultrasound remains a reliable test even after carotid stenting. *Ann Vasc Surg* 2005;19:793-7.
22. Setacci C, Chisci E, Setacci F, et al. Grading carotid in-trastent restenosis: A 6 year follow-up study. *Stroke* 2008;39:1189-96.
23. Zhou W, Felkai DD, Evans M, et al. Ultrasound criteria for severe in-stent restenosis following carotid artery stenting. *J Vasc Surg* 2008;47:74-80.
24. Stanziale SF, Wholey MH, Boules TN, et al. Determining in-stent stenosis criteria of carotid arteries by duplex ultrasound criteria. *J Endovasc Ther* 2005;12:346-53.
25. Chi YW, White CJ, Woods TC, et al. Ultrasound velocity criteria for carotid in stent restenosis. *Catheter Cardiovasc Interv* 2007;69:349-54.
26. Levy EI, Hanel RA, Lau T, et al. Frequency and management of recurrent stenosis after carotid artery stent implantation. *J Neurosurg* 2005;102(1):29-37.
27. Pierce DS, Rosero EB, Modrall JG, et al. Open-cell versus closed-cell stent design differences in blood flow velocities after carotid stenting. *J Vasc Surg* 2009;49:602-6.

## Pruebas angiográficas: tomografía computarizada, resonancia magnética y arteriografía convencional

Álvaro Torres Blanco

*Hospital Universitario Dr. Peset. Valencia*

### TOMOGRAFÍA COMPUTARIZADA

La introducción de los aparatos de tomografía computarizada (TAC) multidetector revolucionó el papel de esta técnica en el diagnóstico de la enfermedad cerebrovascular extracraneal. De hecho, es considerada por algunos autores actualmente como el "patrón oro" en el diagnóstico de la enfermedad cerebrovascular extracraneal (ECVEC). Las imágenes son adquiridas tras la administración intrave-

nosa de contraste. El tipo de equipo, los protocolos establecidos y la experiencia del profesional que lo interpreta pueden influir de forma importante en su precisión. Entre las ventajas que ofrece cabe destacar la velocidad en la obtención de imágenes. Además, su gran resolución espacial (inferior a 1 mm) permite la reconstrucción y producción de imágenes en 2D y 3D mediante estaciones de trabajo, lo que facilita su interpretación.

Otras ventajas de la TAC son: permite la obtención de imágenes de los tejidos blandos, el hueso y los vasos al mismo tiempo, proporciona imágenes fiables del grado de calcificación arterial (especialmente interesante en el arco aórtico) y existe una mayor disponibilidad y un menor coste que la resonancia magnética (RM). Uno de los inconvenientes de esta prueba diagnóstica es que expone al paciente a radiación ionizante, aunque los nuevos aparatos de TAC disponen de sistemas de control que modulan el tubo de rayos x y permiten reducir la dosis. Otro inconveniente es que requiere contraste, con el riesgo de nefropatía asociado. Entre las limitaciones de esta prueba cabe citar que no proporciona información de la dirección del flujo. Existen situaciones ocasionales, sobre todo en casos complejos, como las lesiones en tándem en el sifón carotídeo o las estenosis en segmentos enrollados de la carótida interna, en los que las imágenes obtenidas pueden no ser precisas. En estos últimos casos la arteriografía por sustracción digital sigue siendo el "patrón oro".

La principal ventaja de esta técnica frente a otras en el estudio diagnóstico de la ECVEC es que permite obtener imágenes no solo de la zona accesible mediante exploración ultrasonográfica, sino también del arco aórtico, del segmento proximal de los troncos supraaórticos y del segmento distal de la carótida interna, así como de la circulación intracraneal y también del parénquima cerebral.

La TAC ofrece una excelente sensibilidad y especificidad en la detección de la estenosis de la bifurcación carotídea, equivalente al eco Doppler y la RM (1). En comparación con la arteriografía convencional se detectó una sensibilidad del 100% y una especificidad del 63% (2). La presencia de calcificación severa en la placa es la principal limitación que presenta esta técnica para determinar el grado de estenosis, ya que puede condicionar una sobreesti-

mación del mismo. En ausencia de calcificación, la posibilidad de sobreestimar el grado de estenosis es menor que con la RM.

La medición del grado de estenosis de la estenosis carotídea puede realizarse basándose en cualquiera de los diferentes métodos propuestos en los ensayos clínicos realizados en los Estados Unidos (North American Symptomatic Carotid Endarterectomy Trial, NASCET) y en Europa (European Carotid Surgery Trial, ECST). En ambos se realiza un cociente que tiene por numerador el diámetro de luz mínimo en el punto donde la estenosis es mayor. Sin embargo, el denominador es distinto en ambos casos. El propuesto por el NASCET es el diámetro del segmento de la arteria carótida interna distal a la estenosis y libre de enfermedad. Según el método ECST, el denominador sería el diámetro estimado del vaso en el punto en el que se ha medido la estenosis máxima, habitualmente el bulbo carotídeo. En general, el más usado de los dos métodos es el propuesto en el NASCET.

Con respecto a la planificación de procedimientos quirúrgicos de la bifurcación carotídea, algunos autores consideran que el eco Doppler realizado en un laboratorio vascular experimentado es suficiente para establecer la indicación de la endarterectomía. Consideran así que la TAC no sería necesaria en la mayoría de pacientes y que estaría especialmente indicada si existe evidencia de enfermedad proximal o distal o excesiva calcificación que limite la fiabilidad de la exploración ultrasonográfica (3). Sin embargo, las guías editadas por la Sociedad Europea de Cardiología en consenso con la Sociedad Europea de Cirugía Vasculare recomiendan corroborar el diagnóstico con TAC o RM o repetir de nuevo la exploración ultrasonográfica (4). Aunque no existe consenso sobre cuál es la mejor prueba antes de la endarterectomía, algunos consideran que la TAC es preferible a la RM.

*Recomendación. Cuando se considere un paciente como candidato para endarterectomía, se recomienda que la estimación del grado y de la severidad de la estenosis obtenida con el eco Doppler sea corroborada por TAC o RM (o por otra nueva exploración eco Doppler en un laboratorio vascular experimentado).*

En referencia a la planificación preoperatoria de la implantación de un *stent* carotídeo, la TAC se considera la prueba de imagen óptima (3). Esto se debe

a la previamente citada capacidad para ofrecer imágenes en 3D fácilmente interpretables que permiten valorar la calcificación del arco aórtico, el origen de los troncos supraaórticos, la tortuosidad de los vasos y posibles anomalías en el polígono de Willis. La presencia de estos factores es importante, ya que se asocian con los riesgos del procedimiento, ya sea a nivel del acceso proximal a las arterias implicadas, como al del manejo de guías y catéteres.

*Recomendación. En la planificación del implante de *stent* carotídeo se recomienda la valoración del arco aórtico y de la circulación extra e intracraneal mediante TAC, o en su defecto RM.*

En la evaluación de la morfología de la placa el papel de la TAC es limitado. Las placas con menos de 50 unidades Hounsfield (UH) habitualmente poseen un centro rico en lípidos, lo que se ha asociado a mayor probabilidad de aparición de síntomas. Por el contrario, las placas calcificadas (con más de 120 UH) se han asociado a menor probabilidad de aparición de los mismos (3).

La correcta visualización de las arterias vertebrales supone un reto para los diferentes métodos de imagen debido a su recorrido tortuoso, en gran medida cubierto por tejido óseo grueso y con una gran variación en la consideración de lo que es un vaso de calibre normal. Aun así, la TAC permite la visualización completa del sistema vertebrobasilar, tanto a nivel extracraneal como intracraneal. Aunque algunos consideran que la TAC es superior a la RM, en un estudio comparativo con la arteriografía convencional se encontró una gran correlación en la sensibilidad y especificidad (5), superior a la del eco Doppler. A este respecto, la principal ventaja con respecto a la RM es que mantiene las referencias óseas. Otra ventaja a destacar de la TAC es que permite evitar artefactos en el origen de la arteria vertebral. Por el contrario, la gran desventaja es que no proporciona información de la dirección del flujo, lo que resulta especialmente interesante cuando se sospecha un fenómeno de robo. Además, tiende a infraestimar la prevalencia y el grado de estenosis de la estenosis de la arteria vertebral en su origen (6).

La TAC juega un papel importante también en la evaluación de los pacientes que sufren un evento neurológico durante el posoperatorio de los procedimientos quirúrgicos carotídeos. En

las primeras 12 horas, la TAC es de especial utilidad en aquellos pacientes con un déficit neurológico precoz en el que se sospecha un embolismo, sobre todo si el eco Doppler y la arteriografía son normales. Tras las primeras 12 horas, aumenta la posibilidad de hemorragia intracraneal o de síndrome de hiperperfusión. A este respecto cabe destacar que permite diferenciar si el ictus es isquémico o hemorrágico.

En los traumatismos en los que existe una posible afectación de la circulación extracraneal e intracraneal, la TAC proporciona en un solo estudio y de forma rápida imágenes de la anatomía vascular, junto a las de hueso y tejidos blandos, y también un estudio funcional cerebral.

*Recomendación. La TAC tiene un papel preponderante en la evaluación de los traumatismos, y es el método preferido.*

El antecedente de reacción al contraste yodado puede ser una contraindicación relativa a la angiografía por TAC, aunque en casos leves la administración de corticoides puede permitir su realización sin efectos adversos. La necesidad de una gran cantidad de volumen de contraste limita en ocasiones su uso en pacientes con función renal conservada. En aquellos pacientes con antecedente de insuficiencia renal crónica se ha de tener especial precaución para evitar la nefropatía por contraste, por lo que se recomienda la hidratación intravenosa previa.

Los implantes metálicos dentales o la presencia de clips quirúrgicos en el cuello pueden generar artefactos de imagen. La obesidad y el movimiento del paciente también pueden afectar a la calidad de la exploración.

## RESONANCIA MAGNÉTICA

En la angiografía mediante RM se obtienen imágenes precisas de alta resolución de las arterias cervicales mediante la administración de gadolinio como medio de contraste. Los avances técnicos han reducido el tiempo de adquisición y han minimizado los artefactos debidos a los movimientos, como el respiratorio. Una de las principales ventajas que presenta esta técnica es que la imagen se obtiene sin radiación ionizante. Otra característica importan-

te de la RM es que permite valorar la velocidad y la dirección del flujo. Entre los inconvenientes destacan dos: no permite visualizar los tejidos blandos ni las estructuras óseas adyacentes y que no define de forma adecuada la calcificación. Por otra parte, esta prueba presenta unas limitaciones, entre las que cabe destacar una menor disponibilidad frente a la TAC. Otras limitaciones en relación a las imágenes obtenidas es la tendencia a sobreestimar la severidad de las estenosis y la incapacidad para discriminar entre obstrucción completa o subtotal de la luz arterial.

En lo que respecta al diagnóstico de la estenosis carotídea, la sensibilidad y la especificidad en la medida del grado de la misma son similares a las de eco Doppler y TAC. Varios estudios han estimado una gran correlación con la arteriografía convencional, con una sensibilidad del 97 al 100% y una especificidad del 82 al 96% (7-11). Además, la RM permite obtener imágenes de alta resolución desde el arco aórtico hasta el polígono de Willis. Cabe destacar también que ofrece la posibilidad de ser combinada con la RM cerebral para el estudio del parénquima.

La presencia de infarto cerebral durante el estudio de un paciente que ha sufrido un accidente isquémico transitorio o un ictus menor puede ayudar a identificar aquellos pacientes con mayor riesgo de sufrir un nuevo ictus precoz. En aquellos pacientes con infarto, el sistema ABCD (2) predice el riesgo de ictus a las 48 horas y a los 7 días. Este sistema de puntuación se basa en la edad (*Age*), la presión arterial (*Blood pressure*), la presentación clínica (*C*), la duración de los síntomas (*D*) y la presencia de diabetes (*D*). El riesgo de ictus aumenta a mayor puntuación (la máxima es un 7).

En el estudio de la circulación vertebrobasilar, la gran ventaja de la RM es la información que ofrece sobre la dirección de flujo, especialmente interesante cuando existe una inversión por un fenómeno de robo. Además, la RM tiene más sensibilidad en la detección de infartos o áreas de isquemia en la circulación posterior. Sin embargo, la posible aparición de artefactos en el origen de la arteria vertebral y la tendencia de la RM a sobreestimar el grado de estenosis a ese nivel hacen que algunos consideren que la TAC es mejor en este territorio.

En la planificación de la endarterectomía carotídea, la angiografía por RM no ofrece más ventajas frente a la TAC que las ya reseñadas. En la planificación del implante de *stent* carotídeo, y de forma generalmente aceptada, la TAC se considera superior a la RM. Esto es debido principalmente a la inferior capacidad de esta última para mostrar la calcificación. Como se ha señalado previamente, la valoración del grado de calcificación y de la tortuosidad del arco y los troncos supraaórticos es importante en la planificación del procedimiento porque la presencia de esos factores aumenta de forma notable sus riesgos.

En referencia a la utilidad de la RM en el estudio de la morfología de la placa de ateroma a nivel carotídeo, existe un creciente interés en identificar aquellas placas que pueden estar asociadas a un mayor riesgo de ictus. La RM permite identificar con precisión el adelgazamiento de la cápsula fibrosa, irregularidades en la superficie de la placa, la presencia de úlceras y de hemorragia intraplaca. La aparición de estas últimas se ha asociado a un mayor riesgo de embolización y lesiones hiperdensas en la sustancia blanca. También permite el estudio del centro necrótico rico en lípidos y su crecimiento. Estudios histológicos indican que la presencia de estos factores puede servir como marcador por su asociación con el riesgo de ictus, ya que son lesiones precursoras de la rotura de la placa. Se ha detectado una mayor prevalencia de estos signos detectados por RM en pacientes sintomáticos (12,13).

*Recomendación. La RM sin contraste ha sido validada en estudios comparativos con la histología y es probablemente la prueba de elección para la valoración de la morfología de la placa.*

A nivel posoperatorio el único papel que tendría la RM es confirmar un infarto en aquellos pacientes en los que se sospecha un ictus por síndrome de hiperperfusión en la imagen de TAC. También permite identificar nuevas lesiones hiperdensas en la sustancia blanca en el posoperatorio precoz tras la endarterectomía y, sobre todo, tras el implante de un *stent* carotídeo. No existe evidencia de que las mismas predispongan a un deterioro cognitivo a largo plazo, aunque son consideradas como marcador de riesgo aumentado de AIT o de ictus recurrente.

Las contraindicaciones de la RM incluyen la presencia de implantes metálicos en el paciente, como algunos tipos de *stents*, prótesis articulares, marcapasos y desfibriladores. También puede estar limitado su uso en casos de obesidad del paciente o claustrofobia. En los últimos años ha crecido la preocupación en la realización de RM en pacientes con insuficiencia renal crónica, ya que en estos pacientes existe una mayor posibilidad de desarrollo de fibrosis sistémica nefrogénica por la exposición al gadolinio.

## ANGIOGRAFÍA CONVENCIONAL

---

La angiografía convencional por catéter ofrece imágenes de fácil interpretación y fue considerada durante años el "patrón oro" en el diagnóstico de la circulación intracraneal y extracraneal. Sigue siendo la prueba estándar frente a las que se comparan el resto de las mismas. Su asociación con eventos neurológicos durante el procedimiento (14), incluso considerando que su incidencia ha disminuido en las series más recientes, ha limitado su uso. Existen otros inconvenientes de la técnica que también han contribuido a limitar su uso, como la exposición a radiaciones ionizantes, la posibilidad de complicaciones relacionadas con el acceso arterial y la nefropatía por contraste.

Existen varios métodos para medir las estenosis de las arterias carótidas internas, como el ECST y el NASCET; este último es el predominante y el más usado en ensayos clínicos. Técnicamente es muy importante la realización de arteriografía multiplanar, ya que su realización en un solo plano puede suponer la infraestimación de la estenosis. Esto puede ser especialmente frecuente en el caso de placas posteriores o coraliformes. En los últimos años ha surgido la arteriografía rotacional, en la que se recogen imágenes fluoroscópicas en múltiples planos gracias a la rotación del arco radiológico. A través de programas informáticos se obtienen imágenes en 3D fácilmente interpretables y que ofrecen gran versatilidad para su estudio desde diferentes proyecciones.

*Recomendación. Es importante la realización de arteriografía multiplanar para evitar la infraestimación de la estenosis.*

*Recomendación. En la actualidad la arteriografía no se indica de forma rutinaria, aunque puede resultar de especial interés cuanto la TAC y la RM proporcionan imágenes contradictorias.*

Actualmente la arteriografía no se realiza de forma rutinaria, aunque puede ser de especial interés en aquellos casos en los que la TAC y la RM no pueden ser realizadas o proporcionan imágenes contradictorias. Es especialmente útil en pacientes con enfermedad severa en el segmento distal de la arteria carótida interna y en aquellos casos en los que dicha arteria está enrollada (3). También puede ser el método preferido en presencia de obesidad o insuficiencia renal. Por otra parte, la arteriografía sigue teniendo un papel diagnóstico fundamental a nivel intraoperatorio, cuando se realiza de forma previa al tratamiento endovascular de la arteria carótida, de la arteria vertebral, del tronco braquiocefálico o de las arterias subclavas.

*Recomendación. La arteriografía sigue teniendo un papel diagnóstico fundamental a nivel intraoperatorio, cuando se realiza de forma previa al tratamiento endovascular del territorio vascular extracraneal.*

En el caso de los traumatismos, la arteriografía también ha sido relegada por la TAC, aunque puede ser útil en determinadas circunstancias en las que esta pueda ser difícil de interpretar o si existe intención de asociar un tratamiento endovascular (3).

Aunque la angiografía puede demostrar irregularidad en la superficie de la placa carotídea, no existe evidencia que justifique su uso rutinario en la caracterización de su morfología.

Con referencia al uso a nivel intraoperatorio, la arteriografía permite identificar errores técnicos, pero ha sido relegada por el eco Doppler. Sigue siendo útil en el posoperatorio inmediato en aquellos pacientes que sufren trombosis o disección aguda de la arteria carótida o en aquellos con embolización de vasos intracraneales, lo que permite su tratamiento endovascular.

## BIBLIOGRAFÍA

1. Wardlaw JM, Chappell FM, Stevenson M, et al. Accurate, practical and cost-effective assessment of carotid stenosis in the UK. *Health Technol Assess* 2006;10:1-182. iiiiv, ixex.
2. Josephson SA, Bryant SO, Mak HK, et al. Evaluation of carotid stenosis using CT angiography in the initial evaluation of stroke and TIA. *Neurology* 2004;63:457-60.
3. Naylor AR, Adair W. Cerebrovascular disease: diagnostic evaluation. En: Rutherford's Vascular Surgery and Endovascular Therapy. 9th ed. Philadelphia: Elsevier; 2019. pp. 1150-68.
4. Aboyans V, Ricco JB, Bartelink MEL, et al. 2017 ESC Guidelines on the Diagnosis and Treatment of Peripheral Arterial Diseases, in collaboration with the European Society for Vascular Surgery (ESVS). *Eur J Vasc Endovasc Surg* 2018;55(3):305-68.
5. Khan S, Cloud GC, Kerry S, et al. Imaging of vertebral artery stenosis: a systematic review. *J Neurol Neurosurg Psychiatry* 2007;78:1218-25.
6. Kumar Dundamadappa S, Cauley K. Vertebral artery ostial stenosis: prevalence by digital subtraction angiography, MR angiography, and CT angiography. *J Neuroimaging* 2013;23:360-7.
7. Yucel EK, Anderson CM, Edelman RR, et al. AHA scientific statement: magnetic resonance angiography: update on applications for extracranial arteries. *Circulation* 1999;100:2284-301.
8. Remonda L, Senn P, Barth A, et al. Contrast-enhanced 3D MR angiography of the carotid artery: comparison with conventional digital subtraction angiography. *AJNR Am J Neuroradiol* 2002;23:213-9.
9. Wutke R, Lang W, Fellner C, et al. High-resolution, contrast-enhanced magnetic resonance angiography with elliptical centric k-space ordering of supra-aortic arteries compared with selective X-ray angiography. *Stroke* 2002;33:1522-9.
10. Cosottini M, Pingitore A, Puglioli M, et al. Contrast-enhanced three-dimensional magnetic resonance angiography of atherosclerotic internal carotid stenosis as the noninvasive imaging modality in revascularization decision making. *Stroke* 2003;34:660-4.
11. Álvarez-Linera J, Benito-León J, Escribano J, et al. Prospective evaluation of carotid artery stenosis: elliptical centric contrast-enhanced MR angiography and spiral CT angiography compared with digital subtraction angiography. *AJNR Am J Neuroradiol* 2003;24:1012-9.
12. Gupta A, Baradaran H, Schweitzer AD, et al. Carotid plaque MRI and stroke risk: a systematic review and meta-analysis. *Stroke* 2013;44(11):3071-7.
13. Saam T, Hetterich H, Hoffmann V, et al. Meta-analysis and systematic review of the predictive value of carotid plaque hemorrhage on cerebrovascular events by magnetic resonance imaging. *J Am Coll Cardiol* 2013;62:1081-10.
14. Kaufman TJ, Huston J, Mandrekar JN. Complications of diagnostic cerebral angiography: evaluation of 19,826 consecutive patients. *Radiology* 2007;243:812.

## Medicina nuclear: estudios funcionales de imagen

Manuel Gómez Río<sup>1</sup>, Jorge Cuenca Manteca<sup>2</sup>, Rafael Ros Vidal<sup>2</sup>

<sup>1</sup>Servicio de Medicina Nuclear. Hospital Universitario Virgen de las Nieves. Granada.

<sup>2</sup>Servicio de Angiología y Cirugía Vascul. Hospital Universitario San Cecilio. Granada

El futuro del manejo en la patología estenótica de los troncos supraaórticos (TSA) probablemente se basará, entre otros aspectos, en el estudio de vulnerabilidad o estabilidad de la placa de ateroma, de la viabilidad cerebral tras un ictus y en la delimitación del intervalo de tiempo más adecuado para intervenir tras la aparición de un evento neuroisquémico (1).

En el campo de la enfermedad cerebrovascular se emplean técnicas de adquisición de imagen tomográfica en base al empleo de radionúclidos emisores gamma (tomografía por emisión de fotón único o SPECT: Single Photon Emission Computed Tomography) o emisores de positrones (tomografía por emisión de positrones o PET: Positron Emission Tomography).

El estudio de la enfermedad carotídea oclusiva mediante procedimientos de medicina nuclear puede abordarse desde una doble vía: exploraciones en condiciones basales y tras estimulación para el estudio de la reserva cerebrovascular.

Dada la estrecha relación entre el metabolismo y el flujo a nivel cerebral, las exploraciones basales suelen tener una utilidad relativamente limitada (2).

### EXPLORACIÓN DE LA RESERVA CEREBROVASCULAR

Deben emplearse técnicas para el estudio de la perfusión cerebral como la SPECT-PCr (de mayor difusión) o la PET-H<sub>2</sub><sup>15</sup>O, (de menor disponibilidad) o del propio metabolismo oxidativo mediante PET-<sup>11</sup>C o PET-<sup>15</sup>O.

La técnica consiste en la comparación visual y/o matemática de una exploración adquirida en condiciones basales con otra realizada tras la inducción

de vasodilatación cerebral por diferentes medios. Las áreas que padecen una disminución en su reserva vascular muestran una vasodilatación máxima mantenida, sin reaccionar tras el estímulo (esta falta de reacción se evidencia en forma de áreas de hipoperfusión relativa). La presencia de estas regiones hipoperfundidas tras un estímulo vasodilatador está asociada a territorios de compromiso isquémico (perfusión de "miseria" o áreas de "penumbra") y constituyen un indicador de alto riesgo de un evento isquémico.

Diversos estudios observacionales han identificado al PET/ SPECT como una herramienta para monitorizar el tratamiento sobre la placa de ateroma sistémica y para seleccionar pacientes de alto riesgo independientemente del grado de estenosis carotídea. Los sistemas híbridos que combinan el PET/ SPECT con el TAC combinan los procesos fisiológicos con la morfología, lo que aporta una mejor delineación de la placa vulnerable (3).

Por otra parte, el PET/ SPECT son capaces de cuantificar la región de penumbra isquémica durante el ictus, y pueden identificarse aquellos pacientes que se beneficiarían de una revascularización urgente.

*Recomendación 1. Las modalidades de imagen funcional (como son el PET/ SPECT) podrían convertirse en importantes herramientas diagnósticas en la evaluación del riesgo del paciente durante el ictus y de las diferentes estrategias de tratamiento sobre la estabilización de la placa de ateroma carotídea y en la viabilidad cerebral, aunque debemos recordar que son precisos estudios prospectivos para evaluar la agudeza diagnóstica del PET/ SPECT.*

### BIBLIOGRAFÍA

1. Meerwaldt R, Slart R, van Dam GM, et al. PET/SPECT imaging: From carotid vulnerability to brain viability. *Eur J Radiol* 2010;74:104-9.
2. Leung DK, Van Heertum RL. Interventional Nuclear Brain Imaging. *Semin Nucl Med* 2009;39:195-203.
3. Rudd JH, Myers KS, Bansilal S, et al. (18)Fluorodeoxyglucose positron emission tomography imaging of atherosclerotic plaque inflammation is highly reproducible: implications for atherosclerosis therapy trials. *J Am Coll Cardiol* 2007;50:892-6.

## Evidencia derivada de las publicaciones sobre las pruebas diagnósticas en los troncos supraaórticos

Sergi Bellmunt

*Servicio de Angiología y Cirugía Vascular. Hospital Universitari Vall d'Hebron. Barcelona*

### INTRODUCCIÓN

Tal como especifica la guía de la European Society for Vascular Surgery (1), los grandes estudios que generaron las recomendaciones de tratamiento de la estenosis carotídea se basaron principalmente en los datos de la arteriografía. Al ser una prueba invasiva, esta exploración presentó morbilidad, hasta el punto de que en el estudio ACAS la morbilidad de la arteriografía representó más del 50% de todos los ictus del brazo tratamiento (2). Por lo tanto, el estudio de los troncos supraaórticos se ha basado principalmente en estudios no invasivos.

Estas pruebas han de formar parte de la batería habitual de los pacientes con clínica neurológica en los que se sospecha una posible causa carotídea, aunque la batería de pruebas del circuito diagnóstico puede depender de cada centro (básicamente del entrenamiento de sus profesionales y su disponibilidad).

### ECO DOPPLER

El eco Doppler de troncos supraaórticos se considera la primera prueba a realizar tanto para el despistaje como para la primera orientación terapéutica.

Cuando existe una decisión de tratamiento basada en la información de la ecografía, existen dos opciones para asegurar una correcta indicación (1):

- Confirmar el diagnóstico mediante una nueva ecografía realizada por otro explorador (recomendación IA).
- Confirmar el diagnóstico mediante otra exploración, como puede ser una angio TAC o una angio RMN (recomendación IA).

Sin embargo, la misma guía recomienda no realizar una arteriografía de forma sistemática (recomen-

dación IIIA) a no ser que haya importantes discrepancias entre exploradores o entre pruebas diagnósticas.

### ANGIO RM Y ANGIO TAC

La realización de cualquiera de estas dos pruebas en el estudio de troncos supraaórticos tiene una recomendación IA, pero nunca como despistaje de la lesión, sino como estudio de los pacientes en los que esta ya se ha sospechado. La ventaja de estas exploraciones respecto a la ecografía es la posibilidad de observar las posibles lesiones o la anatomía del arco aórtico, de los troncos supraaórticos y los vasos intracraneales. Ello ha adquirido una mayor importancia con el creciente uso de las técnicas endovasculares, en las que ha de planificarse el acceso y las variantes técnicas que podrán requerir cada procedimiento, hasta el punto de que existe una recomendación IA de realizar un angio TAC o una angio RMN antes de un procedimiento endovascular carotídeo.

Los resultados hallados nos informan de la supremacía de la angio RMN sobre las demás pruebas diagnósticas, teniendo en cuenta siempre que la arteriografía se considera la prueba de referencia. Estos resultados están relacionados con el diagnóstico de estenosis mayores del 70-99%, estenosis que es preciso confirmar para tomar decisiones sobre una posible corrección quirúrgica.

Las excelentes cifras de sensibilidad y especificidad de las exploraciones empeoran en el momento de diagnosticar estenosis menores (50-69%) u oclusiones. Concretamente, el eco Doppler, siempre realizado por expertos, muestra cifras de exactitud excelentes, aunque menores que la angio RMN, seguidos de la RMN simple y el angio TAC.

La tabla I nos muestra de forma resumida los datos de sensibilidad, especificidad y cocientes de probabilidad hallados en los textos seleccionados. Los cocientes de probabilidad nos muestran, de una manera inteligible, la capacidad de las exploraciones para clasificar de forma correcta a los pacientes estudiados. El cociente de probabilidad positivo es mejor cuanto mayor es y el negativo es mejor cuanto menor. La mejor prueba será aquella que mejor nos clasifique tanto a los enfermos como a los sanos.

**Tabla I.** Descripción de los valores de sensibilidad, especificidad y cocientes de probabilidad de las pruebas de imagen en los casos de estenosis severa, moderada y oclusiones (3-5)

<b>Estenosis 70-99%</b>	<b>Sensibilidad</b>	<b>Especificidad</b>	<b>CP+</b>	<b>CP-</b>
Angio RMN	95% (92-97) 94 (92-96) 91 (89-93) 95 (92-96) 94 (88-97)	90% (86-93) 93 (89-95) 88 (87-90) 92 (90-93) 93 (89-96)	9,5	0,06
Eco Doppler	86% (84-89) 89 (85-92)	87% (84-90) 84 (77-89)	6,6	0,16
Angio TAC	77 (68-84)	95 (91-97)	15,4	0,24
RMN	88 (82-92)	84 (76-97)	5,5	0,14
<b>Estenosis 50-69%</b>	<b>Sensibilidad</b>	<b>Especificidad</b>	<b>CP+</b>	<b>CP-</b>
Angio RMN	77 (59-89)	97 (93-99)	25,6	0,24
Eco Doppler	36 (25-49)	91 (87-94)	4	0,7
Angio TAC	67 (30-90)	79 (63-89)	3,2	0,42
RMN	37 (26-49)	91 (78-97)	4,1	0,69
<b>Oclusiones</b>	<b>Sensibilidad</b>	<b>Especificidad</b>	<b>CP+</b>	<b>CP-</b>
Angio RMN	98% (94-100) 95 (91-97) 99 (97-100) 77 (59-89)	100% (99-100) 99 (99-100) 99,6 (99-100) 97 (93-99)	Infinito	0,02
Eco Doppler	96% (94-98) 0,83 (73-90)	100% (99-100) 84 (62-95)	Infinito	0,04
Angio TAC	67 (30-90)	79 (63-89)	3,2	0,3
RMN	81 (70-88)	88 (76-95)	6,75	0,22

Podemos afirmar que los pacientes con estenosis graves serán muy bien clasificadas por el angio TAC debido a una elevada especificidad, pero los sanos serán etiquetados pobremente por esta prueba respecto a las demás. Angio RMN tiene mejores resultados respecto al eco Doppler y este último supera a la RMN sin contraste.

En los pacientes con estenosis moderadas, la angio RMN es una vez más la mejor prueba tanto para confirmar una exploración positiva como negativa, expresado con un cociente de probabilidad positivo de 25,6 y negativo de 0,24. En estos casos, la RMN y el eco Doppler tienen resultados similares, y el angio TAC algo menor.

En los casos de oclusión carotídea, la angio RMN y el eco Doppler tienen resultados excelentes

y, una vez más, el angio TAC es la prueba menos exacta.

## PLACAS EN RIESGO

Según la última versión de la guía de la ESVS (1), la indicación de endarterectomía carotídea de pacientes asintomáticos puede basarse en algunos parámetros, todos ellos basados en pruebas de imagen: infarto silente en las pruebas de imagen de parénquima cerebral, progresión de estenosis, gran superficie de la placa y su ecolucencia, la hemorragia de placa en la RM o una reserva cerebral deteriorada o embolizaciones en el Doppler transcraneal.



## BIBLIOGRAFÍA

---

1. Naylor AR, Ricco JB, de Borst GJ, et al. Editor's Choice -Management of Atherosclerotic Carotid and Vertebral Artery Disease: 2017 Clinical Practice Guidelines of the European Society for Vascular Surgery (ESVS). *Eur J Vasc Endovasc Surg* 2018;55(1):3-81. DOI: 10.1016/j.ejvs.2017.06.021.
2. Executive Committee for the Asymptomatic Carotid Atherosclerosis Study. Endarterectomy for asymptomatic carotid artery stenosis. *JAMA* 1995;273:1421e8.
3. Wardlaw J M, Chappell F M, Best J J, et al. Non-invasive imaging compared with intra-arterial angiography in the diagnosis of symptomatic carotid stenosis: a meta-analysis. *Lancet* 2006;367:1503-12.
4. Menke J. Diagnostic accuracy of contrast-enhanced MR angiography in severe carotid stenosis: meta-analysis with metaregression of different techniques. *European Radiology* 2009;19(9):2204-16.
5. Debrey SM, Yu H, Lynch JK, et al. Diagnostic accuracy of magnetic resonance angiography for internal carotid artery disease: a systematic review and meta-analysis. *Stroke* 2008;39(8):2237-48.