



## Caso Clínico

### Transposición de arterias subclavia y vertebral por placa ateroembólica izquierda

#### *Transposition of subclavian and vertebral arteries due to left-sided atheroembolic plaque*

Romeo Guevara Rodríguez<sup>1</sup>, Juan Manuel Aguilar Juárez<sup>2</sup>, Griselda Xihuatetzin Cabrera Díaz<sup>1</sup>, Sergio Estuardo Rivera Castañeda<sup>2</sup>, Johnny Javier Tábor Zepeda<sup>3</sup>

<sup>1</sup>Departamento de Angiología, Cirugía Vascular y Endovascular. Hospital General San Juan de Dios. Ciudad de Guatemala, Guatemala. <sup>2</sup>Departamento de Angiología, Cirugía Vascular y Endovascular. Instituto Guatemalteco de Seguridad Social. Ciudad de Guatemala, Guatemala. <sup>3</sup>Departamento de Cirugía. Hospital General San Juan de Dios. Ciudad de Guatemala, Guatemala

### Resumen

**Introducción:** la arteria subclavia es un sitio anatómico afectado frecuentemente por la enfermedad arterial periférica, ya sea estenótica u oclusiva. Este tipo de lesiones se encuentra en el 2-4 % de la población general. La causa principal de estenosis u oclusión de la arteria subclavia es la aterosclerosis. Sin embargo, otras etiologías menos comunes incluyen la arteritis de Takayasu, la enfermedad vascular inducida por la radiación y tumores.

**Caso clínico:** presentamos el caso de una paciente con estenosis de la arteria subclavia izquierda por placa ateromatosa que genera embolismo distal asociado a necrosis de dígitos y evento isquémico transitorio, tratada con éxito mediante transposición de la arteria subclavia a la carótida común y reimplante de la arteria vertebral.

**Discusión:** en la mayoría de los pacientes la estenosis de la arteria subclavia es asintomática. Sin embargo, cuando presenta síntomas, estos pueden ser severos y en algunos casos comprometer la extremidad afectada o causar eventos cerebrovasculares, por lo que el diagnóstico y el tratamiento tempranos son cruciales para una adecuada evolución.

#### Palabras clave:

Subclavia.  
Vertebral. Embolia.  
Transposición.  
Estenosis.

### Abstract

**Introduction:** the subclavian artery is a common anatomic site affected by peripheral arterial disease, either stenotic or occlusive. These types of lesions are found in 2-4 % of the general population. The primary cause of subclavian artery stenosis or occlusion is atherosclerosis. However, other less common etiologies include Takayasu arteritis, radiation-induced vascular disease, and tumors.

**Case report:** we present the case of a patient with stenosis of the left subclavian artery due to atheromatous plaque that generates distal embolism associated with digit necrosis and transient ischemic event, successfully treated by transposition of the subclavian artery to the common carotid artery and reimplantation of the vertebral artery.

**Discussion:** subclavian artery stenosis is asymptomatic in most patients, however, when symptoms occur, they can be severe and, in some cases, compromise the affected limb or cause cerebrovascular events, so early diagnosis and treatment is crucial for proper evolution.

#### Keywords:

Subclavian.  
Vertebral. Embolism.  
Transposition.  
Stenosis.

Recibido: 11/08/2025 • Aceptado: 17/10/2025

Conflicto de interés: los autores declaran no tener conflictos de interés.

Inteligencia artificial: los autores declaran no haber usado inteligencia artificial (IA) ni ninguna herramienta que use IA para la redacción del artículo.

Guevara Rodríguez R, Aguilar Juárez JM, Cabrera Díaz GX, Rivera Castañeda SE, Tábor Zepeda JJ. Transposición de arterias subclavia y vertebral por placa ateroembólica izquierda. *Angiología* 2025;77(2):112-114

DOI: <http://dx.doi.org/10.20960/angiologia.00686>

#### Correspondencia:

Romeo Guevara Rodríguez. Departamento de Angiología, Cirugía Vascular y Endovascular. Hospital General San Juan de Dios. 1A Avenida, 10-50. Ciudad de Guatemala. Guatemala  
e-mail: [romeoguevararodriguez@gmail.com](mailto:romeoguevararodriguez@gmail.com)

## INTRODUCCIÓN

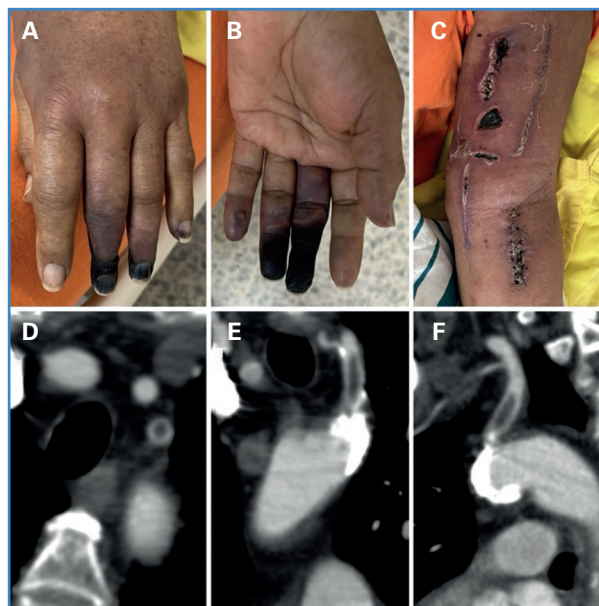
Paciente de 72 años de edad con historia de dolor súbito en el miembro superior izquierdo asociado a evento isquémico transitorio y cambios de temperatura en el antebrazo y en la mano, razón por la que acude a Urgencias, donde se le realiza una angiografía del miembro superior que evidencia oclusión de la arteria braquial.

## CASO CLÍNICO

El equipo de cirugía de urgencias llevó a la paciente a la sala de operaciones para realizarle una tromboembolotomía mediante dos incisiones, en el brazo y en el antebrazo, con lo que se restableció el flujo sanguíneo. Sin embargo, después del procedimiento comenzó a tener cambios de coloración y necrosis progresiva en el segundo, en el tercer y en el cuarto dígito de la mano (Fig. 1 A y B); además, las heridas quirúrgicas no evolucionaban adecuadamente (Fig. 1C). Por ello, se consultó al departamento de cirugía vascular, desde donde se sugirió realizar una angiografía de tórax, que reveló una placa ateromatosa que involucraba el cayado aórtico, con extensión al *ostium* y al tercio proximal de la arteria subclavia izquierda, justo antes del *ostium* de la arteria vertebral, lo que provocaba una estenosis superior al 80 % (Fig. 1 D-F) de su luz y causaba un embolismo distal, razón por la que se consideró el procedimiento quirúrgico. Se procedió a la reconstrucción 3D (Fig. 2 A y B) y se planeó una transposición de la arteria subclavia a la carótida común izquierda y el reimplante de la arteria vertebral para evitar un efecto *kinking* en ella (Fig. 1).

## Procedimiento

En la sala de operaciones se realizó una cervicotomía con extensión supraclavicular izquierda. Se identifican las venas yugular interna y carótida común, que se controlaron con cintas vasculares. Se identificó y se controló el nervio vago. Se procedió a identificar la arteria vertebral en su porción libre, controlándola con cinta vascular. Se realiza disección supraclavicular hasta identificar la arteria subclavia, que se disecciona



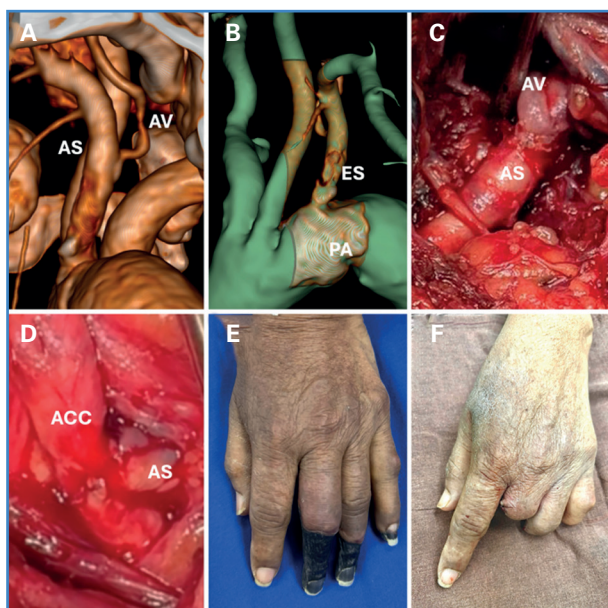
**Figura 1.** A y B. Necrosis digital. C. Heridas por abordajes previos. D,E y F. Tomografía que evidencia estenosis y trombosis parcial de la arteria subclavia.

hasta identificar la arteria vertebral. Se realizó un pinzamiento después de esta y justo por encima de la placa ateroesclerótica y se seccionó la arteria subclavia, suturando y ligando el muñón remanente, previo control proximal y distal. Se procedió a realizar anastomosis de la subclavia al tercio proximal de la carótida común (Fig. 2D) con prolene 6-0, posteriormente se disecciona y secciona arteria vertebral reimplantándola en la arteria subclavia (Fig. 2C) con sutura de Prolene 7-0. Se avanzó el drenaje y se procedió al cierre por planos (Fig. 1).

La paciente evolucionó satisfactoriamente. La necrosis seca se delimitó en los dígitos afectados previamente (Fig. 2E) y las heridas en el brazo y en el antebrazo empezaron a sanar. Posteriormente, el departamento de cirugía plástica precedió a la amputación de los segmentos necrosados y al cierre de los muñones (Fig. 2F). La paciente fue dada de alta con una adecuada evolución y funcionalidad de la extremidad.

## DISCUSIÓN

Por lo general, se considera que una estenosis de la arteria subclavia es significativa cuando es superior al 50 % (1-3). En el examen físico puede encontrarse disminución de los pulsos en las extremidades superiores, soplos supraclaviculares, ulceraciones en dígitos y necrosis (4). Los síntomas más frecuentes incluyen



**Figura 2.** A. Reconstrucción de vasos supraaórticos. B. Segmentación de vasos supraaórticos. C. Reimplante de arteria vertebral. D. Transposición de arteria subclavia a carótida común. E. Delimitación de la necrosis digital. F. Posamputación digital. AS: arteria subclavia. AV: arteria vertebral. ES: estenosis subclavia. PA: placa ateromatosa. ACC: arteria carótida común.

claudicación de la extremidad superior afectada, debilidad muscular y manifestaciones de insuficiencia vertebrobasilar como síncope, mareos, diplopia, acúfenos o pérdida de audición (5).

Aunque las técnicas endovasculares son prometedoras, no todos los centros hospitalarios cuentan con una sala de hemodinamia o los recursos que se requieren. Además, en términos de revascularización, ambos abordajes son recomendables, puesto que en estudios recientes los resultados de la cirugía abierta o endovascular con respecto a complicaciones significativas, incluyendo el accidente vertebrobasilar o accidentes cerebrovasculares posquirúrgicos, eran comparables y bajos en ambos procedimientos (6).

Se han descrito varias técnicas de revascularización quirúrgica abierta para tratar la estenosis de la arteria

subclavia, como la transposición de la subclavia a la arteria carótida, baipás carotidosubclavio o baipás subclavio-axilar (7). La transposición de la arteria subclavia a la arteria carótida común es nuestro tratamiento de elección para las lesiones que se presentan en el segmento proximal de esta arteria cuando no contamos con la posibilidad del abordaje endovascular (8).

## BIBLIOGRAFÍA

1. English JA, Carell ES, Guidera SA, Tripp HF. Angiographic prevalence and clinical predictors of left subclavian stenosis in patients undergoing diagnostic cardiac catheterization. *Catheter Cardiovasc Interv* 2001;54(1):8-11. DOI: 10.1002/ccd.1230
2. Ishihara T, Haraguchi G, Tezuka D, Kamiishi T, Inagaki H, Isoke M. Circ J. Diagnosis and assessment of Takayasu arteritis by multiple biomarkers. *Circ J* 2013;77(2):477-83. DOI: 10.1253/circj.cj-12-0131
3. Afari ME, Wylie JV, Carrozza JP. Refractory hypotension as an initial presentation of bilateral subclavian artery stenosis. *Case Rep Cardiol* 2016;2016:8542312. DOI: 10.1155/2016/8542312
4. Caesar-Peterson S, Bishop MA, Qaja E. Subclavian Artery Stenosis. Treasure Island (FL): StatPearls Publishing; 2024.
5. Potter BJ, Pinto DS. Subclavian steal syndrome. *Circulation* 2014;129:2320-3. DOI: 10.1161/CIRCULATIONAHA.113.006653
6. Duran M, Grotemeyer D, Danch MA, Grabitz K, Schelzig H, Sagban TA. Subclavian carotid transposition: immediate and long-term outcomes of 126 surgical reconstructions. *Ann Vasc Surg* 2015;29(3):397-403. DOI: 10.1016/j.avsg.2014.09.030
7. Huijben M, Meershoek AJA, de Borst GJ, Toorop RJ. Long-term Outcome of Axillo-axillary Bypass in Patients with Subclavian or Innominate Artery Stenosis. *Ann Vasc Surg* 2021;73:321-8. DOI: 10.1016/j.avsg.2020.10.029
8. Salman R, Hornsby J, Wright LJ, Elsaid T, Timmons G, Mudawi A, Bhattacharya V. Treatment of subclavian artery stenosis: A case series. *Int J Surg Case Rep* 2016;19:69-74. DOI: 10.1016/j.ijscr.2015.12.011