



Caso Clínico

Tratamiento quirúrgico combinado de pseudoaneurisma carotídeo posendarterectomía

Combined surgical treatment of post-endarterectomy carotid pseudoaneurysm

Paula Moro Oliver, Estrella Blanco Cañibano, Beatriz García Fresnillo, Pilar Caridad Morata Barrado, Adriana Baturone Blanco, Mercedes Guerra Requena

Servicio de Angiología, Cirugía Vascul y Endovascular. Hospital Universitario de Guadalajara. Guadalajara

Resumen

Introducción: los pseudoaneurismas carotídeos (PA) infectados después de la endarterectomía carotídea (EDAC) son infrecuentes. La reparación quirúrgica se asocia a una elevada morbimortalidad.

Caso clínico: presentamos el caso de un pseudoaneurisma carotídeo infectado, tratado con éxito mediante un tratamiento combinado abierto y endovascular en una paciente de elevada edad que previamente se había sometido a una endarterectomía carotídea y posteriormente necesitó la implantación de un *stent* por reestenosis de la primera intervención. Este enfoque combinado ofrece una alternativa para pacientes de alto riesgo, lo que reduce las complicaciones asociadas a una cirugía abierta.

Discusión: Los pseudoaneurismas carotídeos posendarterectomía son una complicación infrecuente, de etiología fundamentalmente infecciosa. Se asocian a una elevada morbimortalidad. El tratamiento tradicional es la cirugía abierta, pero conlleva un riesgo elevado. La reparación endovascular es una alternativa, aunque su empleo en áreas infectadas sea controvertido.

Palabras clave:

Pseudoaneurisma carotídeo.
Endarterectomía carotídea. Tratamiento endovascular.
Infeccioso.
Fístula cutánea.
Desbridamiento.

Abstract

Introduction: infected carotid pseudoaneurysm after carotid endarterectomy is an infrequent condition. Its surgical repair is associated with high morbidity and mortality.

Case report: a case of infected carotid pseudoaneurysm is presented, successfully treated through combined open and endovascular surgery in an elderly woman previously subjected to carotid endarterectomy and who subsequently required the placement of a *stent* due to restenosis after the first operation. The combined approach offers an alternative for high-risk patients, thus reducing the complications associated with open surgery.

Discussion: postendarterectomy carotid pseudoaneurysms are a rare complication, of mainly infectious etiology. They are associated with high morbidity and mortality. The traditional treatment is open surgery, but it is associated with a high risk. Endovascular repair is an alternative, although its use in infected areas is controversial.

Keywords:

Carotid pseudoaneurysm.
Carotid endarterectomy.
Endovascular treatment. Infectious.
Cutaneous fistula.
Debridement.

Recibido: 8/8/2024 • Aceptado: 7/10/2024

Conflictos de interés: los autores declaran no tener conflictos de interés.

Inteligencia artificial: los autores declaran no haber usado inteligencia artificial (IA) ni ninguna herramienta que use IA para la redacción del artículo.

Moro Oliver P, Blanco Cañibano E, García Fresnillo B, Morata Barrado PC, Baturone Blanco A, Guerra Requena M. Tratamiento quirúrgico combinado de pseudoaneurisma carotídeo posendarterectomía. *Angiología* 2025;77(1):57-62

DOI: <http://dx.doi.org/10.20960/angiologia.00685>

Correspondencia:

Paula Moro Oliver. Servicio de Angiología, Cirugía Vascul y Endovascular. Hospital Universitario de Guadalajara. C/ Donante de sangre, s/n. 19002 Guadalajara
e-mail: paula.moro.oliver@gmail.com

INTRODUCCIÓN

Los pseudoaneurismas carotídeos (PAC) infectados después de la endarterectomía carotídea (EDAC) son una complicación infrecuente, pero se asocia a una elevada morbimortalidad por el riesgo de crecimiento y embolización distal (1-5). Su reparación quirúrgica tradicional es técnicamente exigente y se asocia a una elevada morbimortalidad. El abordaje endovascular limita los riesgos asociados a una disección una quirúrgica (1,4,6-8). Sin embargo, su papel es controvertido para etiología infecciosa. Presentamos el caso de un pseudoaneurisma carotídeo infectado que fue tratado con éxito con tratamiento mixto: endovascular y quirúrgico.

CASO CLÍNICO

Mujer de 93 años con antecedentes de hipertensión, dislipemia, diabetes *mellitus* de tipo 2, cardiopatía reumática con afectación mitral y aórtica, cardiopatía isquémica revascularizada y fibrilación auricular. Se realizó una EDAC en 2007 por estenosis severa de la arteria carótida interna derecha (ACID) sintomática, con oclusión de arteria carótida interna izquierda (ACII). Presentó intolerancia al clampaje durante la intervención realizada con anestesia loco-regional. En 2011 precisó una segunda reintervención por reestenosis en la zona proximal de la EDAC, donde se implantó un *stent* carotídeo derecho de tipo ADAPT™ (Boston Scientific Corporation).

En 2018 ingresó en el Servicio de Medicina Interna por fiebre y fistulización de material seropurulento (Fig. 1A) a través de la cicatriz de la EDAC. En la TC se identificó una colección *peristent*. En los hemocultivos se aisló *Staphylococcus aureus*. Se trató de forma conservadora con antibioterapia sistémica y curas.

Se realizó seguimiento clínico y con eco Doppler, durante el que se evidenció estenosis del 70 % en el anclaje distal del *stent*, sin evidenciar imágenes de pseudoaneurisma ni colecciones *peristent*, sin focalidad neurológica y sin episodios de sangrado.

En 2023, la paciente ingresó de nuevo por clínica de disfagia y exudado serohemático a través de la zona de fistulización previa. Se realizaron pruebas de imagen y se identificó en la TC (Fig. 1B) y en el eco Doppler dos pseudoaneurismas, en la zona proximal

y en la distal del parche previo (Fig. 1C). En sesión clínica se decidió la intervención. Previamente a la intervención, la paciente estuvo con tratamiento antibiótico intravenoso de amplio espectro.

La intervención tuvo lugar bajo anestesia general. Mediante punción ecoguiada de arteria femoral común (AFC) derecha, se progresó una guía Terumo™ de 0,035 hasta el arco aórtico y apoyado en esta un catéter doble J (*pigtail*), a través del cual se realizó una arteriografía, que evidenció dos PAC en la zona del parche de la EDAC, en su zona proximal y distal (Fig. 2A). Se progresó un introductor Flexor de 110 mm de 6 Fr apoyado en una guía Terumo™ Stiff hasta arteria carótida común derecha (ACCD). Manteniendo el Flexor enrasado en ACCD distal, se progresó un *stent* Viabahn Baloon Expandible (VBX®) de 5 x 79 mm que abarcaba desde la ACCD distal hasta el tercio proximal de la ACID y se realizó una posdilatación en el anclaje proximal del *stent* en la ACCD con un balón de 8 x 20 mm para adaptarlo al diámetro de ACCD a ese nivel (Fig. 2B). La arteriografía de control mostró permeabilidad tanto del *stent* como del eje carotídeo, sin relleno de los pseudoaneurismas.

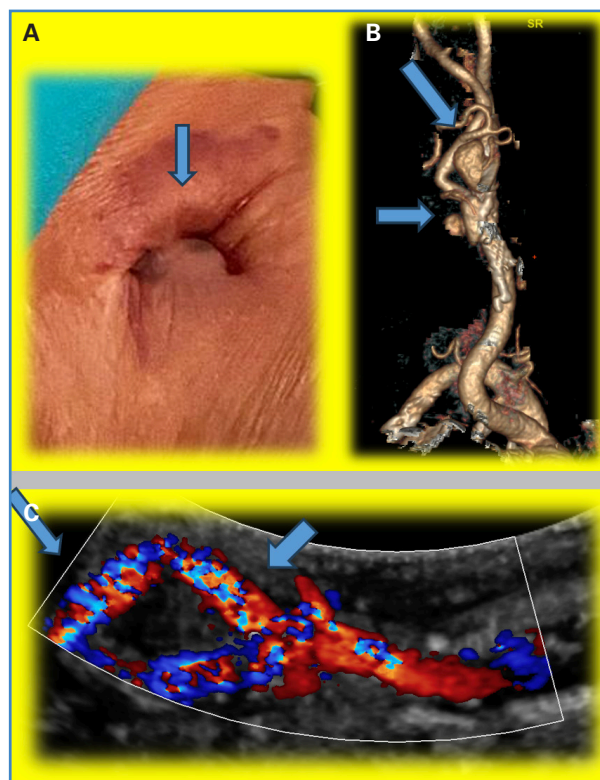


Figura 1. A. Fistula cutánea cervical derecha. B. PAC en reconstrucción 3D del angio TAC. C. Pseudoaneurismas en eco Doppler.

Manteniendo el Flexor con el balón desinflado en ACCD, se realizó el abordaje abierto del trayecto fistuloso. Se abrieron los PAC infecciosos que presentaban trombo en su interior asociado a un desbridamiento de los tejidos colindantes. Se retiró el parche de dacrón de la EDAC previa, que se encontraba parcialmente dehiscente, que se mandó al Servicio de Microbiología para su estudio. En el interior de la arteria identificamos el *stent* ADAPT™ fracturado y, por dentro de este último, el *stent* VBX® (Fig. 3). Cerramos el defecto en la arteria para cubrir los dos *stent* (ADAPT™ y VBX®) con parche de safena interna, que se obtuvo del muslo izquierdo proximal (Fig. 4). Posteriormente, se realizó el cierre de la herida por planos musculares con cierre cutáneo directo, dejando un drenaje quirúrgico.

Tras la retirada del introductor largo en la AFC derecha, se realizó el cierre mediante dispositivo de cierre percutáneo Mynx™ control.

En el posoperatorio, la paciente se mantuvo asintomática neurológicamente. Fue dada de alta hospitalaria a las 48 horas con tratamiento antibiótico vía oral. Dado que el resultado microbiológico dio negativo para microorganismos, ni presentaba signos clínicos ni ecográficos un mes después de la infección, se suspendió la antibioterapia. El eco Doppler de control a los 9 meses mostraba la permeabilidad

del eje carotídeo sin signos de reestenosis. Tampoco presentaba signos clínicos de infección en la exploración.

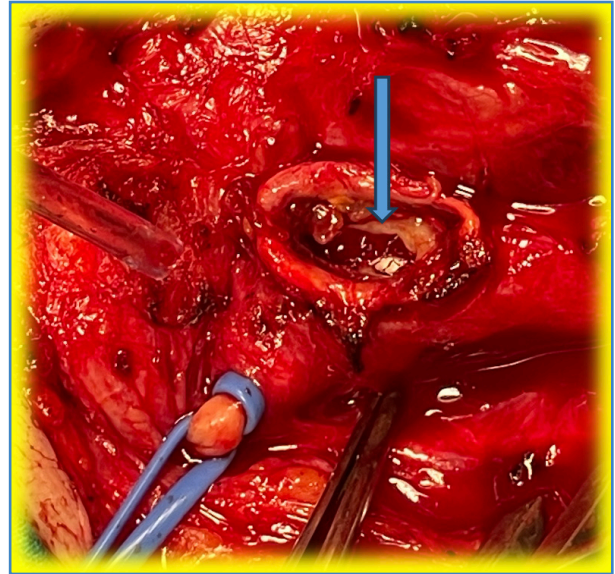


Figura 3. Stent ADAPT™ fracturado y, por dentro, el stent VBX®.

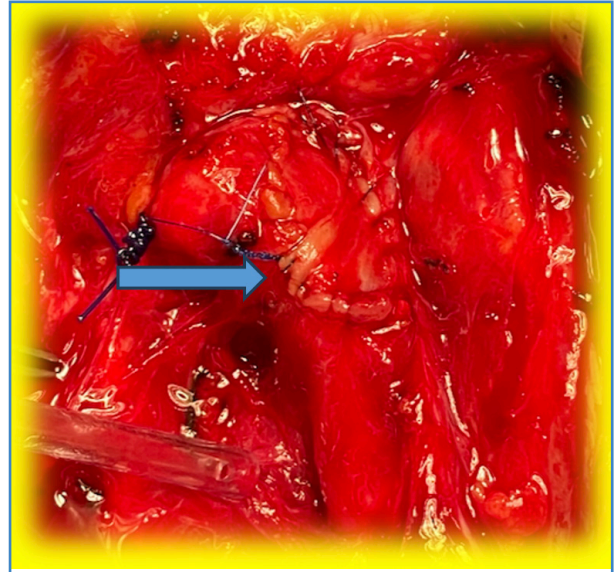


Figura 4. Cierre carotídeo derecho con parche de VSI.

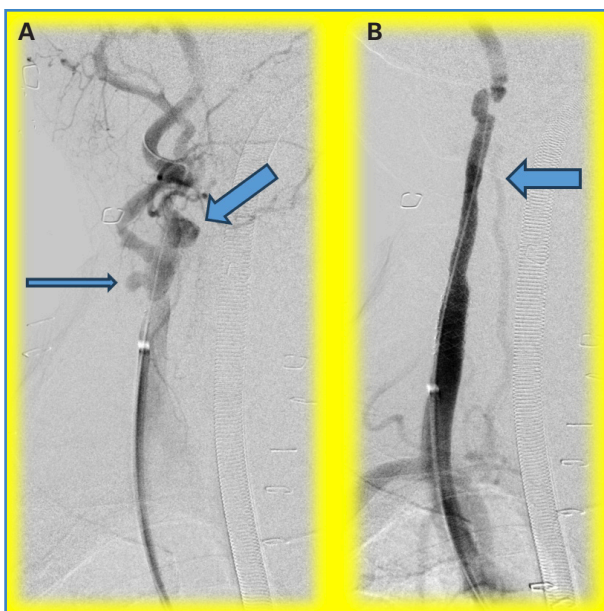

Figura 2. A. Arteriografía intraoperatoria, PAC, alrededor del stent ADAPT™. B. Eje carotídeo derecho tras implantación del stent VBX® de 5 x 79 mm.

DISCUSIÓN

En este caso describimos un abordaje combinado, endovascular y abierto, para tratar PAC infectados pos-EDAC y *stent*. Además, en la revisión realiza-

da, es el primer caso descrito de pseudoaneurisma en un paciente tratado previamente con EDAC y *stent* carotídeo en el mismo eje.

Los PAC son una complicación infrecuente pos-EDAC, con más frecuencia en los 3 primeros meses. El microorganismo asociado más prevalente es el *S. aureus*. Los factores asociados a su aparición son el fallo de la sutura, la degradación del material del parche o la infección local o sistémica (1,3,4,6,9,10-13). Mas infrecuentes son los PAC publicados después de un *stent* carotídeo. En una revisión reciente de la literatura, se describieron diez PAC tras la implantación de un *stent* primario de carótida, y en siete de estos casos la etiología era infecciosa. Como posibles causas de PAC tras la implantación de un *stent*, están su fractura o el uso de un *stent* de gran tamaño (14). En nuestro caso, la paciente había presentado el antecedente de fistulización de exudado serohemático y hemocultivos positivos 5 años antes de la aparición del PAC, lo que nos hizo sospechar de la infección como factor etiológico de los PAC.

Si bien la historia natural de los PAC no está bien caracterizada, suele indicarse cirugía por el riesgo de embolización, trombosis, ruptura o compresión de estructuras vecinas (1-5).

El abordaje tradicional de los pseudoaneurismas infecciosos incluye aneurismectomía con desbridamiento de los tejidos infectados, ligadura de carótida o su reemplazo con vena autóloga o *bypass* extraanatómico (4,15,16). Sin embargo, este procedimiento no está exento de complicaciones debido a las dificultades asociadas a un campo quirúrgico previamente abordado e infectado. Además, el control proximal y distal puede ser complejo según la localización del PAC, como en nuestro caso. En una revisión sobre cirugía de aneurismas extracraneales, la mortalidad y el infarto cerebral asociado a la cirugía de aneurisma extracraneales era del 9 % (5). En otra revisión de una cirugía tras infección de un parche de EDAC, se describieron eventos cerebrovasculares, que suponen el 4,5 % de las complicaciones, y lesiones de nervios craneales con tasas tan altas como el 41 % (17).

Actualmente, el tratamiento endovascular ha supuesto un avance y aporta importantes ventajas frente a un abordaje abierto. Disminuye la mortalidad y la morbimortalidad de la cirugía abierta

y los riesgos asociados a una disección abierta de una región previamente intervenida, y suele ser de elección cuando se trata de una lesión distal, una anatomía desfavorable, existe alto riesgo quirúrgico o contraindicación para realizar una anestesia general (1,4,6-8,18).

La reparación endovascular mediante la implantación de un *stent* en el caso de un PAC infectado tras EDAC sigue generando cierta controversia por el hecho de implantar material protésico en una zona infectada, por lo que se opta en mayor medida por un abordaje abierto (8).

Teniendo en cuenta esto, además de los síntomas compresivos que presentaba la paciente, optamos por un tratamiento combinado, endovascular y abierto, con una primera fase en la que tratamos de forma endovascular los dos PAC mediante un *stent* recubierto para excluirlos, evitando un abordaje de la ACID distal, más agresivo, y minimizando así el riesgo de sangrado y el de ictus asociado en una paciente con antecedente de intolerancia al clampaje. Una vez realizado esto, se procedió a una cirugía abierta de resección del tejido infectado, así como del parche, descomprimiendo las estructuras adyacentes y reparando el defecto en la pared de la carótida mediante un parche de VSI autóloga.

Un abordaje similar al nuestro fue propuesto por Kragsterman y cols. (19), quienes propusieron un tratamiento en 3 pasos para las prótesis vasculares infectadas: 1) exclusión del pseudoaneurisma con un *stent*; 2) revisión quirúrgica 3) terapia de heridas con presión negativa (VAC) para permitir la granulación y la cicatrización por segunda intención. Thorbjørnsen y cols. describen sus resultados a largo plazo con esta técnica. De los 16 casos, 6 eran tras EDAC, sin signos de infección recurrente después de un seguimiento a largo plazo de 51 meses [rango 3-68 meses] (20).

En nuestro caso realizamos la resección del parche y el cierre del defecto con parche venoso. Asimismo, se realizó cierre por planos de la zona, sin cura con presión negativa, con buena evolución de la herida quirúrgica. La combinación de la terapia VAC en los casos en los que ha habido extravasación de sangre, como en nuestro caso, es controvertida, ya que aumenta el riesgo potencial de hemorragia. Es aconsejable mantener al paciente hospitalizado para su monitorización (20).

En cuanto al *stent* utilizado para el tratamiento endovascular, optamos por utilizar el *stent* recubierto VBX®. En comparación con la implantación de *stent* no recubiertos, ofrece mejores resultados en cuanto a la trombosis del saco aneurismático y a la disminución de la endofuga posoperatoria, reintervención, complicaciones tardías y reestenosis (21). También puede servir como barrera física para disminuir la embolización distal durante el despliegue del *stent*. El hecho de que el VBX® sea conificable es otro factor que influyó en su elección, ya que permite adaptar el diámetro del *stent* a los diferentes diámetros que presentaban la ACCD y la ACID.

Otro aspecto a tener en cuenta es la duración del tratamiento antibiótico. No existen protocolos claros sobre cuánto mantener el tratamiento antibiótico en estos casos. En nuestro caso, mantuvimos un mes de tratamiento antibiótico empírico, que posteriormente se suspendió, ya que no hubo signos clínicos de infección local. Los resultados microbiológicos fueron negativos. Thorbjørnsen y cols. tuvieron una actitud similar, sin evidenciar recurrencia de la infección en el seguimiento (20).

CONCLUSIÓN

Si bien el estándar de tratamiento tradicional de los PAC infectados es la cirugía abierta, los resultados de este caso indican que un tratamiento combinado que implique la colocación de un *stent* recubierto y una resección quirúrgica posterior del PAC y cierre directo de la herida puede ser una opción eficaz para el tratamiento de pacientes de alto riesgo, lo que limita el riesgo asociado a la cirugía abierta. Harían falta estudios con más seguimiento que aporten más evidencia respecto a los resultados a largo plazo de este enfoque.

BIBLIOGRAFÍA

- Ergun O, Celtikci P, Canyigit M, Birgi E, Hidiroglu M, Hekimoglu B. Covered stent-graft treatment of a postoperative common carotid artery pseudoaneurysm. *Pol J Radiol* 2014;79:333-6. DOI: 10.12659/PJR.890751
- Yi AC, Palmer E, Luh GY, Jacobson JP, Smith DC. Endovascular treatment of carotid and vertebral pseudoaneurysms with covered stents. *AJNR Am J Neuroradiol* 2008;29(5):983-7. DOI: 10.3174/ajnr.A0946
- Haruma J, Hirotsune N, Oka T, Arisawa T. Stent-assisted Coil Embolization to Treat Extracranial Carotid Artery Aneurysm 13 Years after Endarterectomy: A Case Report. *NMC Case Rep J* 2019;7(1):23-27. DOI: 10.2176/nmccrj.cr.2019-0030
- Baril DT, Ellozy SH, Carroccio A, Patel AB, Lookstein RA, Marin ML. Endovascular repair of an infected carotid artery pseudoaneurysm. *J Vasc Surg* 2004;40(5):1024-7. DOI: 10.1016/j.jvs.2004.08.019
- El-Sabrouh R, Cooley DA. Extracranial carotid artery aneurysms: Texas Heart Institute experience. *J Vasc Surg* 2000;31(4):702-12. DOI: 10.1067/mva.2000.104101
- Ahuja V, Tefera G. Successful covered stent-graft exclusion of carotid artery pseudo-aneurysm: two case reports and review of literature. *Ann Vasc Surg* 2007;21(3):367-72. DOI: 10.1016/j.avsg.2006.06.015
- Li Z, Chang G, Yao C, Guo L, Liu Y, Wang M, et al. Endovascular stenting of extracranial carotid artery aneurysm: a systematic review. *Eur J Vasc Endovasc Surg* 2011;42(4):419-26. DOI: 10.1016/j.ejvs.2011.05.008
- Bannazadeh M, Sattari AR, Skripochnik E, Tzavellas G, Tassiopoulos A. Endovascular repair of infected carotid pseudoaneurysm: A case report. *Int J Surg Case Rep* 2020;72:163-5. DOI: 10.1016/j.ijscr.2020.05.005
- Varetto G, Trevisan A, Barile G, Gibello L, Spalla F, Frola E, et al. Carotid Pseudoaneurysm After Eversion Endarterectomy: A Case Report and Review of the Literature. *Vasc Endovascular Surg* 2018;52(4):309-312. DOI: 10.1177/1538574418761981
- Raptis S, Baker SR. Infected false aneurysms of the carotid arteries after carotid endarterectomy. *Eur J Vasc Endovasc Surg* 1996;11(2):148-52. DOI: 10.1016/s1078-5884(96)80043-8
- Kassaian SE, Molavi B, Abbasi K, Sadeghian M, Yazdani S. Endovascular Repair of a Common Carotid Pseudoaneurysm in a Patient with Behçet's Disease: A Case Report and Review of Literature. *J Tehran Heart Cent* 2020;15(3):131-5. DOI: 10.18502/jthc.v15i3.4224
- Yasuda H, Kuroda S, Ushikoshi S, Kato T, Houkin K, Iwasaki Y, et al. Combined surgical and endovascular treatment of infected pseudoaneurysm after carotid endarterectomy. Case report. *Neurol Med Chir (Tokyo)* 2005;45(1):37-40. DOI: 10.2176/nmc.45.37
- Baldawi M, Renno A, Abbas J, Nazzal M. Carotid artery pseudoaneurysm as a complication of carotid artery stenting. *Ann Vasc Surg* 2015;29(2):363.e1-3. DOI: 10.1016/j.avsg.2014.08.020
- Güner A, Pala S, Gündüz S, Külahçioğlu Ş, Güner EG. Pseudoaneurysm after carotid stenting: A case report and review of the literature. *Turk Kardiyol Dern Ars* 2020;48(6):613-8. DOI: 10.5543/tkda.2020.34609
- Lin PH, Bush RL, Lumsden AB. Successful stent-graft exclusion of a bovine patch-related carotid artery pseudoa-

- neurysm. *J Vasc Surg* 2003;38(2):396. DOI: 10.1016/s0741-5214(03)00428-2
16. Saad NE, Saad WE, Davies MG, Waldman DL, Fultz PJ, Rubens DJ. Pseudoaneurysms and the role of minimally invasive techniques in their management. *Radiographics* 2005;25(Suppl.1):S173-89. DOI: 10.1148/rg.25si055503
 17. Mann CD, McCarthy M, Nasim A, Bown M, Dennis M, Sayers R, et al. Management and outcome of prosthetic patch infection after carotid endarterectomy: a single-centre series and systematic review of the literature. *Eur J Vasc Endovasc Surg* 2012;44(1):20-6. DOI: 10.1016/j.ejvs.2012.04.025
 18. Talledo O, Mena MA, Durand W, Plaza F, Peña O, Torres L. Aneurismas de carótida extracraneal: técnicas quirúrgicas y endovasculares. A propósito de 4 casos. *Rev Med Hered* 2017;28:247-53.
 19. Kragsteman B, Björck M, Wanhainen A. EndoVAC, a novel hybrid technique to treat infected vascular reconstructions with an endograft and vacuum-assisted wound closure. *J Endovasc Ther* 2011;18(5):666-73. DOI: 10.1583/11-3465.1
 20. Thorbjørnsen K, Djavani Gidlund K, Björck M, Kragsteman B, Wanhainen A. Editor's Choice - Long-term Outcome After EndoVAC Hybrid Repair of Infected Vascular Reconstructions. *Eur J Vasc Endovasc Surg* 2016;51(5):724-32. DOI: 10.1016/j.ejvs.2016.01.011
 21. Golarz SR, Gable D. Use of a Viabahn stent for repair of a common carotid artery pseudoaneurysm and dissection. *Ann Vasc Surg* 2010;24(4):550.e11-3. DOI: 10.1016/j.avsg.2009.07.037