



## Nota Técnica

### Paciente con aneurisma de aorta yuxtarenal e ilíaco bilateral. Tratamiento endovascular complejo

#### *Patient with juxtarenal aortic aneurysm and bilateral iliac aneurysm. Complex endovascular treatment*

Rubén Castilla Salar, Ignacio Michel Guisasola, José Antonio González Fajardo

Servicio de Angiología, Cirugía Vascul y Endovascular. Hospital Universitario 12 de Octubre. Madrid

#### INTRODUCCIÓN

En los últimos años, la reparación aórtica endovascular en chimenea (Ch-EVAR) se ha convertido en una solución alternativa para el tratamiento endovascular de aneurismas yuxtarenales y pararenales complejos. Muchos estudios indican que la Ch-EVAR es una opción segura y válida para el tratamiento de los AAA con cuello aórtico corto. La inclusión de esta técnica en las guías de 2019 de la Sociedad Europea de Cirugía Vascul (ESVS) es un claro ejemplo del creciente papel que tiene en el tratamiento de patologías aórticas complejas (1,2).

Por otro lado, los aneurismas de la arteria ilíaca común están presentes en más de un tercio de los pacientes con AAA. Aunque la embolización de la arteria ilíaca interna o hipogástrica es un método establecido, puede suponer complicaciones como claudicación glútea, disfunción eréctil, isquemia de colon y necrosis pélvica. Debido a ello, siempre se recomienda mantener permeable al menos

una de las arterias hipogástricas. Para evitar dichas complicaciones y conservar la arteria ilíaca interna permeable se ha desarrollado la técnica del *branch* ilíaco (3).

#### DESCRIPCIÓN

Se presenta el caso de un varón de 83 años, con muchas comorbilidades, en seguimiento en consultas por aneurisma de aorta yuxtarenal e ilíaco bilateral. Asintomático desde el punto de vista vascular. En la última revisión con angio TC (Fig. 1) se objetivan los siguientes hallazgos:

- Aneurisma de aorta infrarenal que comienza a unos 8 mm de la salida de arteria renal izquierda y se extiende hasta la bifurcación. Presenta unos diámetros máximos de 59 × 55 mm.
- Aneurisma fusiforme de ilíaca común derecha de unos 38 mm.
- Aneurisma fusiforme de ilíaca común izquierda de unos 47 mm.

Recibido: 27/08/2024 • Aceptado: 27/08/2024

Conflictos de interés: los autores declaran no tener conflictos de interés.

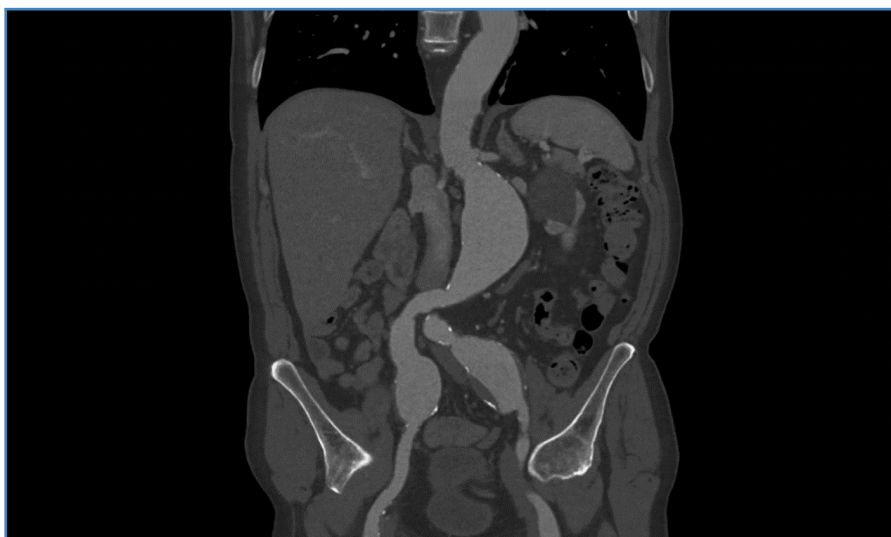Inteligencia artificial: los autores declaran no haber usado inteligencia artificial (IA) ni ninguna herramienta que use IA para la redacción del artículo.

Castilla Salar R, Guisasola IM, González Fajardo JA. Paciente con aneurisma de aorta yuxtarenal e ilíaco bilateral. Tratamiento endovascular complejo. *Angiología* 2025;77(1):63-65

DOI: <http://dx.doi.org/10.20960/angiologia.00687>

#### Correspondencia:

Rubén Castilla Salar. Servicio de Angiología, Cirugía Vascul y Endovascular. Hospital Universitario 12 de Octubre. Avenida de Córdoba, s/n. 28041 Madrid  
e-mail: r.castilla.salar@gmail.com



**Figura 1.** Angio TC con anatomía del caso: AAA yuxtarenal y de ambas arterias ilíacas comunes.

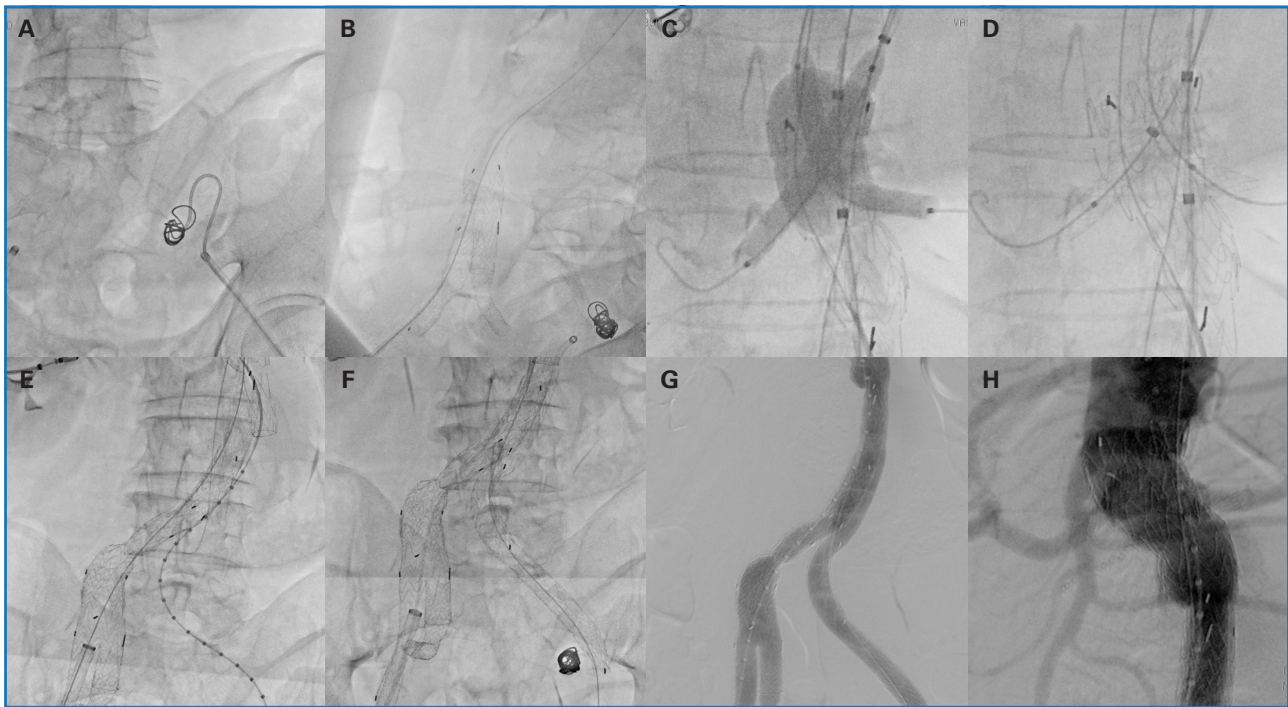
Dados estos hallazgos, se decide la realización de tratamiento endovascular complejo tras llevar a cabo la planificación quirúrgica correspondiente: embolización de arteria hipogástrica izquierda + *branch* ilíaco derecho + Ch-EVAR.

### PROCEDIMIENTO TÉCNICO (Fig. 2)

Se comienza el procedimiento con punción ecoguiada retrógrada de ambas arterias femorales comunes y colocación de introductores de 5 Fr. Se dejan colocados cierres percutáneos de tipo Proglide® en ambas regiones inguinales (dos en cada una). Heparinización sistémica con 7500 unidades. Por la ingle izquierda se canaliza la arteria hipogástrica izquierda mediante catéter Simmons® y se realiza su embolización con *coils* Azur35® de 13 mm con buen resultado angiográfico. Por la ingle derecha se progresa una guía Advantage® de 0,035 y se coloca un introductor de 18 Fr. Se procede a la disección de la arteria humeral izquierda proximal. Se coloca un introductor de 10 Fr de 80 cm y se canaliza con catéter RIM® y guía Advantage® de 0,035 hasta AAA. Se realiza técnica *through and through*. Por la ingle derecha se coloca *branch* ilíaco GORE® de 23 × 12 mm. A través del *through and through* se coloca un introductor de 10 Fr en el *branch* y se canaliza la arteria hipogástrica derecha. Se coloca un *stent* VBX-GORE® de 8 × 79 mm, posdilatando la zona proximal con un balón de angioplastia Arma-

da35® de 14 × 40 mm, con buen resultado morfológico. A través de la arteria humeral izquierda más distal se coloca un introductor de 8 Fr de 70 cm y se canaliza con catéter RIM® y guía Advantage® de 0,035 hasta el AAA. A través de los introductores del brazo se canalizan ambas arterias renales y se posicionan, sin desplegar, en renal derecha un *stent* VBX-GORE® de 8 × 59 mm y en renal izquierda, otro *stent* VBX-GORE® de 7 × 59 mm. A través de la ingle derecha se coloca el cuerpo de la prótesis GORE EXCLUDER® de 32 × 14 mm, enrasando en arteria mesentérica superior (AMS). Se realiza técnica *kissing balloon* de ambos *stents* renales y del cuerpo protésico. Permeabilidad de renales y AMS. Se finaliza el eje derecho con una pata puente de GORE® de 16 × 24 mm. A través del brazo se canaliza la pata contralateral y se realiza *through and through* con un lazo. Se colocan dos patas (16 × 14,5 mm proximal y 16 × 12 mm distal), enrasando en la arteria ilíaca externa izquierda. Muy buen resultado angiográfico sin demostrar endofugas. Cierre percutáneo de ambos accesos femorales con Proglides®. Cierre de arteria humeral izquierda con puntos de Prolene® de 6/0. Cierre por planos y de la piel con grapas.

El paciente es dado de alta al segundo día posoperatorio completamente asintomático, con presencia de pulso radial izquierdo y, a nivel de miembros inferiores, pulso pedio derecho y tibial posterior izquierdo. Durante el seguimiento el paciente permanece asintomático y se observan todos los *stents* permeables en los angio TC de control correspondientes.



**Figura 2.** Procedimiento técnico. A. Embolización hipogástrica izquierda. B. Despliegue de branch iliaco derecho. C-D. Despliegue de stents renales y de endoprótesis aortobiiliaca. E. Colocación de pata puente derecha. F. Colocación de pata izquierda. G-H. Resultado angiográfico final.

## BIBLIOGRAFÍA

1. Fazzini S, Turriziani V, Pennetta FF, et al. Endovascular management of juxtarenal and pararenal abdominal aortic aneurysms: Role of chimney technique. *Vasc Endovasc Rev* 2023;6(1):1-5. DOI: 10.15420/ver.2022.03
2. Wanhainen A, Verzini F, Van Herzele I, et al. Editor's choice – European Society for Vascular Surgery (ESVS) 2019 clinical practice guidelines on the management of abdominal aortoiliac artery aneurysms. *Eur J Vasc Endovasc Surg* 2019;57:8-93. DOI: 10.1016/j.ejvs.2018.09.020
3. Giosdekos A, Antonopoulos CN, Sfyroeras GS, et al. The use of iliac branch devices for preservation of flow in internal iliac artery during endovascular aortic aneurysm repair. *J Vasc Surg* 2020;71(6):2133-44. DOI: 10.1016/j.jvs.2019.10.087

Branch ilíaco + ChEVAR



<https://vimeo.com/1051842917?share=copy>