



Caso Clínico

Embolización transarterial de endofuga de tipo II con Squid Peri

Transarterial embolization of a type II endoleak with Squid Peri

Rita Calviño, Alba Méndez Fernández, Alfonso Illade Castro, María Rey Bascuas, Cristian José Rojas Molina

Complejo Hospitalario Universitario de Santiago. Santiago de Compostela, A Coruña

Resumen

Introducción: las endofugas de tipo II (T2EL) durante el seguimiento de la reparación endovascular de aneurisma (EVAR) son el tipo de endofuga más frecuente. Se ha sugerido el tratamiento cuando se asocian a un crecimiento significativo del saco, aunque actualmente no hay una clara indicación sobre el tipo más adecuado de tratamiento.

Caso clínico: hombre de 86 años con una T2EL de alto flujo que comunica con una arteria mesentérica inferior (AMI) de gran calibre que presenta un crecimiento significativo del saco. Realizamos una embolización transarterial de la AMI un coil y posteriormente del saco con copolímero de etileno-vinil-alcohol (EVOH, Squid Peri).

Discusión: analizamos la literatura publicada en cuanto al uso de agentes embolizantes líquidos, en concreto EVOH, que están en auge para el tratamiento de las T2EL.

Palabras clave:

Endofuga de tipo II (T2EL). Arteria mesentérica inferior (AMI). Embolización. Etileno-vinil-alcohol (EVOH). Squid Peri.

Abstract

Introduction: type II endoleaks (T2EL) during endovascular aneurysm repair (EVAR) follow up the most frequent type of endoleak. Even though there is no strong evidence, practice guidelines suggest their treatment when they are associated to a significant sac growth, nevertheless, there is scarce of data supporting its optimal treatment.

Case report: 86-year-old man with high flow T2EL communicating to a large inferior mesenteric artery (IMA) and significant sac growth. We performed a transarterial embolization of AMI with a coil and afterwards ethylene vinyl alcohol (EVOH, Squid Peri) in the sac.

Discussion: we analyzed published literature regarding the use liquid embolic agents, specifically EVOH based, which are on the rise for T2EL treatment.

Keywords:

Type II endoleak (T2EL). Inferior mesenteric artery (IMA). Embolization. ethylene vinyl alcohol (EVOH). Squid Peri.

Recibido: 12/06/2024 • Aceptado: 17/06/2024

Conflicto de intereses: los autores declaran no tener conflictos de interés.

Inteligencia artificial: los autores declaran no haber usado inteligencia artificial (IA) ni ninguna herramienta que use IA para la redacción del artículo.

Calviño R, Méndez Fernández A, Illade Castro A, Rey Bascuas M, Rojas Molina CJ. Embolización transarterial de endofuga de tipo II con Squid Peri. *Angiología* 2024;76(6):388-391

DOI: <http://dx.doi.org/10.20960/angiologia.00672>

Correspondencia:

Rita Calviño. Complejo Hospitalario Universitario de Santiago. Rúa da Choupana, s/n. 15706 Santiago de Compostela, A Coruña
e-mail: ritacalvino@gmail.com

INTRODUCCIÓN

Las endofugas de tipo II (T2EL) se originan por ramas vasculares permeables, generalmente a través de la arteria mesentérica inferior (AMI) o arterias lumbares en pacientes tratados de reparación endovascular de aneurisma de aorta (EVAR). Las T2EL son las complicaciones más frecuente tras el EVAR, y aunque la mayoría se resuelve espontáneamente, son la primera causa de reintervención. A pesar de no haber evidencia sólida que indique el tratamiento de las T2EL, las últimas directrices de la ESVS recomiendan considerar la reparación endovascular si existe crecimiento significativo del saco (más de 10 mm) en comparación con el valor inicial o el diámetro más pequeño informado durante el seguimiento (1). En caso de tratarlas, disponemos del abordaje endovascular, que consiste en la embolización transarterial, transprotésica, transperitoneal, transcava o translumbar de las ramas permeables o del saco mediante el uso de diferentes agentes embolizantes. El éxito técnico es alto, aunque la recurrencia de endofugas es frecuente. La reparación quirúrgica abierta se reserva para casos de abordaje endovascular fallido y se centra en ligar directamente las arterias nutricias.

CASO CLÍNICO

Presentamos el caso de un paciente varón de 86 años sin antecedentes médicos de interés e intervenido dos años antes de EVAR (endoprótesis Aorfix). Durante el seguimiento se detectó una T2EL de alto flujo con crecimiento persistente del saco aneurismático de más de 10 mm en 13 meses y con comunicación a una IMA de gran calibre (35 mm), motivo por el que decidimos tratarla mediante embolización transarterial.

Bajo anestesia local y abordaje percutáneo femoral realizamos una arteriografía y confirmamos la presencia de endofuga, a expensas de la AMI. Posteriormente, se procede a la cateterización de la arteria mesentérica superior (AMS) con catéter Cobra de 5 Fr y guía hidrofílica. Se navega por la arcada de Riolo hasta conseguir acceso a la AMI (Fig. 1). Se cambia a introductor largo de 5 Fr con punta angulada que se aboca al ostium de la AMI y avanzamos microcatéter Progreat de 2,7 Fr. Comenzamos la embolización con el despliegue de un *microcoil* de tipo Prestige de 6 mm x 20 cm en el ostium de la AMI con el objetivo de reducir el flujo en el interior del saco aneurismático y prevenir la migración del líquido embolizante. A continuación, progresamos

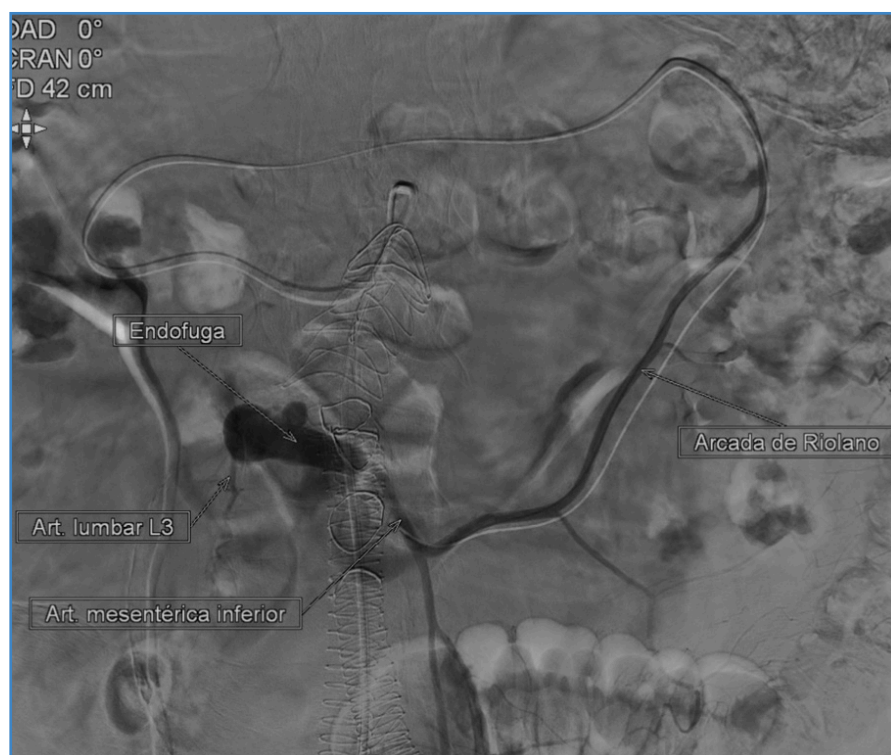


Figura 1. Arteriografía diagnóstica en la que se visualiza la T2EL, que conecta con la AMI y una lumbar permeable.

el microcatéter al interior del saco aneurismático. Se intenta cateterizar selectivamente la arteria lumbar eferente de la endofuga, sin éxito. Completamos la embolización mediante la inyección de dos viales de Squid Peri (utilizando un total de 3 ml), un agente embolizante líquido compuesto de EVOH. Finalizamos el procedimiento realizando una arteriografía que muestra la correcta exclusión de la T2EL (Fig. 2).

El paciente fue dado de alta a las 24 horas del procedimiento con su medicación habitual, que incluía antiagregación simple con Adiro 100 mg, y sin que requiriera ningún otro tratamiento o medida especial. En el control posoperatorio a los seis meses se observó una correcta exclusión de la endofuga, con reducción del saco aneurismático.

DISCUSIÓN

El arsenal terapéutico de agentes embolizantes está aumentando conforme la industria se desarrolla

en este campo. Disponemos desde agentes sólidos, como *coils* o *plugs*, que han sido tradicionalmente usados en este tipo de patología, hasta agentes líquidos más modernos, como el EVOH o el alcohol polivinílico (PVA).

Desde hace años existe una tendencia creciente a utilizar agentes líquidos. En concreto, los que se basan en EVOH (Onyx o Squid Peri) son los más novedosos. Inicialmente este agente nació para embolizar malformaciones arteriovenosas, pero poco a poco su uso fue extendiéndose a otros campos. La ventaja del EVOH es que permite una solidificación más lenta, lo que permite una liberación más precisa, rellenando el saco completamente, incluidos los vasos de entrada y de salida. La literatura actual no recoge ningún gran ensayo prospectivo aleatorizado que incluya EVOH para el tratamiento de las T2EL. La mayoría de estudios publicados son series de casos, como en el que Salaskar AL y cols. (2) evalúan la seguridad y la eficacia del EVOH en la embolización de diferentes

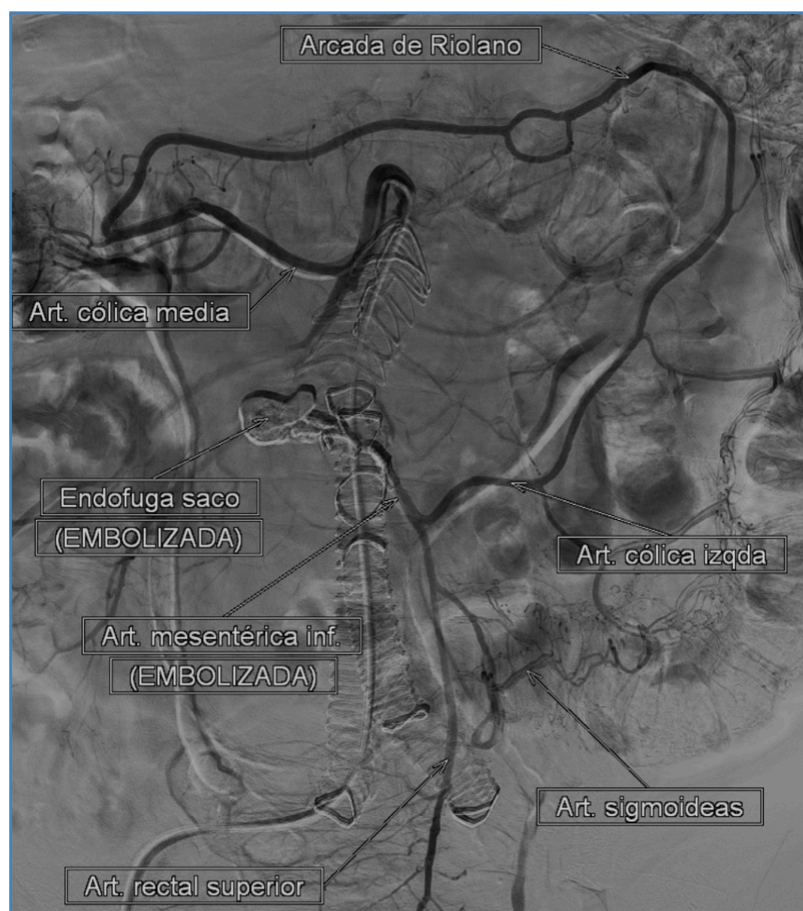

Figura 2. Arteriografía final que muestra la correcta exclusión de la T2EL.

patologías periféricas en una serie que incluye 18 casos de T2EL. Marcellin C y cols. (3) abalan la seguridad del Onyx para el tratamiento de T2EL en una serie de 29 pacientes. Por otro lado, Nuckles B y cols. (4) realizan una comparación entre pacientes con T2EL tratados con Onyx o con *coils* ± cianocrilato, sin que se hayan encontrado diferencias en cuanto a eficacia y complicaciones entre ambos grupos.

Centrándonos en el caso concreto del Squid Peri, destacamos que este compuesto de EVOH aporta alta estabilidad y mejor visibilidad, lo que permite tiempos de inyección más prolongados en comparación con otros agentes. Además, permite el uso de una concentración reducida de tantalio (que aporta la radioopacidad), lo que limita los artefactos metálicos en las imágenes de control durante el posoperatorio en comparación con el Onyx. En este estudio retrospectivo, Massimo Venturini y cols. (5) reportan el éxito técnico completo del Squid Peri en múltiples patologías abdominales, incluyendo 4 casos de T2EL, con una baja tasa de complicaciones.

BIBLIOGRAFÍA

1. Wanhainen A, Van Herzele I, Bastos Goncalves F, Bellmunt Montoya S, Berard X, Boyle JR, et al. Editor's Choice-European Society for Vascular Surgery (ESVS) 2024 Clinical Practice Guidelines on the Management of Abdominal Aorto-Iliac Artery Aneurysms. *Eur J Vasc Endovasc Surg* 2024;67(2):192-331. DOI: 10.1016/j.ejvs.2023.11.002
2. Salaskar AL, Razjouyan F, Cho AL, Sood RR, Akman A, Scher D, et al. Single institutional experience of peripheral applications of a liquid embolic agent: Ethylene Vinyl Alcohol Copolymer. *CVIR Endovasc* 2020;3(1):38. DOI: 10.1186/s42155-020-00117-2
3. Marcellin C, Le Bras Y, Petitpierre F, Midy D, Ducasse E, Grenier N, et al. Safety and efficacy of embolization using Onyx® of persistent type II endoleaks after abdominal endovascular aneurysm repair. *Diagn Interv Imaging* 2017;98(6):491-7. DOI: 10.1016/j.diii.2017.01.003
4. Nuckles B, Nadal L, Berger A, Salzler G, Elmore JR, Ryer EJ. Outcomes of Type II Endoleak Treatment Using Ethylene Vinyl Alcohol Copolymer (OnyxTM). *Vasc Endovascular Surg* 2021;55(1):50-7. DOI: 10.1177/1538574420964644
5. Venturini M, Lanza C, Marra P, Colarieti A, Panzeri M, Augello L, et al. Transcatheter embolization with Squid, combined with other embolic agents or alone, in different abdominal diseases: a single-center experience in 30 patients. *CVIR Endovasc* 2019;2(1):8. DOI: 10.1186/s42155-019-0051-7