



Caso Clínico

Aneurisma poplíteo “policomplicado”

“Polycomplicated” popliteal aneurysm

Juan David Zafra Angulo, Elena Marín Manzano, Verónica Morillo Jiménez, Stefan Stefanov Kiuri, Álvaro Fernández Heredero

Servicio de Angiología, Cirugía Vascul y Endovascular. Hospital Universitario La Paz. Madrid

Resumen

Introducción: los aneurismas poplíteos son los más comunes entre los aneurismas periféricos y pueden provocar complicaciones graves si no se tratan. A menudo son asintomáticos, pero hasta el 68 % de los pacientes puede desarrollar complicaciones, de las que la isquemia es la más frecuente.

Caso clínico: se presenta el caso de un hombre de 65 años con un aneurisma poplíteo izquierdo de 25 mm que desarrolló complicaciones graves, incluyendo compresión venosa, isquemia y rotura, secundario a una infección vascular que no existía en el momento del diagnóstico. Se realizó de manera urgente un tratamiento de revascularización con injerto autólogo y tratamiento antibiótico dirigido.

Discusión: a pesar de ser comunes, los aneurismas poplíteos siguen siendo subdiagnosticados y requieren un alto nivel de sospecha clínica para su detección oportuna. Nuestro caso ilustra la presentación poco común de múltiples complicaciones en un corto periodo de tiempo.

Palabras clave:

Arteria poplíteo.
Aneurisma de la
arteria poplíteo.
Rotura. Aneurisma.
Trombosis de la vena.

Abstract

Introduction: popliteal aneurysms are the most common among peripheral aneurysms and can lead to serious complications if left untreated. They are often asymptomatic, but up to 68 % of patients may develop complications, with ischemia being the most frequent.

Case report: we present a 65-year-old man with a 25 mm left popliteal aneurysm, who developed severe complications, including venous compression, ischemia, and rupture, secondary to vascular infection not present at the time of diagnosis. Urgent revascularization treatment with autologous graft and targeted antibiotic therapy was performed.

Discussion: despite being common, popliteal aneurysms continue to be underdiagnosed and require a high level of clinical suspicion for timely detection. Our case illustrates the uncommon presentation of multiple complications within a short period of time.

Keywords: Popliteal
artery. Popliteal artery
aneurysm. Ruptured.
Aneurysm. Venous
thrombosis.

Recibido: 18/03/2024 • Aceptado: 16/06/2024

Conflictos de interés: los autores declaran no tener conflictos de interés.

Inteligencia artificial: los autores declaran no haber usado inteligencia artificial (IA) ni ninguna herramienta que use IA para la redacción del artículo.

Zafra Angulo JD, Marín Manzano E, Morillo Jiménez V, Stefanov Kiuri S, Fernández Heredero Á. Aneurisma poplíteo “policomplicado”. *Angiología* 2024;76(6):375-378

DOI: <http://dx.doi.org/10.20960/angiologia.00644>

Correspondencia:

Juan David Zafra Angulo. Servicio de Angiología,
Cirugía Vascul y Endovascular. Hospital Universitario
La Paz. Paseo de la Castellana, 261. 28046 Madrid
e-mail: zafraangulo.juan@gmail.com

INTRODUCCIÓN

Los aneurismas poplíteos son los más comunes entre los aneurismas periféricos. A nivel clínico, la mayoría de los pacientes son asintomáticos (40 %), el 24 % van a ser sintomáticos en los siguiente 2 años y hasta un 68 % pueden experimentar complicaciones. La isquemia de la extremidad debido a embolismos distales o trombosis del aneurisma es la manifestación más común que, como consecuencia, aumenta el riesgo de amputación en estos pacientes (14 %). La rotura y la compresión venosa son menos frecuentes, pero también pueden ocurrir. La ultrasonografía es altamente efectiva para el diagnóstico, mientras que la tomografía y la resonancia magnética son necesarias para evaluar la extensión y planificar el tratamiento quirúrgico.

CASO CLÍNICO

Presentamos el caso de un paciente masculino de 65 años, exfumador y sin otros factores de riesgo cardiovascular, que acudió por sospecha de trombosis venosa profunda (TVP). Como hallazgo incidental se detectó un aneurisma que afectaba a la primera y a la segunda porción de la arteria poplítea (P1-P2) en el miembro inferior izquierdo (MII), con un diámetro de 25 mm en el eco Doppler. En la exploración física presentaba pulsos distales asociados a un importante edema en MII y masa pulsátil en el hueso poplíteo. Se completó estudio con angio TC y se descartaron dilataciones aneurismáticas en otras localizaciones (Fig. 1A).

Se dio de alta con tratamiento anticoagulante, a la espera de cirugía diferida; sin embargo, 48 horas después de recibir el alta acudió nuevamente a Urgencias con dolor torácico irradiado a los miembros superiores y fiebre (38 °C). Presentaba lesiones purpúricas puntiformes de nueva aparición en los dedos de los pies del MII, indicativas de embolización distal (Fig. 1B).

Se inició tratamiento antibiótico empírico debido al aumento de reactantes de fase aguda e ingresó en Medicina Interna para su estudio. A las 48 horas del ingreso, se aisló un *Estafilococo aureus* resistente a la meticilina (SARM) en hemocultivos y biopsia de piel, y se inició tratamiento dirigido con cloxacilina.

Al sexto día de hospitalización, experimentó un dolor súbito en el hueso poplíteo y un empeoramiento del edema infragenicular. Se realizó un eco Doppler, en el que se observó un importante hematoma, que no estaba presente en el estudio previo, que se extendía desde el muslo hasta el gemelo y el sóleo. Se le realizó una angio TC urgente del MII, que mostró un aumento de diámetro y la rotura del aneurisma poplíteo izquierdo (Fig. 2A).

De manera urgente se realizó un *bypass* con injerto autólogo *in situ*, con una valvulotomía previa y ligadura de colaterales, desde la arteria femoral superficial distal (AFS) a la arteria poplítea en su tercera porción (P3), además de ligar la arteria poplítea al nivel de P1 y P3. Durante el procedimiento, se produjo una trombosis del injerto que se solucionó mediante trombectomía con un catéter Fogarty. Se drenó el hematoma y se realizó limpieza y hemostasia del lecho quirúrgico. La arteriografía de control mostró una permeabilidad primaria asistida del injerto, con permeabilidad de la arteria tibial anterior (ATA) y oclusión de la arteria tibial posterior (ATP).

Después de una adecuada evolución posquirúrgica, el paciente presentó dolor en la zona dorsolumbar que le limitaba la deambulacion. En un PET-TC que se realizó como parte del estudio de extensión infecciosa, se observaron cambios en la columna vertebral al nivel de C7-D1 y L1-L2, sugestivos de espondilodiscitis, hallazgos que posteriormente se confirmaron en una resonancia magnética de la zona dorsolumbar (Fig. 2 B y C).

Durante la cirugía, se tomaron muestras para cultivo que coincidieron con los resultados obtenidos en los hemocultivos y la biopsia previa. Los hemocultivos se negativizaron después de 7 días de iniciar el tratamiento antibiótico dirigido, el cual se prolongó durante 8 semanas.

Después de 12 meses de seguimiento y de tratamiento anticoagulante, el paciente mejoró significativamente en la sintomatología de MII. El eco Doppler mostró permeabilidad del injerto sin defectos técnicos en las anastomosis y sin evidencia de lesiones hemodinámicas. El saco aneurismático tiene un diámetro máximo de 15 mm. Se decidió suspender la anticoagulación y mantener la antiagregación simple. Además, ha estado bajo el seguimiento del servicio de Medicina Interna; se han normalizado

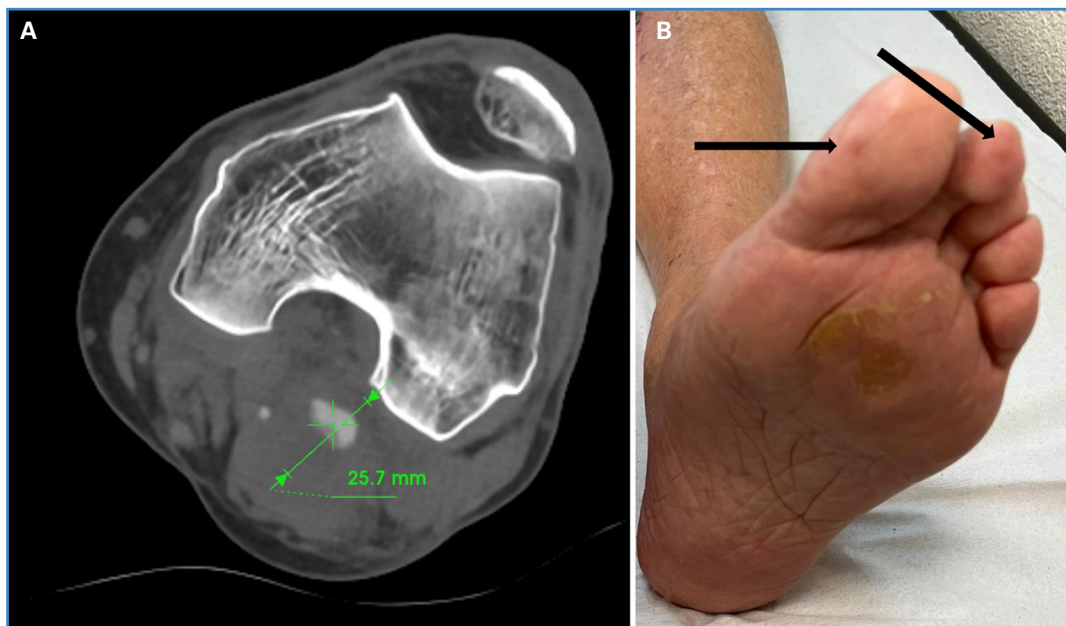

Figura 1. A. Aneurisma poplíteo izquierdo, diámetro al diagnóstico. B. Flechas negras: lesiones cianóticas puntiformes digitales sugerentes de embolización distal.

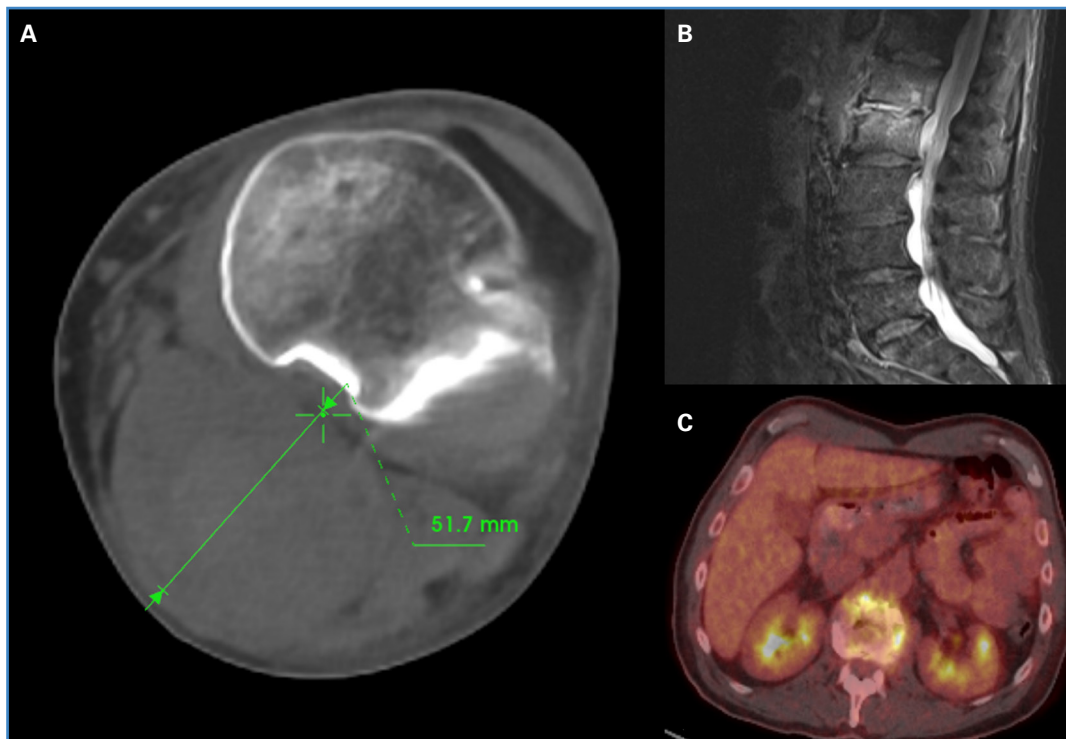


Figura 2. A. Aneurisma poplíteo izquierdo con crecimiento de saco e imágenes sugestivas de rotura. B. RMN de columna lumbar con afectación de L1 y L2. C. PET-TC de columna vertebral con cambios sugestivos de espondilodiscitis.

los parámetros analíticos infecciosos. No ha sido necesario administrar tratamiento antibiótico adicional al recibido durante el ingreso y ha experimentado mejoría clínica en la región lumbar. Permanece asintomático y sin necesidad de pruebas radiológicas adicionales durante el seguimiento.

DISCUSIÓN

Los aneurismas poplíteos constituyen la mayoría de los aneurismas periféricos (70 %) y se observan con mayor frecuencia en hombres (95 %) (1). Su presentación clínica varía ampliamente: pueden

ser desde asintomáticos y diagnosticarse incidentalmente en pruebas radiológicas hasta causar dolor y edema en la extremidad. Esto puede llevar a retrasos en el diagnóstico y a confusiones con otras condiciones médicas, como la artritis, ortopédicas, como el quiste de Baker, o incluso con una trombosis venosa profunda. Esta última es una complicación común en los aneurismas poplíteos de gran tamaño (2).

En cuanto a las complicaciones, la isquemia es la más importante y común y es secundaria a la trombosis o a la embolización distal. La ruptura es una complicación poco frecuente: ocurre en el 2-5 % de los aneurismas tratados, a diferencia de los aneurismas en otras localizaciones. La indicación de tratamiento profiláctico se establece cuando el diámetro del aneurisma es mayor de 2 cm, con o sin presencia de trombo, y se acepta un límite superior de > 3 cm en pacientes con mayor riesgo quirúrgico y sin trombo mural (1).

Se ha observado que, además del tamaño, existen otros factores asociados a la ruptura de un aneurisma poplíteo. La infección es uno de ellos y puede provocar un crecimiento rápido y, posteriormente, la ruptura. Se han documentado casos de ruptura en pacientes bajo tratamiento antibiótico debido a sepsis de origen extravascular (3). Cuando esto ocurre, la estructura vascular más afectada suele ser el eje aortoiliaco, ya sea por contigüidad o, en ocasiones, por el contacto estrecho con la columna vertebral de un aneurisma micótico aórtico o aortoiliaco o por diseminación hematogena (4).

Los microorganismos más comúnmente asociados con infecciones vasculares son el *Staphylococcus spp.*, *Salmonella spp.* y *Haemophilus influenzae*. Se estima que los cultivos son positivos en aproximadamente el 50-70 % de los casos en el momento del diagnóstico (5). Además, la inmunosupresión debido a comorbilidades o al uso crónico de corticosteroides también puede aumentar el riesgo de infección primaria en un aneurisma poplíteo (6).

Como hemos descrito en nuestro caso, es poco común que la espondilodiscitis sea el foco primario y el origen de esta infección no queda claro en nuestro paciente, que no presentaba ningún factor de riesgo o comorbilidad previa.

El enfoque del tratamiento de los aneurismas micóticos es altamente variable debido a su baja incidencia y a la escasa evidencia. El objetivo principal radica en controlar la infección asociada y, si hay complicaciones o riesgo de ruptura, realizar una revascularización de la extremidad. Idealmente, esto se logra mediante un enfoque quirúrgico que incluye el uso de injertos autólogos (1).

CONCLUSIONES

Este caso resalta la importancia de considerar y de diagnosticar la infección vascular, incluso cuando es poco común en el contexto de los aneurismas poplíteos y en pacientes que previamente no tenían síntomas infecciosos o inflamatorios. Esta infección está vinculada a factores de riesgo que pueden aumentar la probabilidad de bacteriemias, lo que puede dar lugar a una variedad de complicaciones que incluso pueden presentarse simultáneamente y de manera precipitada, como las que se evidenciaron en nuestro caso.

BIBLIOGRAFÍA

1. Farber A, Angle N, Avgerinos E, et al. The Society for Vascular Surgery clinical practice guidelines on popliteal artery aneurysms. *J Vasc Surg* 2022;75(1):1095-205. DOI: 10.1016/j.jvs.2021.04.040
2. Sangiorgio M, Choo SZ, Gavaghan D, et al. Case of non-typhoidal *Salmonella spp* mycotic popliteal artery aneurysm with concurrent deep vein thrombosis. *BMJ Case Rep* 2023;(16)8:e255052. DOI: 10.1136/bcr-2023-255052
3. Cervin A, Ravn H, Björck M. Ruptured popliteal artery aneurysm. *British J Surg* 2018;105(13):1753-8. DOI: 10.1002/bjs.10953
4. Sumrein HB, Parry SD, Ayer RV, et al. Infected abdominal aortic aneurysm graft complicated by lumbar discitis. *BJR Case Rep* 2018;4(2):20170101. DOI: 10.1259/bjrcr.20170101
5. Ducasse E, Calisti A, Speziale F, et al. Aortoiliac Stent Graft Infection: Current Problems and Management. *Ann Vasc Surg* 2004;(18)5:521-6. DOI: 10.1007/s10016-004-0075-9
6. Meléndez BA, Hollis HW, Rehring TF. Mycotic popliteal aneurysm rupture secondary to *Campylobacter fetus*. *Ann Vasc Surg* 2015;29(1):e9-e11. DOI: 10.1016/j.avsg.2014.05.021