



Caso Clínico

Uso de *stent* coronario cubierto de PTFE para la resolución endovascular de una lesión por arma de fuego

Use of coronary stent PTFE covered for endovascular resolution of firearm injury

Gabriel Dionisio, Alicia Terragno, Mariela Herrera, Tomás Valverde, Leandro Puerta

Policlínico Central de la Unión Obrera Metalúrgica. Ciudad Autónoma de Buenos Aires, Argentina

Resumen

Introducción: el desarrollo de un pseudoaneurisma secundario a trauma por arma de fuego requiere de una resolución a corto plazo. Su ruptura puede conducir a *shock* hipovolémico o síndrome compartimental, dependiendo de la zona afectada. Por otro lado, la cirugía puede precipitar una complicación hemorrágica.

Caso clínico: presentamos el caso de un paciente de 41 años afectado por una herida de arma de fuego, en el que el uso de material coronario permitió resolver esta problemática.

Discusión: al no existir aún prótesis cubiertas dedicadas para el tratamiento de los vasos infrapatelares, consideramos válido el uso de *stents* coronarios cubiertos de PTFE para la resolución de un PA secundario a trauma por arma de fuego en este territorio.

Palabras clave:

Pseudoaneurisma.
Arteria peronea.
Resolución endovascular.

Abstract

Introduction: the development of a pseudoaneurysm secondary to gunshot trauma requires short-term resolution. Its rupture can lead to hypovolemic shock or compartment syndrome depending on the affected area. On the other hand, surgery may precipitate a hemorrhagic complication.

Case report: we present the case of a 41-year-old patient affected by a gunshot wound, where the use of coronary material allowed this problem to be resolved.

Discussion: as there are still no dedicated covered prostheses for the treatment of infrapatellar vessels, we consider the use of PTFE-covered coronary stents valid for the resolution of PA secondary to gunshot trauma in this territory.

Keywords:

Pseudoaneurysm.
Peroneal artery.
Endovascular resolution.

Recibido: 06/04/2024 • Aceptado: 16/04/2024

Conflicto de interés: los autores declaran no tener conflictos de interés.

Inteligencia artificial: los autores declaran no haber usado inteligencia artificial (IA) ni ninguna herramienta que use IA para la redacción del artículo.

Dionisio G, Terragno A, Herrera M, Valverde T, Puerta L. Uso de *stent* coronario cubierto de PTFE para la resolución endovascular de una lesión por arma de fuego. *Angiología* 2025;77(1):42-45

DOI: <http://dx.doi.org/10.20960/angiologia.00655>

Correspondencia:

Gabriel Dionisio. Policlínico Central de la Unión Obrera Metalúrgica. Avda. Hipólito Yrigoyen, 3352 C1208 Ciudad Autónoma de Buenos Aires, Argentina
e-mail: gfdionisio75@gmail.com

INTRODUCCIÓN

El mayor volumen de información sobre trauma vascular periférico secundario a lesión por arma de fuego surge de la experiencia militar. La primera medida tomada era la ligadura vascular, con el objetivo de preservar la vida y luego, la extremidad (1). La afección de los miembros inferiores en este escenario es frecuente, pero no así el compromiso de la arteria peronea. En caso de lesiones abiertas por arma de fuego, la estrategia de elección es la quirúrgica convencional; sin embargo, en el trauma cerrado existe un lugar para los procedimientos endovasculares (2-4).

CASO CLÍNICO

Paciente varón de 41 años sin antecedentes patológicos de relevancia. Tuvo un trauma vascular por un arma de fuego en el miembro inferior izquierdo. Se extrajo quirúrgicamente la mayor parte del proyectil y se realizó una hemostasia. Evoluciona rápidamente, con dolor y tumefacción de la pantorrilla, con aumento significativo de su diámetro. En una ecografía Doppler se observa ausencia de trombo-

sis venosa y presencia de un pseudoaneurisma (PA) voluminoso que comprometía la arteria peronea. Se procede a la realización de una arteriografía por punción retrógrada desde la arteria femoral común derecha y técnica de *cross over*, durante la que se observa la arteria tibial anterior indemne, con oclusión de la arteria tibial posterior, que recibe circulación colateral desde la arteria peronea. Esta última presentaba un PA asociado a disección distal a la boca del pseudoaneurisma (Fig. 1).

El Servicio de Cirugía Vascular evaluó el miembro afectado, que se encontraba vital y sin necesidad emergente de fasciotomía. Se decide resolución endovascular: sobre una cuerda guía extrasuporte de 240 cm (Amplatz, Boston Scientific, Massachusetts, EE. UU.) se progresa un catéter guía coronario derecho de 6 fr (Heartrail, Terumo Corporation, Tokio, Japón). Después de la angiografía basal, se procede a avanzar una cuerda coronaria *floppy* (Choice, Boston Scientific, Massachusetts, EE. UU.), ganando la luz distal de la arteria peronea. A continuación, se avanza un *stent* coronario cubierto de PTFE (Begrift Coronary, BENTLEY, Duluth, EE. UU.) de 3,5 × 24 mm que se implanta a 12 ATM. El dispositivo resulta tener un diámetro insuficiente, por lo que se implanta un segundo *stent* cubierto de 5,0 × 24 mm

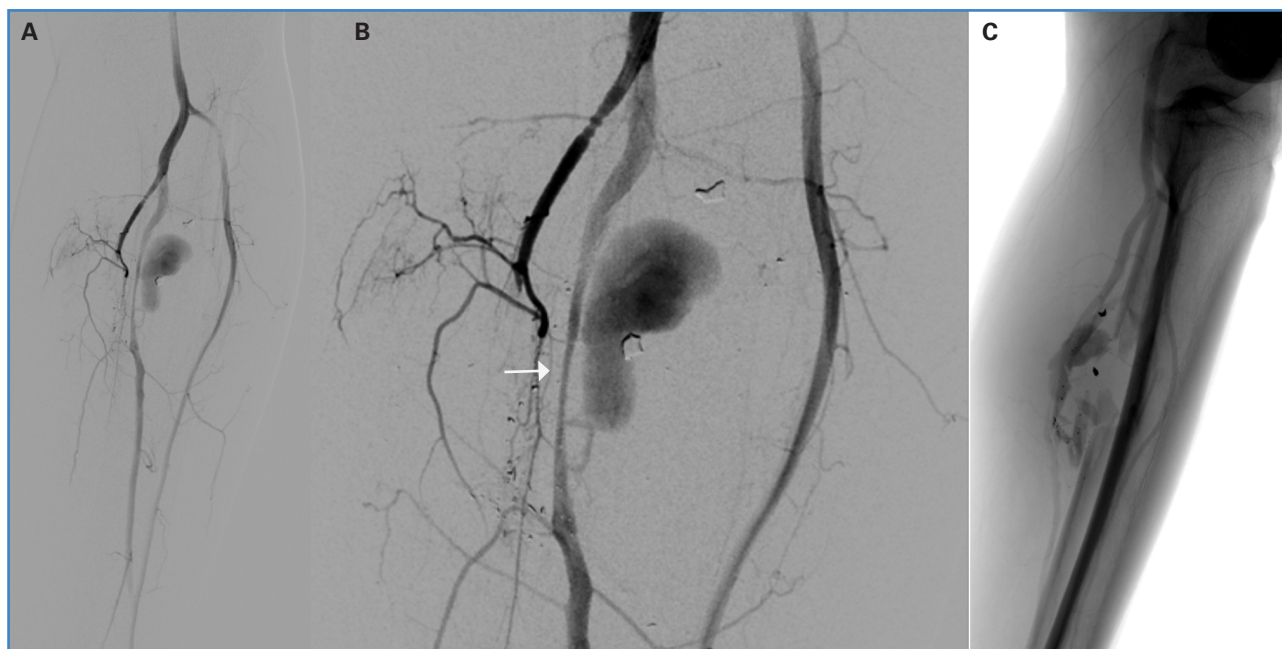


Figura 1. Arteriografía diagnóstica. A. y B. Se observa pseudoaneurisma de la arteria peronea con disección asociada (flecha sólida), arteria tibial posterior ocluida y arteria tibial anterior permeable. C. Imagen que muestra la persistencia de material radioopaco correspondiente a restos del proyectil y el compromiso de partes blandas.

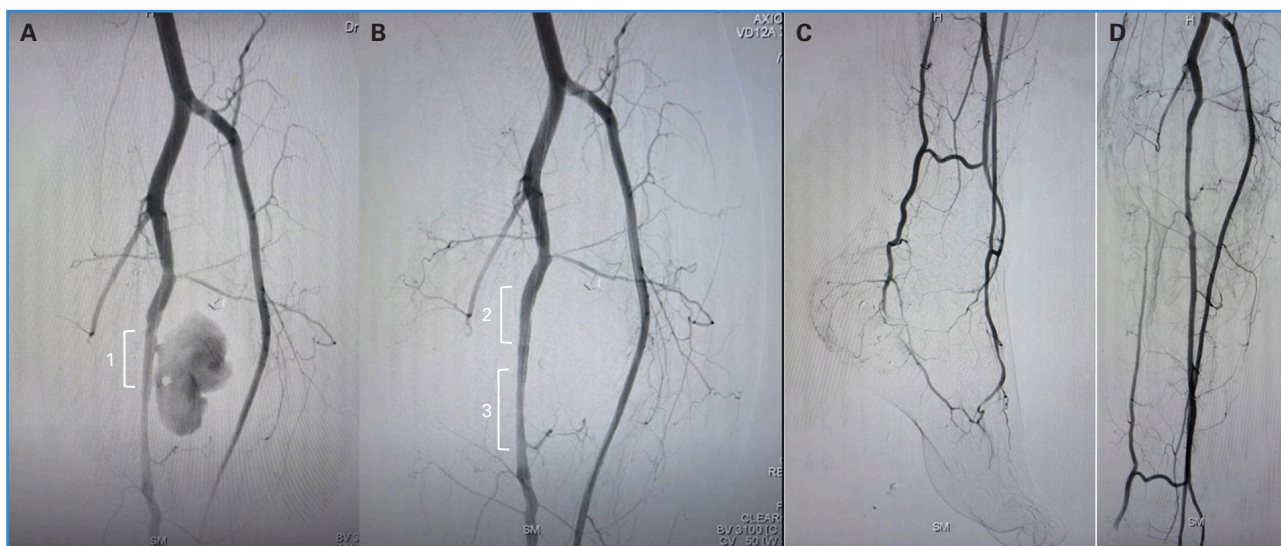


Figura 2. Tratamiento endovascular. A. Se observa el stent BeGraft implantado (1), sin lograr excluir el pseudoaneurisma de la arteria peronea. B. Exclusión del pseudoaneurisma con implante de un segundo stentBeGraft (2). C y D. Resultado final después del implante del stent coronario (3) en la zona de disección distal.

a 12 ATM. Posteriormente se implanta un *stent* coronario liberador de sirólimus de 3,5 × 38 mm (BioMime, MERIL, La India) en la zona de disección distal a los *stents* cubiertos. En una angiografía control se observa la exclusión total del PA y la conservación del flujo distal (Fig. 2). El paciente recibió una carga de 600 mg de clopidogrel y mantenimiento de 75 mg. La evolución fue favorable en el seguimiento intrahospitalario y durante tres meses.

DISCUSIÓN

La evidencia previa ha demostrado la utilidad de las prótesis cubiertas para la resolución de lesiones vasculares secundarias a trauma por arma de fuego en diversos territorios (5). El compromiso de los miembros inferiores en supervivientes a estas es habitual, y el uso de estos dispositivos puede resolver fístulas arteriovenosas o, como en este caso, pseudoaneurismas (6).

Algunas observaciones resultan pertinentes. Pese a que se intentó medir el diámetro del vaso mediante *balloon sizing* con un balón coronario, el primer *stent* implantado resultó insuficiente. Inicialmente, consideramos excesivo el diámetro del *stent* cubierto, con el que finalmente se logró excluir el PA (5 mm). La

evolución del caso después del implante demostró que era el tamaño adecuado.

El uso de IVUS habría resultado muy útil en este caso por varias razones: medir el diámetro real del vaso, identificar con certeza la boca del PA antes del implante del primer *stent* y confirmar o descartar la presencia de disección distal.

Otro punto discutible es si era necesario el implante de un *stent* coronario adicional para resolver esta última condición.

También es importante tener en cuenta las implicaciones del uso de varios dispositivos, particularmente cubiertos de PTFE, en términos de trombosis y reestenosis. Resulta obligatorio el seguimiento a largo plazo del paciente intervenido.

Como aún no existen prótesis cubiertas dedicadas para el tratamiento de los vasos infrapatelares, consideramos válido el uso de *stents* coronarios cubiertos de PTFE para la resolución de un PA secundario a trauma por arma de fuego en este territorio.

BIBLIOGRAFÍA

1. Cruz Lara C, Estrada Castillo M, Reyes Rojas A, Barbón Prendes E, Cedeño Garcés Y. Reporte de dos casos de trauma vascular. *Revista Cubana de Angiología y Cirugía Vascul* 2021;22(1):1-10.

2. Marín J, Mamani D, García H. Rev. Chilena de Cirugía 2003;55(1):30-7.
3. Soteras G, Cuevas A, Bella J, Rodríguez Soteras A, Montenegro R, Caminos P. Trauma Vascular. Nuestra experiencia en los últimos 10 años. RACCV 2011;9(1):28-40.
4. Capucci M, Zarco F, Gianluigi O, López Rueda A, Moreno J, Laurino F, et al. Tratamiento endovascular de aneurismas y Pseudoaneurismas de arterias viscerales mediante stents recubiertos: Análisis de resultados inmediatos y a largo plazo. Cir Esp 2017;95(5):283-92. DOI: 10.1016/j.ciresp.2017.04.011
5. Rizzone S, Zolorza S, Bordenave A, Di Nanno D, Baglioni M. Resolución endovascular de lesiones por arma de fuego en la región cervical. Rev Argen Cardiol 2016;84:49-53.
6. Ardiles López D, Castro Venegas R, Santander Hess M, Collao Zlosilo S. Detección temprana y tratamiento endovascular de una fistula arteriovenosa por trauma de bala. Angiología 2021;73(6):296-8.