



# **Agenesia de la arteria carótida interna con anastomosis poco común**

## **Internal carotid agenesis with unusual anastomosis**

10.20960/angiologia.00646

06/28/2024

# **Agenesia de la arteria carótida interna con anastomosis poco común**

## ***Internal carotid agenesis with unusual anastomosis***

Diego Javier Páez-Granda<sup>1</sup>, Marcelo Hernández<sup>2</sup>, Jhonny Simba Vaca<sup>2</sup>,  
Adriana Carolina Sáenz Gómez<sup>2</sup>

<sup>1</sup>Servicio de Neurorradiología. Hospital Metropolitano. Quito, Ecuador.

<sup>2</sup>Departamento de Imagenología. Universidad San Francisco de Quito.  
Quito, Ecuador

Correspondencia: Jhonny Simba Vaca. Hospital Metropolitano. Avda.  
Mariana de Jesús, s/n. 170521 Quito, Ecuador.  
e-mail: jhony.s91@hotmail.com

Recibido: 19/03/2024

Aceptado: 27/03/2024

*Conflictos de interés: los autores declaran no tener conflictos de interés.*

*Inteligencia artificial: los autores declaran no haber usado inteligencia artificial (IA) ni ninguna herramienta que use IA para la redacción del artículo.*

### **CASO CLÍNICO**

La agenesia de la arteria carótida interna (ACI) es una variante anatómica rara, con una prevalencia inferior al 0,01 % (1). La alteración en el desarrollo de este vaso suele ser asintomática, aunque predispone al desarrollo de lesiones vasculares (1).

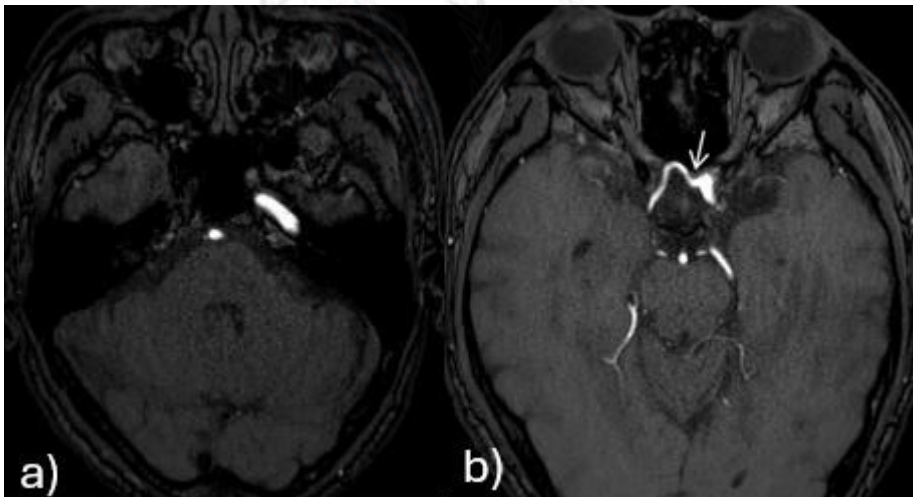
La circulación cerebral se compensa con la persistencia de anastomosis embrionarias. Lie y Quint y cols. describieron seis subtipos de anastomosis por agenesia de la ACI (2,3). La anastomosis intracavernosa (trans-selar de tipo D) es infrecuente y consiste en la

presencia de una comunicación entre la región cavernosa de la ACI con el segmento M1 de la arteria cerebral media (ACM) del lado agénésico (4).

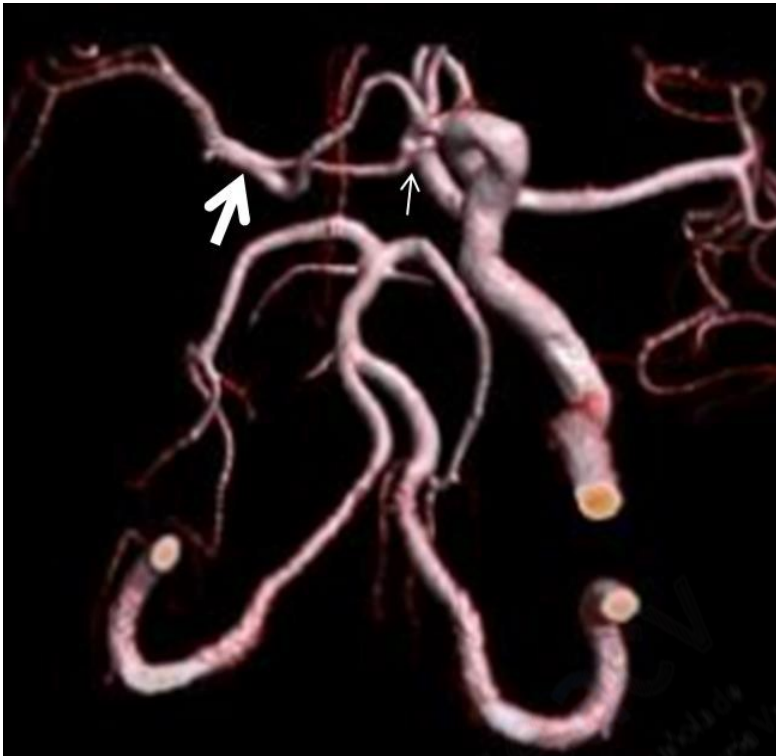La imagen presentada corresponde a un paciente que acudió con cefalea de alta intensidad, por lo que se solicitó una RM cerebral y angio RM de vasos cerebrales (Figs. 1 y 2). En estos estudios no se logró identificar flujo en la ACI derecha, con una anastomosis compensatoria trans-selar (tipo D) con base en la clasificación de Lie y Quint (Figs. 1 y 2) (2,3).

## DISCUSIÓN

Conocer la existencia de esta variante nos ayuda a comprender las anastomosis que pueden desarrollarse en la vasculatura intracraneal y la versatilidad de la circulación cerebral, y así evitar la realización de diagnósticos erróneos.



**Figura 1.** Angio RM de vasos cerebrales con técnica 3D TOF. A. Se identifica flujo en el segmento petroso de la ACI izquierda y en la arteria basilar, con ausencia de flujo en el sitio anatómico correspondiente a la ACI derecha, con posible ausencia del canal carotídeo. RM: resonancia magnética; TOF: *time of flight*; ACI: arteria carótida Interna; ACM: arteria cerebral media.



**Figura 2.** Reconstrucción VR de angio RM de vasos cerebrales con técnica 3D TOF en la que se visualiza la agenesia de la arteria carótida interna derecha, con la anastomosis compensatoria del segmento cavernoso de la ACI izquierda (flecha blanca delgada) y con el segmento M1 de la ACM derecha (flecha blanca gruesa). VR: *volumen rendering*; RM: resonancia magnética; TOF: *time of flight*; ACI: arteria carótida interna. ACM: arteria cerebral media.

## **BIBLIOGRAFÍA**

1. Given CA, Huang-hellinger F, Baker MD, et al. Congenital absence of the internal carotid artery: case reports and review of the collateral circulation. *AJNR Am J Neuroradiol* 2001;22(10):1953-9.
2. Lie TA. *Congenital Anomalies of the Carotid Arteries*. Amsterdam: Excerpta Medica; 1968. p. 35-51.

3. Quint DJ, Boulos RS, Spera TD. Congenital absence of the cervical and petrous internal carotid artery with intercavernous anastomosis. *AJNR Am J Neuroradiol* 1989;10:435-9.
4. Winter PR, Itinteang T, Leadbitter P, et al. PHACE(S) Syndrome with Absent Intracranial Internal Carotid Artery and Anomalous Circle of Willis. *J Craniofac Surg* 2015;26(4):e315-7. DOI: [10.1097/SCS.0000000000001701](https://doi.org/10.1097/SCS.0000000000001701)

