



Imagen Clínica del Mes

Carotid web: a propósito de un caso

Carotid web: a case report

Jorge Álvarez Gómez, Margarita Baquer Miravete, Laura Pastor Alconchel, Noemí Hidalgo Iranzo

Servicio de Angiología, Cirugía Vascul y Endovascular. Hospital Universitario Miguel Servet. Zaragoza

CASO CLÍNICO

Mujer de 37 años sin antecedentes médico-quirúrgicos reseñables. Acude a urgencias por hemiplejía izquierda de 3 horas de evolución. Se diagnostica mediante tomografía computarizada (TC) cerebral de infarto de arteria cerebral media derecha, por lo que se realiza trombectomía mecánica urgente. Durante el procedimiento, se observa en la arteriografía septo no oclusivo en el segmento bulbar de la arteria carótida derecha, sugestivo de *carotid web* (Fig. 1). Descartado el origen cardíaco y como presentaba ritmo sinusal y ecocardiograma sin alteraciones, se solicita angiografía por TC, que confirmó dicho diagnóstico. Se decide endarterectomía de carótida interna derecha (Fig. 2) y cierre con parche de vena safena interna autóloga. Fue dada de alta después de 72 horas sin complicaciones. Posteriormente se observa permeabilidad a los 6 meses y ausencia de reestenosis.

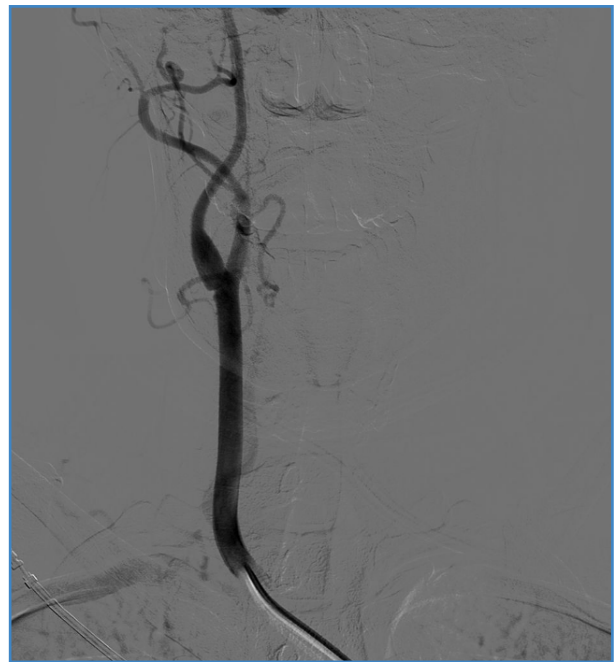

Figura 1. Imagen de arteriografía tras el procedimiento de trombectomía urgente en la que se observa septo en carótida interna derecha sugestivo de carotid web.

Recibido: 03/02/2024 • Aceptado: 20/02/2024

Conflictos de interés: los autores declaran no tener conflictos de interés.

Inteligencia artificial: los autores declaran no haber usado inteligencia artificial (IA) ni ninguna herramienta que use IA para la redacción del artículo.

Álvarez Gómez J, Baquer Miravete M, Pastor Alconchel L, Hidalgo Iranzo N. *Carotid web: a propósito de un caso.* Angiología 2025;77(1):66-67

DOI: <http://dx.doi.org/10.20960/angiologia.00628>

Correspondencia:

Jorge Álvarez Gómez. Servicio de Angiología, Cirugía Vascul y Endovascular. Hospital Universitario Miguel Servet. Paseo Isabel la Católica. 50009 Zaragoza
e-mail: jor61196@gmail.com

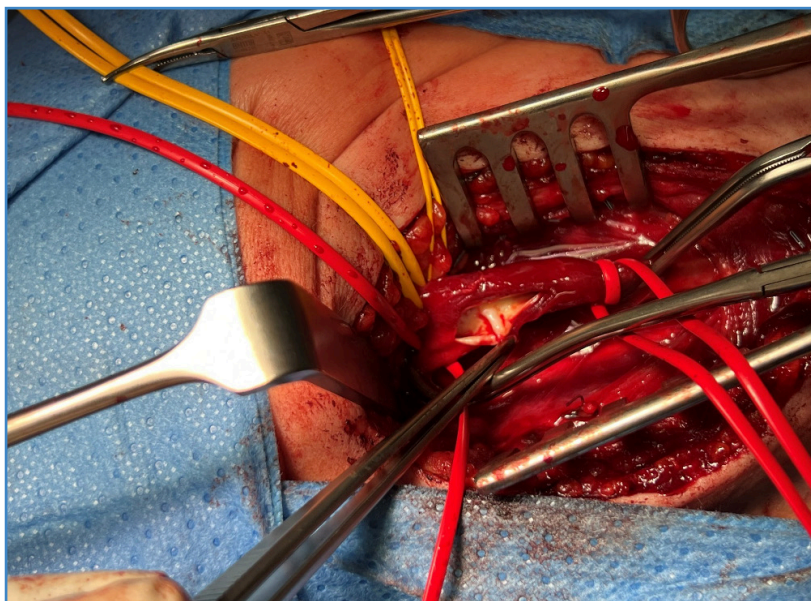


Figura 2. Carotid web intraoperatoriamente antes de la endarterectomía de carótida interna derecha y cierre con parche de vena safena interna autóloga.

DISCUSIÓN

El *carotid web* es una protuberancia intimal de prevalencia incierta con predominio en las mujeres que se localiza frecuentemente en la cara posterolateral proximal de la carótida interna y asocia accidentes isquémicos transitorios e ictus embólicos en pacientes jóvenes sin factores de riesgo cardiovasculares clásicos (1). Esto se produce por la afectación hemodinámica del flujo distal al septo (2). El diagnóstico se realiza mediante angiografía por TC o por resonancia magnética (3). Se ha demostrado que el tratamiento quirúrgico, mediante *stent* o endarterectomía, disminuye el riesgo de presentar episodios isquémicos recurrentes, que se presentan en un 26,8 % de las ocasiones en pacientes sintomáticos tratados exclusivamente con tratamiento farmacológico antiagregante, anticoagulante o con una combinación de ambos (4). A pesar de la falta de estudios al respecto, esta patología ha ido incrementando su relevancia y este hecho influye en la reciente incorporación de su manejo en la última actualización de las guías europeas, quienes proponen tratamiento quirúrgico mediante *stent* o endarterectomía de los pacientes sintomáticos sin otra causa que justifique la clínica neurológica tras un estudio exhaustivo (nivel de evidencia IIB, grado de recomendación C) (5). En nuestro caso, se decidió el uso de vena autóloga para el parche carotídeo dada

la edad de la paciente y la menor tasa de complicaciones infecciosas a largo plazo (6).

BIBLIOGRAFÍA

1. Hu H, Zhang X, Zhao J, Li Y, Zhao Y. Transient ischemic attack and carotid web. *Am J Neuroradiol* 2019;40(2):313-8. DOI: 10.3174/ajnr.A5946
2. Ren S, Liu Q, Chen Z, Deng X, Sun A, Luan J. Hemodynamic evaluation of endarterectomy and stenting treatments for carotid web. *Front Cardiovasc Med* 2022;9:993037. DOI:10.3389/fcvm.2022.993037
3. Mac Grory B, Emmer BJ, Roosendaal SD, Zagzag D, Yaghi S, Nossek E. Carotid web: an occult mechanism of embolic stroke. *J Neurol Neurosurg Psychiatry*. 2020;91(12):1283-9. DOI: 10.1136/jnnp-2020-323938
4. Patel SD, Otite FO, Topiwala K, Saber H, Kaneko N, Sussman E, et al. Interventional compared with medical management of symptomatic carotid web: A systematic review. *J Stroke Cerebrovasc Dis* 2022;31(10):106682. DOI: 10.1016/j.jstrokecerebrovasdis.2022.106682
5. Naylor R, Rantner B, Ancetti S, de Borst GJ, de Carlo M, Halliday A, et al. Editor's Choice – European Society for Vascular Surgery (ESVS) 2023 Clinical Practice Guidelines on the Management of Atherosclerotic Carotid and Vertebral Artery Disease. *Eur J Vasc Endovasc Surg* 2023;65(1):7-111. DOI: 10.1016/j.ejvs.2022.04.011
6. Wikkeling TM, van Gijssel SA, van der Laan MJ, Zeebregts CJ, Saleem BR. Treatment of patch infection after carotid endarterectomy: a systematic review. *Ann Transl Med* 2021;9(14):1213. DOI: 10.21037/atm-20-7531