



Original

Trombosis venosa mesentérica aguda; causa infravalorada y letal de isquemia intestinal

Acute mesenteric venous thrombosis; underestimated and lethal cause of intestinal ischemia

Amaia Arroniz Ruiz de Larrea, Ana Apodaka Díez, Elena María Aranda Escaño, Ibabe Villalabeitia Ateca, Leire Ortiz de Salazar Linaza, Gonzalo Bomantí Saso, José Luis Fonseca Legrand

Servicio de Angiología, Cirugía Vasculay y Endovascular. Hospital Universitario de Cruces. Barakaldo, Bizkaia

Resumen

Introducción: la trombosis venosa mesentérica aguda (TVMA) es una causa poco frecuente de isquemia intestinal, pero potencialmente mortal y con alto riesgo de infarto intestinal extenso.

Objetivo: evaluar el método diagnóstico, manejo y resultado clínico de la TVMA e identificar los factores de riesgo relacionados.

Metodología: estudio descriptivo retrospectivo de las TVMA registradas desde enero de 2014 hasta junio de 2019 en nuestro centro.

Resultados: se identificaron 25 pacientes, con una edad media de $65,12 \pm 14,94$ años, 60 % varones. El 48 % tenían antecedentes de neoplasia; el cáncer colorrectal era el más frecuente (41,6 %). Ocho (32 %) tenían antecedentes de enfermedad tromboembólica venosa previa y cuatro (16 %) cirrosis. El factor de riesgo cardiovascular más frecuente fue la hipertensión (36 %). La sintomatología inicial principal fue el dolor abdominal (68 %). Todos fueron diagnosticados mediante TC y recibieron tratamiento anticoagulante. Tres (12,5 %) precisaron laparotomía urgente. El 24 % de los pacientes sufrieron una muerte precoz (< 30 días). El estudio de hipercoagulabilidad tuvo resultados alterados en el 12,5 %.

Conclusión: la TVMA debe sospecharse en pacientes con dolor abdominal agudo y neoplasia o episodios tromboembólicos previos. A pesar del inicio precoz del tratamiento anticoagulante, se trata de una afección grave con una elevada morbilidad y mortalidad, que requiere desarrollar algoritmos y estrategias multidisciplinares enfocadas al diagnóstico precoz y recanalización temprana.

Palabras clave:

Trombosis venosa mesentérica aguda (TVMA). Infarto intestinal. Neoplasia. Enfermedad tromboembólica. Tratamiento anticoagulante.

Recibido: 31/01/2023 • Aceptado: 12/02/2024

Conflictos de interés: los autores declaran no tener conflictos de interés.

Inteligencia artificial: los autores declaran no haber usado inteligencia artificial (IA) ni ninguna herramienta que use IA para la redacción del artículo.

Arroniz Ruiz de Larrea A, Apodaka Díez A, Aranda Escaño EM, Villalabeitia Ateca I, Ortiz de Salazar Linaza L, Bomantí Saso G, Fonseca Legrand JL. Trombosis venosa mesentérica aguda; causa infravalorada y letal de isquemia intestinal. *Angiología* 2024;76(3):126-130

DOI: <http://dx.doi.org/10.20960/angiologia.00500>

Correspondencia:

Amaia Arroniz Ruiz de Larrea. Servicio de Angiología, Cirugía Vasculay y Endovascular Hospital Universitario de Cruces. Plaza de Cruces, s/n. 48903 Barakaldo, Bizkaia
e-mail: amaiaarroniz@gmail.com

Abstract

Introduction: acute mesenteric venous thrombosis (AMVT) is a rare but life-threatening cause of intestinal ischemia with a high risk of extensive intestinal infarction.

Objective: to evaluate the diagnostic method, management and clinical outcome of AMVT and to identify the related risk factors.

Methodology: retrospective descriptive study of AMVT registered from January 2014 to June 2019 in our center.

Results: 25 patients were identified, with a mean age of 65.12 ± 14.94 years, 60 % male; 48 % had personal history of neoplasia, colorectal cancer being the most frequent among them (41.6 %). Eight (32 %) had history of previous venous thromboembolic disease and four (16 %) had cirrhosis. Hypertension was the most frequent cardiovascular risk factor (36 %). Abdominal pain was the main initial symptomatology (68 %). All were diagnosed by CT and received anticoagulant treatment. Three (12.5 %) required urgent laparotomy. Twenty-four percent of the patients suffered early death (< 30 days). The hypercoagulability study had altered results in 12.5 %.

Conclusion: AMVT should be suspected in patients with acute abdominal pain and prior neoplasia or thrombotic events. Despite the early initiation of anticoagulant treatment, it is a serious condition with high morbidity and mortality, which requires the development of algorithms and multidisciplinary strategies focused on early diagnosis and early recanalization.

Keywords:

Acute mesenteric venous thrombosis (AMVT). Intestinal infarction. Neoplasia. Thromboembolic disease. Anticoagulant therapy.

INTRODUCCIÓN

La isquemia mesentérica aguda (IMA) es una emergencia vascular abdominal poco frecuente pero catastrófica, con alto riesgo de infarto intestinal extenso y mortalidad. La trombosis de la vena mesentérica aguda (TVMA) es una causa poco frecuente de isquemia mesentérica, representa el 6-9 % del total de las IMA, principalmente con afectación de la vena mesentérica superior y menos frecuentemente de la mesentérica inferior.

Su presentación clínica puede debutar con una serie síntomas abruptos no específicos, como dolor abdominal, náuseas o vómitos. Si no se inicia tratamiento, el dolor abdominal empeora a medida que se desarrolla peritonitis, lo que indica infarto intestinal. El tratamiento tradicional de la TVMA es la anticoagulación, que debe instaurarse tan pronto como se realiza su diagnóstico. El tratamiento endovascular debería plantearse en caso de persistencia de los síntomas o empeoramiento clínico tras las 48-72 horas del inicio de la anticoagulación. La cirugía abierta debe considerarse en pacientes con gran empeoramiento clínico o con datos de sepsis, perforación o peritonitis.

Hasta el momento, esta patología no presenta ni clínica ni marcadores específicos, por lo que su diagnóstico se suele realizar en estadios avanzados.

Por este motivo, se requiere desarrollar algoritmos y estrategias multidisciplinares enfocadas al diagnóstico precoz y recanalización temprana que podrían reducir la mortalidad y la morbilidad de una afección muy grave y cuyos mecanismos fisiopatológicos aún no se entienden por completo.

El objetivo del estudio es evaluar el método diagnóstico, manejo y resultado clínico de la trombosis venosa mesentérica (TVMA) e identificar los factores de riesgo relacionados.

METODOLOGÍA

Estudio descriptivo retrospectivo de las TVMA registradas en la historia clínica electrónica desde enero de 2014 hasta junio de 2019 en el Hospital Universitario de Cruces (Barakaldo, Bizkaia). Se incluyeron todas las trombosis de vena mesentérica superior, inferior o de sus tributarias diagnosticadas por angiografía TC en fase venosa. Se excluyeron aquellos casos donde no se figurasen pruebas de imagen que lo demostraran objetivamente o que se careciera de datos.

La variable principal del estudio es la tasa de supervivencia intrahospitalaria (< 30 días). Se recogieron las características demográficas de todos los pacientes incluidos de forma consecutiva y se iden-

tificaron los posibles factores asociados, método diagnóstico, tratamiento y evolución de los pacientes diagnosticados.

La base de datos se completó empleando Microsoft Excel 2016 y los cálculos se realizaron con IBM SPSS Statistics versión 23. Los datos cuantitativos se expresan en valores de media \pm desviación típica (imaginamos) y los cualitativos en tasas de frecuencia de porcentaje

El trabajo contó con la aprobación del Comité de Ética e Investigación del hospital.

RESULTADOS

Características de los pacientes

Se identificaron 25 pacientes con diagnóstico de TVMA, con una edad media de $65,12 \pm 14,94$ años, el 60 % fueron varones. El 48 % de los pacientes tenían antecedentes de neoplasia activa, de las cuales el 75 % tenían origen digestivo. El cáncer colorrectal fue la neoplasia más frecuente (41,6 %) identificada, seguida del cáncer gástrico (17 %) y pancreático (17 %). Ocho pacientes (32 %) tenían antecedentes de enfermedad tromboembólica venosa previa en otro territorio y cuatro (16 %) de cirrosis. El factor de riesgo cardiovascular más frecuente fue la hipertensión (36 %), seguido de dislipemia (32 %) y tabaquismo (32 %). Cuatro pacientes (17 %) tenían antecedentes cardiológicos, bien cardiopatía isquémica, fibrilación auricular o ambas, y 2 (8 %) presentaban EPOC (Tabla I).

Presentación clínica

La sintomatología inicial principal fue el dolor abdominal (68 %), seguido de náuseas y vómitos (16 %). El 12,5 % de los enfermos debutó con hemorragia digestiva alta y 2 pacientes presentaron síndrome general.

Analíticamente, 11 pacientes (44 %) presentaron elevación de reactantes de fase aguda, PCR elevada (> 100) y leucocitosis (> 11000) con desviación izquierda. Al no sospecharse una TVMA como primera opción diagnóstica, el 83 % no tiene recogida una primera

determinación de dímero D. Los 4 pacientes con dímero D añadido en sus analíticas presentaron una elevación de este, con una media de 5850. Los 3 pacientes con necrosis intestinal establecida presentaron elevación de LDH, con un valor medio de 1230.

Tabla I. Características de los pacientes

	n (%)
Sexo	
Hombre	15 (60)
Mujer	10 (40)
Factores de riesgo	
Cardiológico	4 (17)
EPOC	2 (8)
DM	1 (4)
HTA	9 (36)
Dislipemia	8 (32)
Tabaquismo	8 (32)
IRC	0 (0)
ETV	8 (32)
Cirrosis	4(16)
Neoplasia	12 (48)

EPOC: enfermedad pulmonar obstructiva crónica; DM: diabetes mellitus; HTA: hipertensión arterial; IRC: insuficiencia renal crónica, ETV: enfermedad tromboembólica venosa.

Diagnóstico y tratamiento

Todos los pacientes (100 %) fueron diagnosticados mediante angio TC en fase venosa (Fig. 1) y recibieron tratamiento anticoagulante con heparina de bajo peso. No se empleó ningún filtro de vena cava. Tres (12,5 %) pacientes precisaron laparotomía urgente por necrosis intestinal con una media de resección de 30 cm de intestino. Ninguno fue sometido a trombectomía.

Evolución

El 24 % de los pacientes sufrieron una muerte precoz (< 30 días), de los cuales el 50 % de los enfermos tenía neoplasia activa. Los 3 pacientes que precisaron resección intestinal fallecieron en el posoperatorio

inmediato en la unidad de críticos. El estudio de hipercoagulabilidad de los enfermos sin antecedentes oncológicos (52 %), tuvo resultados alterados en el 12,5 %. La supervivencia de los pacientes con trombofilia fue del 73 %.

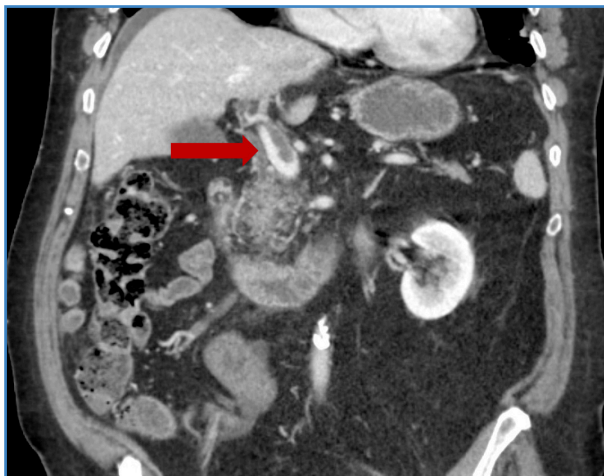


Figura 1. Imagen de trombosis venosa mesentérica y en la vena porta (señalada con una flecha roja).

DISCUSIÓN

La trombosis de la vena mesentérica es una causa poco frecuente de isquemia mesentérica aguda con alto riesgo de infarto intestinal extenso y mortalidad. En nuestro trabajo el 24 % de los pacientes sufrieron una muerte precoz (< 30 días). Su prevalencia ha aumentado considerablemente durante las últimas dos décadas en consonancia con un aumento en las imágenes radiográficas para las molestias abdominales, siendo la tomografía computarizada capaz de identificar aproximadamente el 90 % de los casos de trombosis de vena mesentérica según describe la literatura publicada. Las causas principales de TVMA encontradas en el estudio son las neoplasias (48 %), la existencia de episodios tromboembólicos venosos previos (32 %) o trombofilias (12 %).

La TVMA es una enfermedad difícil de tratar dada la dificultad para establecer un diagnóstico inicial rápido, debido a la ausencia de manifestaciones clínicas o de marcadores específicos. Por otra parte, su tratamiento óptimo y el abordaje de la TVMA

son controvertidos, debido a la historia natural poco conocida de esta rara enfermedad. En todos nuestros pacientes se inició tratamiento anticoagulante al diagnóstico, no obstante, no tenemos datos sobre su duración. Actualmente, la duración de la terapia anticoagulante no está definida, sin embargo, la mayoría de los estudios mantienen el tratamiento durante 90 días, con pruebas de imagen de control que muestran la recanalización venosa previa al cese de la anticoagulación, o bien se prolonga el tratamiento si existe trombo residual. Esto se debe a que estudios recientes han demostrado que la falta de recanalización del sistema venoso portomesentérico conduce a un mayor riesgo de desarrollo de secuelas de hipertensión portal.

Tanto las estrategias quirúrgicas endovasculares como abiertas, además de la anticoagulación sistémica, se han utilizado como complementos para tratar la TVMA con un éxito limitado. A pesar de que ninguno de nuestros pacientes fuera sometido ni a trombectomía, ni trombólisis, y de no existir unas guías de tratamiento establecidas, actualmente se están implementando estrategias que incluyen la terapia trombolítica y trombectomía guiada por catéter destinadas a pacientes que no presenten datos de necrosis intestinal. El tratamiento endovascular debería plantearse en caso de persistencia de los síntomas o empeoramiento clínico tras las 48-72 horas del inicio de la anticoagulación.

Respecto al tratamiento quirúrgico, en nuestro estudio, solamente el 12,5 % de los pacientes precisaron laparotomía exploratoria con resección intestinal, porcentaje levemente menor en comparación con el estudio publicado por Morasch y cols. en el que un total de 10 pacientes (32 %) fueron sometidos a exploración quirúrgica y resección intestinal, además de un enfermo al que se le realizó trombectomía de la vena mesentérica superior junto con la resección.

A pesar de los avances en el tratamiento, la mortalidad asociada con la TVMA sigue siendo alta. En la revisión publicada por Blumberg y Maldonado, la mayoría de las series informan tasas de mortalidad de hasta el 25 %; porcentaje muy similar al de nuestro centro. La selección cuidadosa de pacientes para abordajes endovasculares, abiertos o híbridos, es clave para lograr mejores resultados.

Limitaciones del estudio

Existen ciertas limitaciones en nuestro estudio. Se trata de un estudio retrospectivo descriptivo con un número pequeño de pacientes. No se encuentran datos recogidos sobre la duración de la terapia anticoagulante, ni pruebas de imagen tras la finalización del tratamiento que muestren la recanalización venosa.

CONCLUSIONES

La trombosis venosa mesentérica aguda debe sospecharse en pacientes con dolor abdominal agudo y neoplasia o episodios tromboticos previos o coagulopatía documentada. El TC es el método diagnóstico de elección. A pesar del inicio precoz del tratamiento anticoagulante, presenta una elevada morbilidad y mortalidad, con alto riesgo de infarto intestinal. Por este motivo, se requiere desarrollar algoritmos y estrategias multidisciplinarias enfocadas al diagnóstico precoz y recanalización temprana que podrían reducir la mortalidad y la morbilidad de una afección muy grave y cuyos mecanismos fisiopatológicos aún no se entienden completamente.

BIBLIOGRAFÍA RECOMENDADA

1. Abu-Daff S, Abu-Daff N, Al-Shahed M. Mesenteric venous thrombosis and factors associated with mortality: A statistical analysis with five-year follow-up. *J Gastrointest Surg* 2009;13:1245-50. DOI: 10.1007/s11605-009-0833-7. Yang S, Fan X, Ding W, Liu B, Meng J, Xu D, et al. Multidisciplinary stepwise management strategy for acute superior mesenteric venous thrombosis: An Intestinal Stroke Center Experience. *Thromb Res* 2015;135:36-45. DOI: 10.1016/j.thromres.2014.10.018
2. Blumberg SN, Maldonado TS. Mesenteric venous thrombosis. *J Vasc Surg Venous Lymphat Disord* 2016;4(4):501-7. DOI: 10.1016/j.jvsv.2016.04.002
3. Corcos O, Castier Y, Sibert A, Gaujoux S, Ronot M, Joly F, et al. Effects of a multimodal management strategy for acute mesenteric ischemia on survival and intestinal failure. *Clin Gastroenterol Hepatol* 2013;11. DOI: 10.1016/j.cgh.2012.10.027
4. Giménez-Gaibar A, Ramos-Gallo M. Acute mesenteric venous thrombosis as the cause of ischaemia. *Angiología* 2005;57:327-8. DOI: 10.1016/s0003-3170(05)74926-9
5. Harnik IG, Brandt LJ. Mesenteric venous thrombosis. *Vasc Med* 2010;15:407-18. DOI: 10.1177/1358863x10379673
6. Hedayati N, Riha GM, Kougiyas P, Huynh TT, Cheng C, Bechara C, et al. Prognostic factors and treatment outcome in mesenteric vein thrombosis. *Vasc Endovascular Surg* 2008;42:217-24. DOI: 10.1177/1538574407312653
7. Lemma AN, Tolonen M, Vikatmaa P, Mentula P, Vikatmaa L, Kantonen I, et al. Choice of first emergency room affects the fate of patients with acute mesenteric ischaemia: The importance of referral patterns and triage. *Eur J Vasc Endovasc Surg* 2019;57:842-9. DOI: 10.1016/j.ejvs.2019.01.002
8. Luther B, Mamopoulos A, Lehmann C, Klar E. The ongoing challenge of acute mesenteric ischemia. *Visc Med* 2018;34:217-23. DOI: 10.1159/000490318
9. Maldonado TS, Blumberg SN, Sheth SU, Perreault G, Sadek M, Berland T, et al. Mesenteric vein thrombosis can be safely treated with anticoagulation but is associated with significant sequelae of portal hypertension. *J Vasc Surg Venous Lymphat Disord* 2016;4:400-6. DOI: 10.1016/j.jvsv.2016.05.003
10. Morasch MD, Ebaugh JL, Chiou AC, Matsumura JS, Pearce WH, Yao JS. Mesenteric venous thrombosis: A changing clinical entity. *J Vasc Surg* 2001;34:680-4. DOI: 10.1067/mva.2001.116965
11. Sheth SU, Perrault G, Sadek M, Adelman MA, Mussa FF, Berland T, et al. Mesenteric vein thrombosis can be safely treated with anticoagulation but is associated with significant long-term sequelae of portal hypertension. *J Vasc Surg* 2015; 61: 1965-1975.
12. Serra R, Franciscis SD. Mesenteric venous thrombosis and the need for a specialized Intestinal Stroke Center. *Thromb Res* 2015;135:3-4. DOI: 10.1016/j.thromres.2014.10.031
13. Roussel A, Castier Y, Nuzzo A, Pellenc Q, Sibert A, Panis Y, et al. Revascularization of acute mesenteric ischemia after creation of a dedicated multidisciplinary center. *J Vasc Surg* 2015;62:1251-6. DOI: 10.1016/j.jvsv.2015.06.204
14. Yang S, Fan X, Ding W, Liu B, Meng J, Xu D, et al. Multidisciplinary stepwise management strategy for acute superior mesenteric venous thrombosis: An Intestinal Stroke Center Experience. *Thromb Res* 2015;135:36-45. DOI: 10.1016/j.thromres.2014.10.018