



Original

Manejo de la trombosis venosa mesentérica en un hospital de segundo nivel

*Management of mesenteric venous thrombosis in a second level hospital*Isabel Valentín-Gamazo González¹, Juan Berrocal Cuadrado², Carlenny Suero Rodríguez¹, Victoria Maderuelo García¹, Ana Huidobro Píriz¹¹Servicio de Cirugía General y del Aparato Digestivo. Complejo Asistencial Universitario de Palencia. Palencia. ²Servicio de Traumatología y Ortopedia. Hospital Clínico Universitario de Valladolid. Valladolid

Resumen

Introducción: la trombosis venosa mesentérica (TVM) es una entidad clínica infrecuente con elevada morbimortalidad.

Objetivo: valorar la magnitud de la TVM, así como su manejo en un hospital de segundo nivel.

Material y métodos: estudio observacional descriptivo retrospectivo de los pacientes ingresados con TVM, diagnosticado mediante angio TC, entre 2010-2023. Los datos fueron analizados en el programa SPSS.

Resultados: el tamaño muestral fue de 17 pacientes, con una media de edad de 70,06 años (DE: 15,97). El 23,5 % presentaba antecedentes de trombosis venosa previa, el 17,7 % asociaban una neoplasia, cirrosis o patología intestinal, mientras que no se encontró ningún factor de riesgo en el 59 % al ingreso. Todos los pacientes debutaron con clínica aguda o subaguda, con dolor abdominal como síntoma predominante. La TC con contraste intravenoso se realizó al 100 % de los pacientes, con diagnóstico de trombosis venosa asociada a sufrimiento intestinal en el 29,4 %, asociado a colitis isquémica en el 5,9 % y a ascitis en el 5,9 %. La localización del trombo fue en el 52,9 % en la vena mesentérica superior, 11,8 % en la mesentérica superior y vena porta, 17,6 % en la mesentérica superior, porta y esplénica, 5,9 % en la mesentérica inferior, 5,9 % en la mesentérica inferior, porta y esplénica, y 5,9 % en la mesentérica superior y porta asociado a trombosis venosa profunda de la extremidad inferior y tromboembolismo pulmonar. El 88,5 % recibieron tratamiento anticoagulante, y precisaron intervención quirúrgica el 23,5 %. La mortalidad fue del 23,5 %, la mitad no habían recibido ningún tratamiento y se decidió facilitar cuidados paliativos, y la otra mitad, tratamiento anticoagulante. Todos los pacientes intervenidos presentaron buena evolución.

Conclusiones: la TVM es una entidad clínica poco frecuente, probablemente infradiagnosticada, de difícil diagnóstico y elevada mortalidad. Existen números factores de riesgo asociados a la TVM. Un diagnóstico de sospecha es fundamental para iniciar un tratamiento precoz, con el fin de mejorar la supervivencia.

Palabras clave:

Trombosis venosa mesentérica. Isquemia mesentérica. Factores de riesgo. Anticoagulación.

Recibido: 07/01/2024 • Aceptado: 22/01/2024

Conflicto de intereses: los autores declaran no tener conflictos de interés.

Inteligencia artificial: los autores declaran no haber usado inteligencia artificial (IA) ni ninguna herramienta que use IA para la redacción del artículo.

Valentín-Gamazo González I, Berrocal Cuadrado J, Suero Rodríguez C, Maderuelo García V, Huidobro Píriz A. Manejo de la trombosis venosa mesentérica en un hospital de segundo nivel. *Angiología* 2024;76(3):140-147

DOI: <http://dx.doi.org/10.20960/angiologia.00614>

Correspondencia:

Isabel Valentín-Gamazo. Servicio de Cirugía General y del Aparato Digestivo. Complejo Asistencial Universitario de Palencia. Paseo de Zorrilla, 1. 47007 Palencia
e-mail: isabelvalentingamazo@gmail.com

Abstract

Introduction: mesenteric venous thrombosis (MVT) is uncommon pathology with high mortality.

Objective: analyze the management of mesenteric venous thrombosis in a second level hospital

Material and methods: retrospective and descriptive study of patients admitted with MVT, diagnosed by contrast-enhanced CT, in our hospital from 2010 to 2023. Data were processed by using the SPSS.

Results: a total of 17 patients were studied. The mean age was 70,06 years (DE: 15.97). 23.5 % patients had a history of vein thrombosis, 17.7 % presented tumoral pathology, cirrhosis or small bowel pathology. 59 % had no associated risk factors. All patients were acute or subacute forms, and developed abdominal pain. An abdominal CT scan with contrast was performed in all patients. 29.4 % presented intestinal ischemia, 5.9 % ischemic colitis and 5.9 % ascites. The location of the thrombus was 52.9 % in superior mesenteric vein, 11.8 % superior mesenteric and portal, 17.6 % superior mesenteric, portal and splenic, 5.9 % inferior mesenteric, 5.9 % inferior mesenteric, portal and splenic, and 5.9 % superior mesenteric, deep vein thrombosis and pulmonary embolism. Treatment with anticoagulation was initiated in 88.5 % patients, and surgery was performed in 23.5 %. Four patients died, two no specific treatment was prescribed and only palliative measure, and two had received anticoagulant treatment. Mortality was 23.5 %.

Conclusion: MVT is a rare disease, probably underdiagnosed, difficult to diagnose and high mortality. There are some risk factors predispose to MVT. A high suspicion rate, early diagnosis and early treatment improve the survival.

Keywords:

Mesenteric venous thrombosis.
Mesenteric ischemia.
Risk factors.
Anticoagulation.

INTRODUCCIÓN

La isquemia mesentérica es el resultado de una interrupción o reducción del flujo sanguíneo del territorio mesentérico, que produce un transporte inadecuado de oxígeno y nutrientes al intestino delgado o colon, lo que conlleva cambios funcionales reversibles hasta que se produce la necrosis total del intestino, si no se resuelve (1). La isquemia mesentérica se puede clasificar según el tiempo de instauración: isquemia mesentérica aguda si es de instauración rápida e isquemia mesentérica crónica si la instauración es lenta (2).

La incidencia de la isquemia mesentérica aguda se estima en 1 de cada 1000 ingresos hospitalarios en Europa, y supone el 1-2 % de los pacientes que acuden por dolor abdominal agudo (2).

La isquemia mesentérica aguda se divide en embolia arterial aguda mesentérica (50 %), trombosis arterial aguda mesentérica (15-25 %), isquemia aguda mesentérica no oclusiva (25 %) y trombosis venosa mesentérica (5-15 %) (3). En este estudio nos vamos a centrar en la trombosis venosa mesentérica (TVM).

La TVM supone una gran morbimortalidad si no se realiza un diagnóstico y tratamiento precoz. Presenta ligero predominio en el sexo femenino y la edad media de presentación es de 45-60 años (4).

La formación de la TVM se atribuye a la combinación de la tríada de Virchow: disminución del flujo sanguíneo, estado de hipercoagulabilidad e infla-

mación vascular (3). Dentro de los factores etiológicos de esta enfermedad se encuentran estados de hipercoagulabilidad (neoplasias, alteraciones de la coagulación, embarazo, toma de anticonceptivos orales, etc.), inflamación (infecciones intraabdominales), hipertensión portal (cirrosis), traumatismos, insuficiencia cardíaca congestiva (Tabla I). Sin embargo, en un 20 % de los casos se desconoce la causa, considerándose idiopática o primaria (2,4-6).

La forma de presentación clínica de la TVM puede ser aguda (< 48 horas), subaguda y crónica (> 1 mes); las dos primeras son las que se comparan clínicamente como una isquemia mesentérica aguda. En la forma aguda, el síntoma predominante es el dolor abdominal constante y difuso, desproporcionado a la exploración física. Se acompaña de náuseas, vómitos, anorexia y diarrea. Además, puede presentar, aunque con menor frecuencia melenas, hematoquecia o hematemesis. La presencia de fiebre e irritación peritoneal en la exploración física hace sospechar isquemia intestinal. En la forma subaguda, el dolor abdominal es el síntoma más frecuente, y se presenta de forma insidiosa e intermitente (7,8).

Para el diagnóstico precoz debemos tener la sospecha clínica, valorando la sintomatología del paciente y los factores de riesgo. Las pruebas de laboratorio no suelen aportar gran información, y en la mayoría de los casos presentan leucocitosis. La TC de abdomen con contraste es la prueba de imagen de elección. Presenta como signos de TVM engro-

Tabla I. Factores etiológicos de la trombosis venosa mesentérica

Estados de hipercoagulabilidad	Neoplasias (sobre todo páncreas y colon) Déficit de proteínas C y S, antitrombina III, factor V de Leiden Mutaciones del gen <i>JAK 2 V617F</i> Anticonceptivos orales Embarazo Policitemia <i>vera</i> Trombosis esencial Trombocitopenia inducida por heparina Síndrome antifosfolípídico Tromboembolia venosa previa Infección por citomegalovirus
Inflamación	Pancreatitis Peritonitis (diverticulitis, apendicitis, etc.) Enfermedad inflamatoria pélvica Absceso pélvico o intraabdominal
Hipertensión portal	Cirrosis Esplenomegalia Síndrome de Budd-Chiari
Traumatismo	Antecedente de cirugía abdominal Esplenectomía Traumatismo abdominal
Insuficiencia cardíaca congestiva	

samiento de la pared intestinal, edema intramural, signo de “halo en diana”, neumatosis intestinal, defectos de repleción venosa, aire en la vena mesentérica o porta y circulación colateral, entre otros (9).

En cuanto al tratamiento, debe iniciarse de forma precoz para evitar la evolución a isquemia intestinal. En ausencia de peritonitis, el tratamiento principal es la anticoagulación. En caso contrario, debe indicarse la cirugía emergente para reseca el segmento intestinal afectado (3).

Es fundamental un diagnóstico y tratamiento precoz, dado que la morbimortalidad aumenta conforme se incrementa el tiempo de evolución, y puede alcanzar una mortalidad de hasta el 40 % (4,8).

OBJETIVOS

El objetivo de nuestro estudio es valorar la magnitud de la trombosis venosa mesentérica, así como su manejo en un hospital de segundo nivel.

MATERIAL Y MÉTODOS

Se trata de un estudio observacional descriptivo retrospectivo de los pacientes que ingresaron en el Servicio de Cirugía General y del Aparato Digestivo en el Complejo Asistencial Universitario de Palencia con el diagnóstico de trombosis venosa mesentérica entre 2010 y 2023.

Se incluyó a todos los pacientes mayores de edad con TVM, diagnosticado mediante angio TC. Se excluyeron aquellos pacientes sin diagnóstico radiológico.

La recolección de datos se inició a partir de las historias clínicas informatizadas. Los datos fueron recolectados y almacenados en una base de datos SPSS.

Se analizaron variables epidemiológicas (edad, sexo), factores de riesgo asociados (alteraciones de la coagulación, enfermedades hematológicas, presencia de neoplasias, infección intraabdominal,

cirrosis, hipertensión portal, intervención quirúrgica reciente (menos de 3 meses), embarazo, toma de anticonceptivos orales, antecedente de enfermedad tromboembólica y toma de anticoagulantes), forma de presentación clínica (aguda (< 48 horas), subaguda o crónica (> 1 mes), síntomas presentes (dolor abdominal, vómitos, fiebre, hemorragia digestiva), variables clínicas (presencia de taquicardia, irritación peritoneal), variables analíticas a la llegada del paciente a urgencias (hemoglobina, leucocitos, neutrófilos, PCR, gasometría venosa), variables radiológicas (radiografía de abdomen, TC abdomino-pélvica o ecografía abdomino-pélvica), tipo de trombosis venosa mesentérica y asociación a otras trombo-sis, tipo de tratamiento (anticoagulación, antibio-terapia, intervención quirúrgica), evolución del pa-ciente durante el ingreso, estancia media hospitala-ria y presencia de alteración hematología estudiada tras el episodio de trombosis venosa mesentérica.

Para el procesamiento y análisis de los datos se emplearon herramientas de estadística descriptiva, con tablas de frecuencias y gráficos.

El estudio fue aprobado por el Comité de Ética del Complejo Asistencial Universitario de Palencia.

RESULTADOS

El tamaño muestral fue de 17 pacientes. El 70,6 % de los pacientes eran varones y el 29,4 % fueron mujeres. La edad media fue de 70,06 años (DE: 15,97), con un mínimo de 45 años y un máxi-mo de 97 años.

Cuatro pacientes (23,5 %) presentaban ante-cedentes de enfermedad tromboembólica previa, dos de ellos habían presentado trombosis venosa profunda de extremidades inferiores, uno presentó un episodio de tromboembolismo pulmonar y el otro, una trombosis venosa mesentérica superior el año anterior. Este último estaba anticoagulado con Sintrom® por dicho motivo y por presentar una fi-brilación auricular recientemente diagnosticada. Un paciente con antecedente de trombosis venosa profunda en la extremidad inferior era portador de un filtro de vena cava. Los otros dos pacientes no tomaban anticoagulación. El resto de los pacientes no estaban anticoagulados.

Un paciente (5,9 %) presentaba un tumor pan-creático recientemente diagnosticado. Otro (5,9 %) era cirrótico y otro (5,9 %) fue diagnosticado de trombosis venosa mesentérica tras ser dado de alta por un cuadro de ileitis inespecífica tratado con an-tibióterapia.

Diez pacientes (59 %) no presentaron ningún factor de riesgo de trombosis venosa mesentérica al ingreso.

El tiempo de evolución de los síntomas, medido en horas, con el que los pacientes acudieron a ur-gencias fue de media de 70,83 horas (DE: 72,85), con un mínimo de 6 horas y un máximo de 288 horas (12 días). Por lo que nueve pacientes (52,9 %) acudie-ron con una presentación clínica aguda (menos de 48 horas), ocho pacientes (47,1 %) con una presenta-ción subaguda (más de 48 horas y menos de 1 mes), y ninguno presentó clínica crónica (más de 1 mes).

Todos los pacientes presentaron dolor abdomi-nal, siendo la presencia de náuseas y vómitos el pri-mer síntoma asociado al dolor abdominal (58,8 %), seguido de fiebre (17,6 %) y la presencia de hemo-rragia digestiva en forma de melenas se dio en un caso (5,9 %). El 23,5 % de los pacientes presentaron taquicardia durante su estancia en urgencias. En la exploración física en urgencias, el 23,5 % de los ca-sos presentaron signos de irritación peritoneal.

En cuanto a los valores analíticos, la hemoglobi-na al ingreso fue de media 14,5 g/dl (DE: 2,09), un mínimo de 10,4 g/dl y un máximo de 17,8 g/dl. Los leucocitos fueron de media 12 535,29/l (DE: 3905,11) con un mínimo de 7900/l y un máximo de 21 100/l. Los neutrófilos fueron de media al ingreso 75,6 % (DE: 12,54), con un mínimo de 55 % y un máxi-mo de 96,5 %. La proteína C reactiva fue de media 64,28 mg/l (DE: 39,58), con un mínimo de 18 y un máximo de 175,8. Se realizó gasometría venosa a 11 pacientes; dos pacientes presentaron acidosis metabólica y alcalosis metabólica uno, el resto pre-sentaron valores dentro de la normalidad (Tabla II).

Se realizó radiografía de abdomen en urgencias a 14 pacientes (82,4 %), de los cuales siete presenta-ron dilatación de asas intestinales, y el resto no pre-sentaron hallazgos significativos.

Como pruebas de imagen complementarias, se realizó a todos los pacientes TC abdomino-pélvica, solicitando previamente a tres de ellos ecografía

abdomino-pélvica, completándose posteriormente el estudio con una TC. Como hallazgos se encontró trombosis venosa asociada a sufrimiento intestinal en el 29,4 % de los casos, asociado a colitis isquémica en el 5,9 % y asociada a ascitis en el 5,9 %. El resto (58,8 %) presentaron únicamente trombosis venosa. La localización de la trombosis venosa fue en el 52,9 % de los pacientes en la mesentérica superior, en el 11,8 % en la mesentérica superior y vena porta, en el 17,6 % en la mesentérica superior, vena porta y esplénica, en el 5,9 % en la mesentérica inferior, en el 5,9 % en la mesentérica inferior, porta y esplénica, y en el 5,9 % en la mesentérica superior y vena porta asociado a trombosis venosa profunda de la extremidad inferior y tromboembolismo pulmonar (Tabla III).

Todos los pacientes salvo dos, recibieron tratamiento anticoagulante con heparinas de bajo peso molecular a dosis terapéuticas. El 70,6 % de los pacientes recibieron tratamiento antibiótico de amplio espectro. Al 23,5 % de los pacientes se les intervino

quirúrgicamente de urgencia, realizándoles a todos ellos resección intestinal del segmento afectado y anastomosis. Dos pacientes no recibieron ningún tratamiento y se decidieron cuidados paliativos.

En la evolución posterior como complicaciones, un paciente precisó de ingreso en la UCI, con buena evolución posterior. Un paciente presentó insuficiencia renal aguda, otro presentó fibrilación auricular y otro un seroma de la herida quirúrgica. La tasa de mortalidad global fue de 23,5 % ($n = 4/17$), la tasa de mortalidad de los pacientes intervenidos quirúrgicamente fue del 0 % ($n = 0/4$) y de los pacientes no operados fue del 30,7 % ($n = 4/13$). De los pacientes no operados, la tasa de mortalidad del grupo de cuidados paliativos fue del 100 %, del grupo que solo recibió tratamiento anticoagulante fue del 33,3 %, y de los que recibieron tratamiento anticoagulante y antibioterapia de amplio espectro fue de 12,5 % (Fig. 1). La estancia media hospitalaria fue de 11,82 días (DE: 11,53), con un mínimo de 1 día y un máximo de 46 días.

Tabla II. Valores analíticos de los pacientes al ingreso

	Hemoglobina (g/dl)	Leucocitos (/l)	Neutrófilos (%)	PCR (mg/l)
Media	14,5	12 535	75,6	64,2
Mediana	14,7	11 200	69,8	60,0
Desviación típica	2,1	3905	12,5	39,5
Mínimo	10,4	7900	55,0	18,1
Máximo	17,8	21 100	96,5	175,8

Tabla III. Localización del trombo en la TC abdomino-pélvica

	Frecuencia	Porcentaje
Trombosis venosa mesentérica superior	9	52,9 %
Trombosis venosa mesentérica inferior	1	5,9 %
TVM superior + trombosis portal	2	11,8 %
TVM superior + trombosis portal + trombosis esplénica	3	17,6 %
TVM inferior + trombosis portal + trombosis esplénica	1	5,9 %
TEP + trombosis portal + TVM superior + TVP	1	5,9 %

TVM: trombosis venosa mesentérica; TEP: tromboembolismo pulmonar; TVP: trombosis venosa profunda.

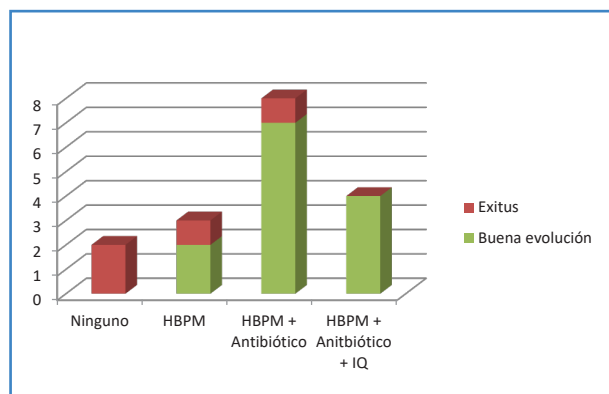


Figura 1. Correlación entre tratamiento y exitus. HBPM: heparinas de bajo peso molecular; IQ: intervención quirúrgica.

Posteriormente se estudió en la consulta de Hematología si existía alguna alteración hematológica; un paciente presentaba factor V de Leiden y otro, paciente síndrome antifosfolípídico.

DISCUSIÓN

La TVM es una enfermedad poco frecuente, de difícil diagnóstico dado su sintomatología inespecífica, pero con alta mortalidad. Es indispensable un diagnóstico precoz para iniciar el tratamiento con el fin de reducir la mortalidad. Probablemente sea una enfermedad infradiagnosticada por su letalidad y sintomatología inespecífica. En nuestro estudio solo encontramos 17 pacientes en un período de 13 años, con una tasa de mortalidad del 23,5 %, similares a otros estudios (10,11).

La TVM está asociada a numerosos factores de riesgo, descritos previamente, y bien establecidos en la literatura. En nuestra serie, el 23,5 % de los pacientes presentaban antecedentes de enfermedad tromboembólica previa, el 17,7 % asociaban una neoplasia, cirrosis o patología intestinal; mientras que no se encontró ningún factor de riesgo en el 59 % al ingreso. Sin embargo, posteriormente se diagnosticó al 11,8 % de los pacientes de una enfermedad hematológica. Por lo tanto, el 47,2 % presentaron una TVM idiopática, cuya incidencia descrita en la literatura es de entre 20-67 % (12).

Todos los pacientes de nuestra serie presentaron clínica de forma aguda o subaguda; el síntoma prin-

cipal fue el dolor abdominal, seguido de náuseas y vómitos; similar a otras series, como el estudio retrospectivo de S. Muñoz y cols. en el que el 100 % de los pacientes presentaban dolor abdominal (8) associated risk factors, clinical presentation, diagnostic methods, treatment, and evolution of patients diagnosed with superior mesenteric venous thrombosis (SMVT). El 23,5 % presentaron signos de irritación peritoneal que se asoció a sufrimiento intestinal.

Las pruebas de laboratorio con presencia de leucocitosis, neutrofilia, incremento de reactivantes de fase aguda, ayudan al diagnóstico (13). La presencia de acidosis metabólica empeora el pronóstico de estos pacientes, ya que es un indicador de sufrimiento intestinal. Sin embargo, una vez establecido el diagnóstico de sospecha es fundamental la realización de pruebas de imagen; la TC abdomino-pélvica con contraste intravenoso es la prueba de elección, con una sensibilidad del 90 % (13,14). Las guías de la World Society of Emergency Surgery recomiendan, con un grado de recomendación IA, la realización precoz de una TC con contraste intravenoso cuando se sospeche TVM, con el fin de reducir la mortalidad de esta patología (3). Otras pruebas de imagen son la radiografía de abdomen, que suele ser inespecífica, con asas de intestino dilatadas. La presencia de neumatosis intestinal y gas en la vena mesentérica o porta es sugestiva de isquemia intestinal. La ecografía abdominal y Doppler permite evaluar el flujo venoso portal y mesentérico, pero es operador dependiente y la interposición de gas limita la ventana ecográfica. La RM y angio RM poseen una resolución superior a la TC, pero su uso es limitado. La angiografía convencional es una técnica invasiva que se reserva para los casos en los que la TC y la RM no han demostrado la trombosis y se mantiene la sospecha clínica (15). En nuestra serie la TC fue diagnóstica en el 100 % de los pacientes, objetivando la localización del trombo, así como signos de sufrimiento intestinal.

El tratamiento es fundamentalmente médico, con anticoagulación. En pacientes con TVM aguda sin datos de peritonitis, la anticoagulación con heparina de bajo peso molecular está indicada como primera línea de tratamiento (13). En pacientes con peritonitis, el tratamiento de elección es la cirugía, resecaando el segmento intestinal afecto. Se puede realizar laparotomía *second-look*, en caso de duda de

la viabilidad intestinal (16). Sin embargo, actualmente está en auge el tratamiento endovascular de la TVM en centros especializados, con tasas de éxito elevadas (3,17). En nuestra serie, el 88,5 % recibieron tratamiento anticoagulante y precisaron intervención quirúrgica el 23,5 %. La mortalidad fue del 23,5 %, la mitad no habían recibido ningún tratamiento y se decidieron cuidados paliativos, y la otra mitad recibió tratamiento anticoagulante. Todos los pacientes intervenidos presentaron buena evolución.

El tratamiento anticoagulante con anticoagulación oral (anti vitamina K o nuevos anticoagulantes orales) debe prolongarse en el tiempo debido al elevado riesgo de recurrencia. En el estudio multicéntrico de Francesco Dentali y cols. observaron cómo el riesgo de recurrencia se incrementaba al finalizar el tratamiento anticoagulante, con una incidencia estimada del 45,9/1000 pacientes/año (18). La duración del tratamiento es controvertida, varía desde 3-6 meses desde el diagnóstico hasta una duración indefinida, en función de otras comorbilidades y localización del trombo (19).

Nuestro estudio presenta algunas limitaciones, como es el pequeño tamaño muestral. Creemos que este tamaño es debido a que esta patología está infradiagnosticada por su elevada mortalidad y sintomatología inespecífica. Nuestra población está envejecida y con elevada comorbilidad, por lo que pensamos que muchos pacientes fallecen antes de llegar al diagnóstico de esta patología. Por otro lado, nuestro estudio es retrospectivo con todas las limitaciones que ello conlleva. Por lo tanto, creemos que es necesario continuar ampliando la base de datos y realizar estudios multicéntricos para poder analizar con mayor detalle esta patología infrecuente y con elevada mortalidad.

CONCLUSIONES

La trombosis venosa mesentérica es una entidad poco frecuente, probablemente infradiagnosticada, de difícil diagnóstico y elevada mortalidad. Existen numerosos factores de riesgo asociados a la TVM (estados de hipercoagulabilidad, inflamación, hipertensión portal, traumatismos, insuficiencia cardíaca congestiva, etc.). Un diagnóstico de sospecha es

fundamental para iniciar un tratamiento precoz, con el fin de mejorar la supervivencia. La prueba de imagen de elección para el diagnóstico es la TC abdominal-pélvica con contraste intravenoso. El tratamiento fundamentalmente es médico con anticoagulación que deberán prolongarse de 3-6 meses o de forma indefinida, en función de los factores de riesgo.

BIBLIOGRAFÍA

- Alonso G, Bermejo A. Patología intestinal isquémica aguda. En: Tratado de la Medicina Intensiva; 2017. p. 375-8.
- González FX, Segura JJ. Isquemia vascular intestinal. Síndrome de intestino corto. En: Manual de la Asociación Española de Cirujanos. 3.ª ed. Editorial Médica Panamericana; 2022. p. 503-8.
- Bala M, Kashuk J, Moore EE, Kluger Y, Biffl W, Gomes CA, et al. Acute mesenteric ischemia: guidelines of the World Society of Emergency Surgery. *World J Emerg Surg* 2017;12(1):38. DOI 10.1186/s13017-017-0150-5
- Hmoud B, Singal AK, Kamath PS. Mesenteric venous thrombosis. *J Clin Exp Hepatol* 2014;4(3):257-63. DOI: 10.1016/j.jceh.2014.03.052
- Blanco F, Alonso C. Cirugía urgente del intestino delgado. En: Cirugía de Urgencias. Guías Clínicas de la Asociación Española de Cirujanos. Madrid: Arán Ediciones; 2019. p. 96-8.
- Porras M, Herrera MC. Colitis fulminante, megacolon tóxico e isquemia mesentérica. En: Manual de Medicina Intensiva. 5.ª ed. 2017. p. 247-68.
- Acosta S, Salim S. Management of acute mesenteric venous thrombosis: A systematic review of contemporary studies. *Scand J Surg* 2021;110(2):123-9. DOI: 10.1177/1457496920969084
- Muñoz S, Cubo P, González-Castillo J, Nuevo JA, García-Lamberechts EJ, Sanz A. Superior mesenteric venous thrombosis: a retrospective study of thirteen cases. *Rev Esp Enfermedades Dig* 2004;96(6):385-94. DOI: 10.4321/S1130-01082004000600004
- Duran R, Denys AL, Letovanec I, Meuli RA, Schmidt S. Multidetector CT Features of Mesenteric Vein Thrombosis. *Radio Graphics* 2012;32(5):1503-22. DOI: 10.1148/rg.325115100
- Acosta S. Epidemiology of mesenteric vascular disease: clinical implications. *Semin Vasc Surg* 2010;23(1):4-8. DOI:10.1053/j.semvascsurg.2009.12.001
- Luque-de-León E, Martínez-Ordáz JL, Castellanos G, Ortiz-Maldonado AL, Monter-Carreola GA. Trombosis mesentérica venosa: factores de riesgo, diagnóstico y resultados en el manejo quirúrgico. *Cir Gen* 2011;33:97-103. Disponible en: <https://www.scielo.org.mx/pdf/cg/v33n2/v33n2a5.pdf>

12. Al-Thani H, El-Mabrok J, El-Menyar A, Al-Sulaiti M, Tabeb AH, Hajaji K, et al. Clinical presentation and outcome of mesenteric vein thrombosis: A single-center experience. *Angiology* 2015;66(3):249-56. DOI:10.1177/0003319714531480
13. Björck M, Koelemay M, Acosta S, Bastos Goncalves F, Kölbel T, Kolkman JJ, et al. Editor's Choice – Management of the diseases of mesenteric arteries and veins. *Eur J Vasc Endovasc Surg* 2017;53(4):460-510. DOI:10.1016/j.ejvs.2017.01.010
14. Salim S, Ekberg O, Elf J, Zarrouk M, Gottsäter A, Acosta S. Clinical implications of CT findings in mesenteric venous thrombosis at admission. *Emerg Radiol* 2018;25(4):407-13. DOI: 10.1007/s10140-018-1601-3
15. Bradbury MS, Kavanagh PV, Bechtold RE, Chen MY, Ott DJ, Regan JD, et al. Mesenteric venous thrombosis: diagnosis and noninvasive imaging. *Radio Graphics* 2002;22(3):527-41. DOI: 10.1148/radiographics.22.3.g02ma10527
16. Herrero M, Agúndez I. Isquemia mesentérica: algoritmos diagnósticos y terapéuticos. *Angiología* 2017;69(1):34-40. DOI: 10.1016/j.angio.2016.06.002
17. Wang L, Wang E, Liu F, Zhang W, Shu X, Guo D, et al. A systematic review and meta-analysis on endovascular treatment as an attractive alternative for acute superior mesenteric venous thrombosis. *Vascular* 2022;30(2):331-40. DOI: 10.1177/1708538121991270
18. Dentali F, Ageno W, Witt D, Malato A, Clark N, Garcia D, et al. Natural history of mesenteric venous thrombosis in patients treated with vitamin K antagonists: A multi-centre, retrospective cohort study. *Thromb Haemost* 2009;102(09):501-4. DOI:10.1160/TH08-12-0842
19. Galindo-Coral S, Hernández N, Cuéllar I, Flórez-Elvira LJ, Gómez-Mesa JE. Trombosis venosa abdominal en una población adulta seguida en una clínica de anticoagulación. *Rev Colomb Cardiol* 2022;29(4):7760. DOI: 10.24875/RCCAR.21000018