



**Aneurisma sacular del arco  
aórtico: tratamiento  
endovascular con técnica de  
chimenea en la zona 0**

**Saccular aneurism of the aortic  
arch: endovascular treatment  
with the chimney technique  
landing in zone 0**

10.20960/angiologia.00607

03/19/2024

## **Aneurisma sacular del arco aórtico: tratamiento endovascular con técnica de chimenea en la zona 0**

### ***Saccular aneurism of the aortic arch: endovascular treatment with the chimney technique landing in zone 0***

Carlos Luis Torrealba Malpica<sup>1</sup>, Cristóbal Alejandro Orellana Gajardo<sup>1</sup>, Carolina Andrea Bonomo<sup>1</sup> Miranda, Leopoldo Marine Massa<sup>2</sup>, José Ignacio Torrealba Fonck<sup>3</sup>

<sup>1</sup>Departamento de Cirugía Vascul ar Periférica. Hospital Clínico Metropolitano de la Florida Dra. Eloísa Díaz Insunza. Santiago, Chile. <sup>2</sup>Departamento de Cirugía Vascul ar Periférica. Escuela de Medicina Pontificia. Universidad Católica de Chile. Santiago, Chile. <sup>3</sup>Universitätsklinikum Eppendorfer-Hamburg (UKE). Hamburgo, Alemania

Recibido: 24/12/2023

Aceptado: 31/12/2023

Correspondencia: Carlos Luis Torrealba Malpica. Hospital Clínico Metropolitano de la Florida Dra. Eloísa Díaz Insunza. Froilán Roa, 6542. La Florida. Región Metropolitana. Santiago, Chile

*Conflicto de intereses: los autores declaran no tener conflictos de interés.*

*Inteligencia artificial: los autores declaran no haber usado inteligencia artificial (IA) ni ninguna herramienta que use IA para la redacción del artículo.*

*Artificial intelligence: the authors declare not to have used artificial intelligence (AI) or any AI-assisted technologies in the elaboration of the article.*

*Consentimiento informado: se obtuvo el consentimiento informado del paciente previo a la escritura de esta publicación.*

## **RESUMEN**

**Introducción:** existen distintas alternativas quirúrgicas para el manejo de las patologías del arco aórtico. Si bien el patrón de oro consiste en cirugía por esternotomía y reemplazo parcial o total del arco aórtico, entre las opciones menos invasivas se describe el manejo endovascular con técnica de chimenea.

**Caso clínico:** mujer de 71 años, con hallazgo incidental de un aneurisma sacular del arco aórtico. Se realizó cirugía híbrida en 2 tiempos, el primero con puente carótido-carotídeo y carótido-subclavio izquierdo, sin complicaciones. El segundo tiempo se hizo una semana después, consistió en realizar un TEVAR y un *stent* cubierto a la arteria innominada (técnica de chimenea) aterrizando en la zona 0. La paciente se encuentra sin complicaciones tras 24 meses de seguimiento.

**Discusión:** el tratamiento del arco aórtico con chimeneas es una alternativa disponible en casos cuando no es factible la cirugía convencional, este ha demostrado buenos resultados a corto y mediano plazo.

**Palabras clave:** Aneurisma. Aneurisma sacular. Arco aórtico. Zona 0. Chimenea.

## **ABSTRACT**

**Introduction:** there are different surgical alternatives for the management of aortic arch pathologies. Although the gold standard consists of surgery by sternotomy and partial or total replacement of the aortic arch, among the less invasive options, endovascular management with chimney technique is described.

**Case report:** 71-year-old woman, with incidental finding of a saccular aneurysm of the aortic arch. Hybrid surgery was performed in 2 stages, the first with carotid-carotid and left carotid-subclavian bridging, without complications. The second stage was performed one week later and consisted of performing a TEVAR and a covered stent to the innominate artery (chimney technique) landing in zone 0. No complications at 24 months follow-up with imaging.

**Discussion:** treatment of the aortic arch with chimneys is an available alternative in cases when conventional surgery is not feasible and has shown good results in the short and medium term.

**Keywords:** Aneurysm. Saccular aneurysm. Aortic arch. Zone 0. Chimney.

## **INTRODUCCIÓN**

Tradicionalmente el tratamiento quirúrgico del arco aórtico ha sido realizado a través de la cirugía abierta con esternotomía (1), incluyendo el reemplazo parcial o total. En centros experimentados, ha demostrado un riesgo perioperatorio aceptable y es aún el patrón de oro en las guías clínicas (2).

Sin embargo, existen pacientes que no son candidatos al manejo clásico; en estos casos, las técnicas híbridas ofrecen una posibilidad quirúrgica con menor tasas de complicaciones (3).

Presentamos el caso de una paciente con un aneurisma sacular del arco aórtico y su resolución a través de cirugía híbrida en dos tiempos.

## **CASO CLÍNICO**

Paciente femenina de 71 años, con antecedente de hipertensión arterial y cardiopatía coronaria. Consultó por un cuadro respiratorio sugerente de neumonía; entre los estudios se realizó una angiotomografía axial computarizada de tórax, abdomen y pelvis en la que se evidenció un aneurisma sacular de la curvatura mayor del arco aórtico de 6 cm de diámetro, que se extiende 9 mm distal a la salida de la arteria carótida común izquierda y que compromete la arteria subclavia izquierda (Fig. 1).

Debido a que la paciente consultó en período de pandemia del COVID, no fue posible realizar cirugía cardíaca, por lo que se discute con la paciente y se decide resolución con cirugía híbrida en dos tiempos.

Inicialmente se realizó un puente carótido-carotídeo con PTFE anillado de 8 mm, tunelizado por vía retrofaríngea y un puente carótido-subclavio izquierdo. Una semana después, se realizó el segundo tiempo quirúrgico en el quirófano con arco en C. Debido a la presencia de arterias ilíacas externas de 6 mm, se confeccionó un conducto ilíaco derecho de dacrón de 10 mm por acceso retroperitoneal más abordaje quirúrgico de la arteria braquial derecha. Se obtuvo también acceso percutáneo de la vena femoral izquierda. Inicialmente se puncionó la arteria braquial derecha y el conducto ilíaco. Luego de heparinización sistémica en dosis terapéuticas, se avanzó vaina Flexor® 9 Fr (Cook medical, Bloomington, IN, EE. UU.) hasta el tronco innominado, por el que se realiza angiografía y se constata permeabilidad de puentes previos. En la vena femoral izquierda se introdujo vaina 14 Fr avanzando guía hidrofílica y balón Coda® (Cook medical, Bloomington, IN, USA) hasta la aurícula derecha. Se introdujo una guía Lunderquist® torácica (Cook medical, Bloomington, IN, EE. UU.) asegurándose de apoyarla en la válvula aórtica y se avanzó una prótesis torácica Alpha® (Cook medical, Bloomington, IN, USA) de 46 mm hasta la aorta ascendente y paralelamente a través del acceso braquial un *stent* cubierto balón expansible (VBX, W.L. Gore & associates, Flagstaff, Ariz) de 11 × 79, asegurando quedar al menos 1 cm proximal a la endoprótesis torácica.

Se realizó oclusión de la vena cava inferior con balón Coda® hasta obtener una presión arterial sistólica de 60 mmHg, luego se desplegó la endoprótesis y por último el *stent* en configuración paralela. Se llevó a cabo la dilatación con balón de forma simultánea en la prótesis aórtica y el *stent* cubierto. La angiografía final evidenció un adecuado anclaje en la zona 0, ausencia de endofugas, amplia permeabilidad de la arteria innominada y los puentes extraanatómicos (Fig. 1). La paciente despertó sin déficit neurológico y egresó 3 días tras la cirugía.

Actualmente lleva 24 meses de seguimiento sin evidencia de complicaciones en los estudios realizados (Fig. 2).

## **DISCUSIÓN**

En el manejo endovascular del arco aórtico se describen distintas opciones, tales como reparación híbrida combinando puentes entre la aorta y las arterias cervicales más tratamiento endovascular de la aorta, tratamiento con prótesis fenestradas o ramificadas y el tratamiento endovascular con técnicas de *stents* paralelos (chimeneas) (4).

La cirugía híbrida, pese a ser menos mórbida que la clásica, sigue implicando múltiples derivaciones quirúrgicas, con necesidad de esternotomía y anastomosis directamente en la aorta ascendente en casos de aterrizaje en la zona 0, con un riesgo de disección retrógrada de entre el 3 y el 6 % y mortalidad entre el 10 y el 20 % (2,5).

Consecuentemente, se han desarrollado otras soluciones endovasculares, como el uso de chimeneas o dispositivos fenestrados y ramificados.

Para el uso de dispositivos fenestrados o ramificados hechos a medida, se requiere tener además de una capacitación adecuada, contar con los recursos para la confección de estas prótesis. Además, el tiempo normal de confección de estas prótesis varía entre 1-3 meses, por lo que no son una opción en casos urgentes. En nuestro caso, dada la falta de experiencia nacional con dispositivos customizados para el arco aórtico, decidimos realizar una técnica híbrida con el uso de revascularización cervical extraanatómica y una chimenea al tronco innominado, logrando de forma exitosa la exclusión del aneurisma.

Huang y cols. reportaron 226 pacientes tratados con técnica de chimeneas, 22 de estos en la zona 0, con una permeabilidad del 100 % a 1 año. (6). Diversos estudios también confirman el uso de chimeneas en el arco aórtico como un procedimiento seguro incluso comparado con dispositivos fenestrados y que ofrece mejor permeabilidad (3), aunque con necesidad de

seguimiento estricto debido a la aparición de estenosis en el seguimiento (7,8).

La técnica de oclusión de vena cava con balón para mejorar la precisión del despliegue de endoprótesis se ha reportado sin complicaciones en múltiples casos (9); aunque la hipotensión secundaria al uso de marcapasos transitorio se ha utilizado ampliamente, no se dispone de estudios comparativos entre ambas técnicas. Los autores prefieren el uso de balón por la menor complejidad de esta técnica y los resultados similares entre ambas.

Si bien el manejo con chimeneas tiene buenos resultados, permitiendo tratar pacientes de forma urgente, es importante destacar que son procedimientos que deben ser bien planificados, en especial logrando la máxima distancia de contacto entre la endoprótesis torácica y los *stents* cubiertos, dado el potencial riesgo de endofugas por goteras que pudieran existir entre la prótesis y los *stents*. Para evitar esta complicación se recomienda actualmente el uso de *stents* cubiertos, calcular una sobredimensión del 20 al 30 % de la endoprótesis torácica y al menos 15 mm de sello proximal (10).

## **CONCLUSIÓN**

El manejo con chimeneas constituye una opción ampliamente disponible en casos en los que no sea posible la cirugía abierta o híbrida, como se describe en este caso.

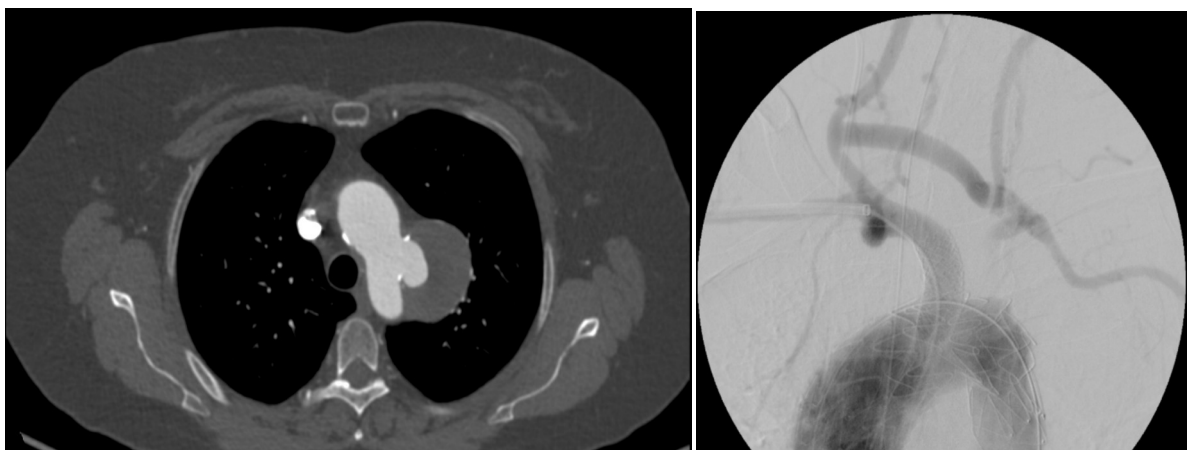
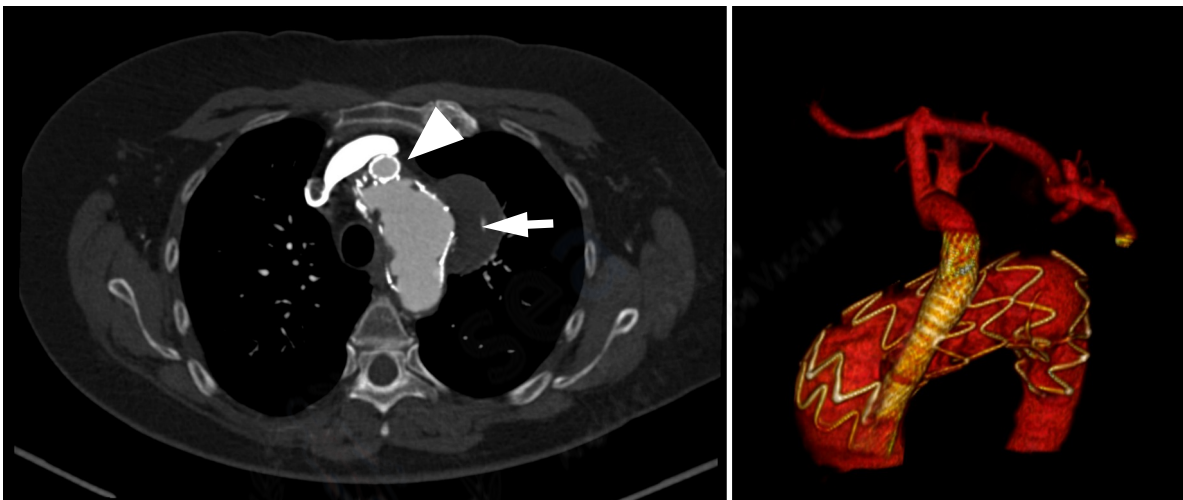




Figura 1. A. Corte axial de angiotomografía de tórax en la que se evidencia aneurisma sacular del arco aórtico. B. Angiografía con sustracción digital



final donde se aprecia la endoprótesis torácica, la chimenea a la arteria innominada y los puentes extraanatómicos permeables.

Figura 2. A. Angiotomografía axial computarizada a los 24 meses del posoperatorio. La flecha blanca muestra el aneurisma sin medio de contraste; la cabeza de flecha muestra el *stent* a la arteria innominada. B. Reconstrucción tridimensional del arco aórtico en el que se aprecian los puentes extraanatómicos y la ausencia de representación del aneurisma.

## BIBLIOGRAFÍA





1. Settepani F, Cappai A, Basciu A, Barbone A, Tarelli G. Outcome of open total arch replacement in the modern era. *J Vasc Surg* 2016;63(2):537-45. DOI: 10.1016/j.jvs.2015.10.061
2. Czerny M, Weigang E, Sodeck G, Schmidli J, Antona C, Gelpi G, et al. Targeting Landing Zone 0 by Total Arch Rerouting and TEVAR: Midterm Results of a Transcontinental Registry. *Ann Thorac Surg* 2012;94(1):84-9. DOI: 10.1016/j.athoracsur.2012.03.024
3. Kudo T, Kuratani T, Shirakawa Y, Shimamura K, Kin K, Sakamoto T, et al. Comparison of the Outcomes of Total Endovascular Aortic Arch Repair Between Branched Endograft and Chimney Endograft Technique in Zone 0 Landing. *J Endovasc Ther* 2022;29(3):427-37. DOI: 10.1177/15266028211059912
4. Czerny M, Schmidli J, Adler S, van den Berg JC, Bertoglio L, Carrel T, et al. Current options and recommendations for the treatment of thoracic aortic pathologies involving the aortic arch: an expert consensus document of the European Association for Cardio-Thoracic surgery (EACTS) and the European Society for Vascular Surgery (ESVS). *Eur J Cardiothorac Surg* 2019;55(1):133-62. DOI: 10.1093/ejcts/ezy313
5. Geisbüscher P, Kotelis D, Müller Eschener M, Hyhlik-Dürr A, Böckler D. Complications after aortic arch hybrid repair. *J Vasc Surg* 2011; 53(4): 935-41. DOI: 10.1016/j.jvs.2010.10.053
6. Huang W, Ding H, Jiang M, Liu Y, Huang C, Yang X, et al. Outcomes of chimney technique for aortic arch diseases: A single-center experience with 226 cases. *Clin Interv Aging* 2019;14:1829-40. DOI: 10.2147/cia.s222948
7. Gennai S, Covic T, Leone N, Xodo A, Antonello M, Tusini N, et al. Chimney stenting versus surgical debranching for the treatment of aortic arch pathologies -A propensity-matched analysis. *Ann Vasc Surg* 2023;89:200-9. DOI: 10.1016/j.avsg.2022.08.010

8. Luo MY, Zhang X, Fang K, Guo YY, Chen D, Lee JT, et al. Endovascular aortic arch repair with chimney technique for pseudoaneurysm. BMC Cardiovasc Disord 2023;23(1):86. DOI: 10.1186/s12872-023-03091-4
9. Marty B, Morales CC, Tozzi P, Ruchat P, Chassot PG, von Segesser LK. Partial inflow occlusion facilitates accurate deployment of thoracic aortic endografts. J Endovasc Ther. 2004 Apr;11(2):175-9. DOI: 10.1583/03-1106.1
10. De Beaufort HWL, Cellitti E, de Ruitter QMB, Conti M, Trimarchi S, Moll FL, et al. Midterm outcomes and evolution of gutter area after endovascular aneurysm repair with the chimney graft procedure. J Vasc Surg 2018;67(1):104-12. DOI: 10.1016/j.jvs.2017.04.067

