

**Síndrome de atrapamiento poplíteo: caso clínico y revisión de la técnica quirúrgica**  
***Popliteal entrapment syndrome: case report and review of surgical technique***

José Ignacio Chiriboga Granja, Cristina García Pérez, Paloma González Rodríguez, María del Rosario Romero Estrella, Vicente Sala Almonacil

Servicio de Angiología, Cirugía Vascul ar y Endovascular. Hospital Clínico Universitario de Valencia. València

Correspondencia: José Ignacio Chiriboga Granja. Servicio de Angiología, Cirugía Vascul ar y Endovascular. Hospital Clínico Universitario de Valencia. Avda. Blasco Ibáñez, 17. 46010 València

e-mail: josechiriboga89@gmail.com

Recibido: 05/10/2023

Aceptado: 29/10/2023

DOI: 10.20960/angiologia.00577

*Conflicto de interés: los autores declaran no tener conflicto de interés.*

*Inteligencia artificial: los autores declaran no haber usado inteligencia artificial (IA) ni ninguna herramienta que use IA para la redacción del artículo.*

*Artificial intelligence: the authors declare not to have used artificial intelligence (AI) or any AI-assisted technologies in the elaboration of the article.*

## **RESUMEN**

**Introducción:** el síndrome de atrapamiento de la arteria poplíteo (SAAP) se debe a una relación anómala entre la arteria poplíte a y las estructuras que la rodean en la fosa poplíte a.

**Caso clínico:** el objetivo de este trabajo es presentar el caso de un paciente varón joven diagnosticado de un SAAP de tipo II sintomático que es tratado satisfactoriamente

mediante abordaje posterior de la arteria poplítea, miotomía de la cabeza medial del músculo gastrocnemio y, posteriormente, una endarterectomía de la arteria poplítea y cierre con parche de la vena safena menor.

**Discusión:** el SAAP es una condición infrecuente e infradiagnosticada. El diagnóstico y tratamiento quirúrgico precoz puede influir en el pronóstico de la extremidad en pacientes jóvenes.

**Palabras clave:** Atrapamiento arteria poplítea. Enfermedad arterial oclusiva. Salvamento de la extremidad.

## **ABSTRACT**

**Introduction:** popliteal Artery Entrapment Syndrome (PAES) is due to an abnormal relationship between the popliteal artery and the surrounding structures in the popliteal fossa.

**Case report:** the objective of this work is to present the case of a young male patient diagnosed with a symptomatic type II PAES who was satisfactorily treated by a posterior approach to the popliteal artery, myotomy of the medial head of the gastrocnemius muscle and, subsequently, an endarterectomy of the popliteal artery and closure with a small saphenous vein patch.

**Discussion:** PAES is an infrequent and underdiagnosed condition. Early diagnosis and surgical treatment can influence the prognosis of the limb in young patients.

**Keywords:** Popliteal artery entrapment. Arterial occlusive diseases. Limb salvage.

## **INTRODUCCIÓN**

El síndrome de atrapamiento de la arteria poplítea (SAAP) es una enfermedad rara, secundaria a la relación anómala entre la arteria poplítea y las estructuras musculotendinosas de la fosa poplítea. Pasar por alto su diagnóstico puede comprometer el pronóstico de la extremidad afectada. El tratamiento quirúrgico es indispensable e implica la liberación de la arteria poplítea, precisando a veces su revascularización.

## **CASO CLÍNICO**

Paciente varón de 21 años sin antecedentes médicos. Acudió por dolor en la extremidad inferior izquierda durante el ejercicio, localizado a nivel gemelar y digital, asociando cambios en la coloración y frialdad. A la exploración física, presentaba pulsos a todos los niveles, sin embargo, a la dorsiflexión pasiva del pie presentaba una disminución en la amplitud de los pulsos distales. Se realizó una ecografía Doppler arterial donde se observó trombo parietal crónico que provocaba una estenosis inferior al 50 %. Por lo tanto, se realizó una angiorrresonancia magnética (angio-RM) y se observó una inserción lateral aberrante de cabeza medial del músculo gastrocnemio a nivel femoral y la desviación medial de la arteria poplítea, que era compatible con un SAAP de tipo II (Fig. 1). El paciente presentaba la misma variante anatómica a nivel contralateral. Ante el diagnóstico de un SAAP de tipo II sintomático con lesión arterial, se decidió el tratamiento quirúrgico mediante la miotomía de la cabeza medial del gastrocnemio asociando la revascularización de la arteria poplítea. El paciente se sometió al tratamiento quirúrgico de forma programada y bajo anestesia general. En posición de decúbito prono, se realizó un abordaje posterior en la fosa poplítea en S. Se disecó e identificó a la vena safena menor, nervio tibial, arteria poplítea y la cabeza medial del gastrocnemio. Se realizó la disección de la cabeza medial hasta su origen supracondíleo en el fémur (Fig. 2A) y se procedió a la sección a nivel de la inserción (Fig. 2B). Posteriormente, se realizó una endarterectomía de la arteria poplítea (Fig. 2C) y cierre con parche de la vena safena menor (Fig. 2D). El posoperatorio transcurrió sin incidencias, y se le dio el alta a los 5 días de estancia hospitalaria. Al alta se mantuvo con ácido acetilsalicílico 100 mg y enoxaparina de 40 mg cada 24 horas durante 1 mes, manteniendo de forma indefinida la antiagregación simple. Durante el seguimiento (actualmente 1 año) el paciente se encuentra asintomático y pendiente de la intervención quirúrgica de la extremidad contralateral.

## **DISCUSIÓN**

El SAAP es una enfermedad rara con una incidencia, entre 0,17-3,5 % (1). Es secundaria a la relación anómala entre la arteria poplítea y las estructuras musculotendinosas que la rodean en la fosa poplítea (1-3). Su diagnóstico es difícil por el perfil atípico del

paciente (joven, deportista y sano), con clínica de isquemia crónica con amenaza de la extremidad. El diagnóstico temprano es fundamental dado que la compresión puede provocar lesiones irreversibles en la arteria poplítea (3).

Se clasifican en 6 tipos según la clasificación de Whelan-Rich (3-5).

1. SAAP de tipo I (8,6 %). Trayecto anormal de la arteria poplítea medial a la cabeza medial del gastrocnemio con inserción normal.
2. SAAP de tipo II (67,2 %). Trayecto anormal de la arteria poplítea medial a la cabeza medial del gastrocnemio con inserción femoral anómala más lateral.
3. SAAP de tipo III (15,5 %). Compresión de arteria poplítea por una banda accesoria de cabeza medial del gastrocnemio que se inserta lateral e independiente.
4. SAAP de tipo IV (6.9 %). Posición anormal de la arteria poplítea, profunda al músculo poplíteo debajo de bandas fibrosas en la fosa poplítea.
5. SAAP de tipo V (1,7 %). Cualquier atrapamiento que incluya a la vena poplítea.
6. SAAP de tipo VI (< 1 %). No existen anomalías en el trayecto arterial ni en las inserciones del gastrocnemio, compresión funcional de la arteria poplítea.

El SAAP es más común en varones (80 %), jóvenes (20-40 años), con un 30 % de asociación bilateral. La sintomatología varía según el grado de compresión del paquete neurovascular, lo más común es la claudicación intermitente (90 %), mientras solo un 5 % presenta dolor en reposo al diagnóstico (4,5). Las maniobras de dorsiflexión y flexión plantar que comprimen la arteria poplítea pueden ser útiles para el diagnóstico temprano (6). El hallazgo de una lesión (estenosis o trombosis) en la arteria poplítea en pacientes jóvenes implica la necesidad de considerar el diagnóstico de SAAP. Actualmente la angio-RM se considera la prueba de elección para valorar la relación entre la arteria poplítea y las estructuras musculotendinosas que la rodean (1).

La intervención quirúrgica está indicada en casos sintomáticos, incluye la liberación de la arteria poplítea y, condicionalmente, su revascularización. Generalmente se realiza por un abordaje posterior, permitiendo el acceso a la arteria poplítea en toda su extensión (4,7). La incisión es en S, realizado el trazo superior medial y el trazo inferior lateral. La primera estructura a identificar es la vena safena menor, que puede ser utilizada como injerto venoso o debe ser ligada para evitar lesiones. La fascia profunda se abre de forma vertical para facilitar su posterior cierre. Posteriormente, se identifican

los nervios tibial y peroneo. El nervio tibial es la estructura más superficial en la línea media de la fosa poplítea, seguido por el nervio peroneo que se encuentra más externo. La arteria y vena poplítea se encuentran mediales al nervio tibial. Una técnica útil para identificar los vasos poplíteos es seguir la vena safena menor hasta su drenaje en la vena poplítea. La arteria se localiza medial y más profunda que la vena poplítea. Para realizar la miotomía, se identifica la cabeza medial del gastrocnemio y se continua hasta su inserción a nivel supracondíleo del fémur. Durante la miotomía se deben proteger los vasos poplíteos, y realizarla con control proximal y distal de la arteria poplítea. En casos donde existe una lesión en la arteria poplítea, se valora su revascularización (1,4,5,8). Si la arteria poplítea está permeable, se puede considerar la endarterectomía con la angioplastia con parche, mientras que, cuando existe la oclusión arterial, se debe valorar la realización de un *bypass* (1,4,8). El SAAP es una enfermedad rara, pero conocerla es esencial para un diagnóstico y tratamiento precoz. Su omisión puede producir consecuencias irreversibles en la extremidad en un paciente joven.

## **BIBLIOGRAFÍA**

1. Merino Díaz B, Salvador Calvo R, Revilla Calavia A, Carpintero Mediavilla L, González Fajardo JA, Vaquero Puerta C. Tratamiento quirúrgico del síndrome de atrapamiento de arteria poplítea: nuestra experiencia. *Angiología* 2010;62(5):169-75. DOI: 10.1016/S0003-3170(10)70044-4
2. Park MJ, Kim H, Kim DK, Jang JY. A case series: patients with complicated popliteal artery entrapment syndrome successfully treated with a hybrid surgical and interventional treatment. *Eur Heart J Case Rep* 2023;7(8):1-6. DOI: 10.1093/ehjcr/ytad362
3. Bradshaw S, Habibollahi P, Soni J, Kolber M, Pillai AK. Popliteal artery entrapment syndrome. *Cardiovasc Diagn Ther* 2021;11(5):1159-67. DOI: 10.21037/cdt-20-186
4. Fujimura N, Obara H, Takahashi A, Miyata H, Hosaka A, Obitsu Y, et al. Surgical Treatment for Popliteal Artery Entrapment Syndrome in Japan: a Retrospective, Multicentre Study Using a National Clinical Registry. *Eur J Vasc Endovasc Surg* 2023;66(3):381-8. DOI: 10.1016/j.ejvs.2023.05.031

5. Lejay A, Delay C, Georg Y, Gaertner S, Ohama M, Thavearu F, et al. Five Year Outcomes of Surgical Treatment for Popliteal Artery Entrapment Syndrome. *Eur J Vasc Endovasc Surg* 2016;51(4):557-64. DOI: 10.1016/j.ejvs.2015.12.015
6. Barrett DW, Carreira J, Bowling FL, Wolowczyk L, Rogers SK. The Importance of Patient Position When Defining Normal Versus Pathological Functionality in the Diagnosis of Popliteal Artery Entrapment Syndrome with Duplex Ultrasound. *Eur J Vasc Endovasc Surg* 2023;65(5):760-1. DOI: 10.1016/j.ejvs.2023.02.022
7. Sadri L, Myers RL, Paterson C, Lam QD, Pineda DM. Popliteal artery entrapment syndrome was treated by a posterior approach in a 15-year-old athlete. *J Vasc Surg Cases Inova Tech* 2022;8(2):248-50. DOI: 10.1016/j.jvscit.2022.03.009
8. Igari K, Sugano N, Kudo T, Toyofuku T, Jibiki M, Inoue Y, et al. Surgical Treatment for Popliteal Artery Entrapment Syndrome. *Ann Vasc Dis* 2014;7(1):28-33. DOI: 10.3400/avd.oa.13-00081

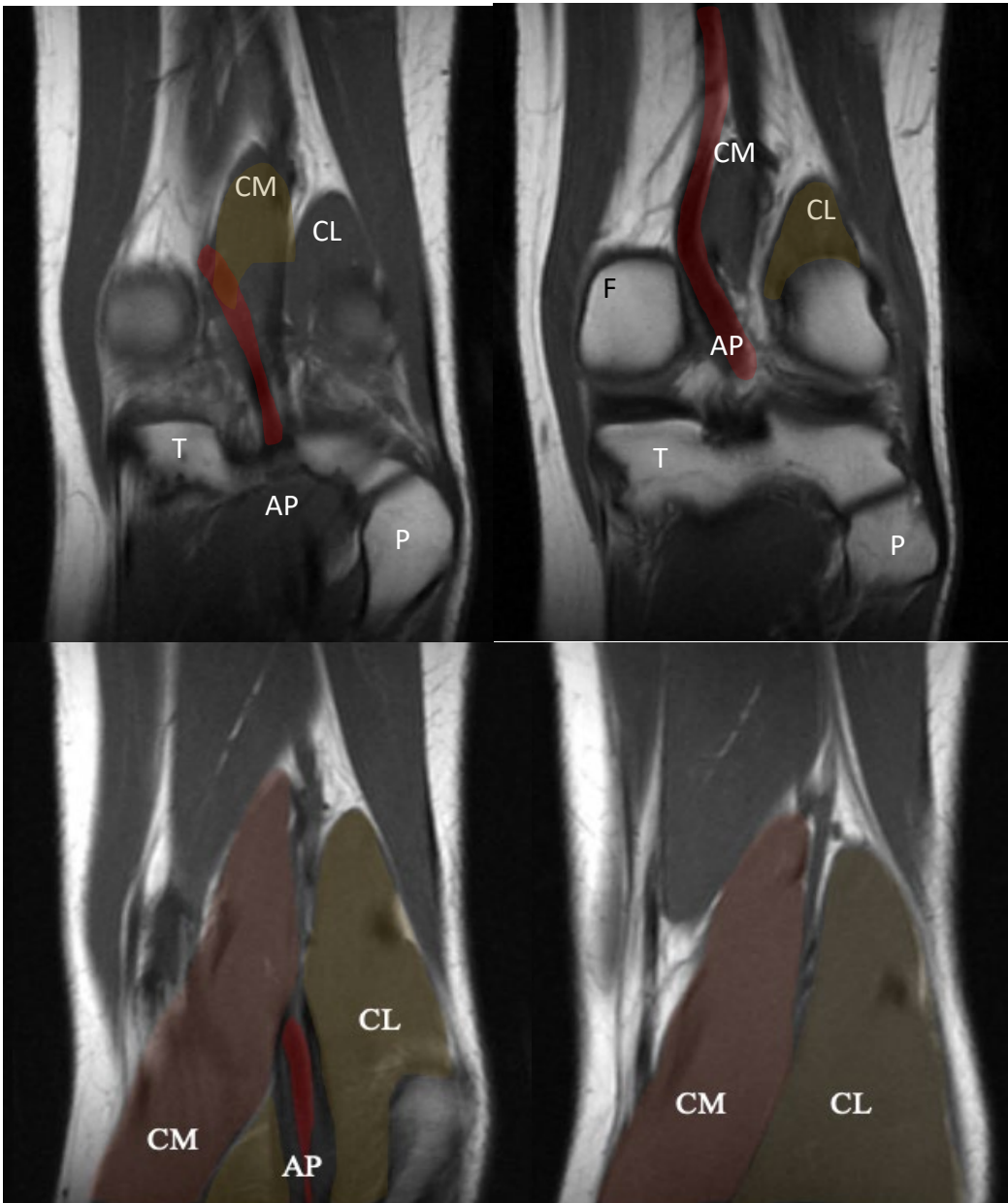


Figura 1. Angio- RM. Vista anteroposterior de la rodilla. CM: cabeza medial del músculo gastrocnemio; CL: cabeza lateral del músculo gastrocnemio; F: fémur; T: tibia; P: peroné; AP: arteria poplítea.



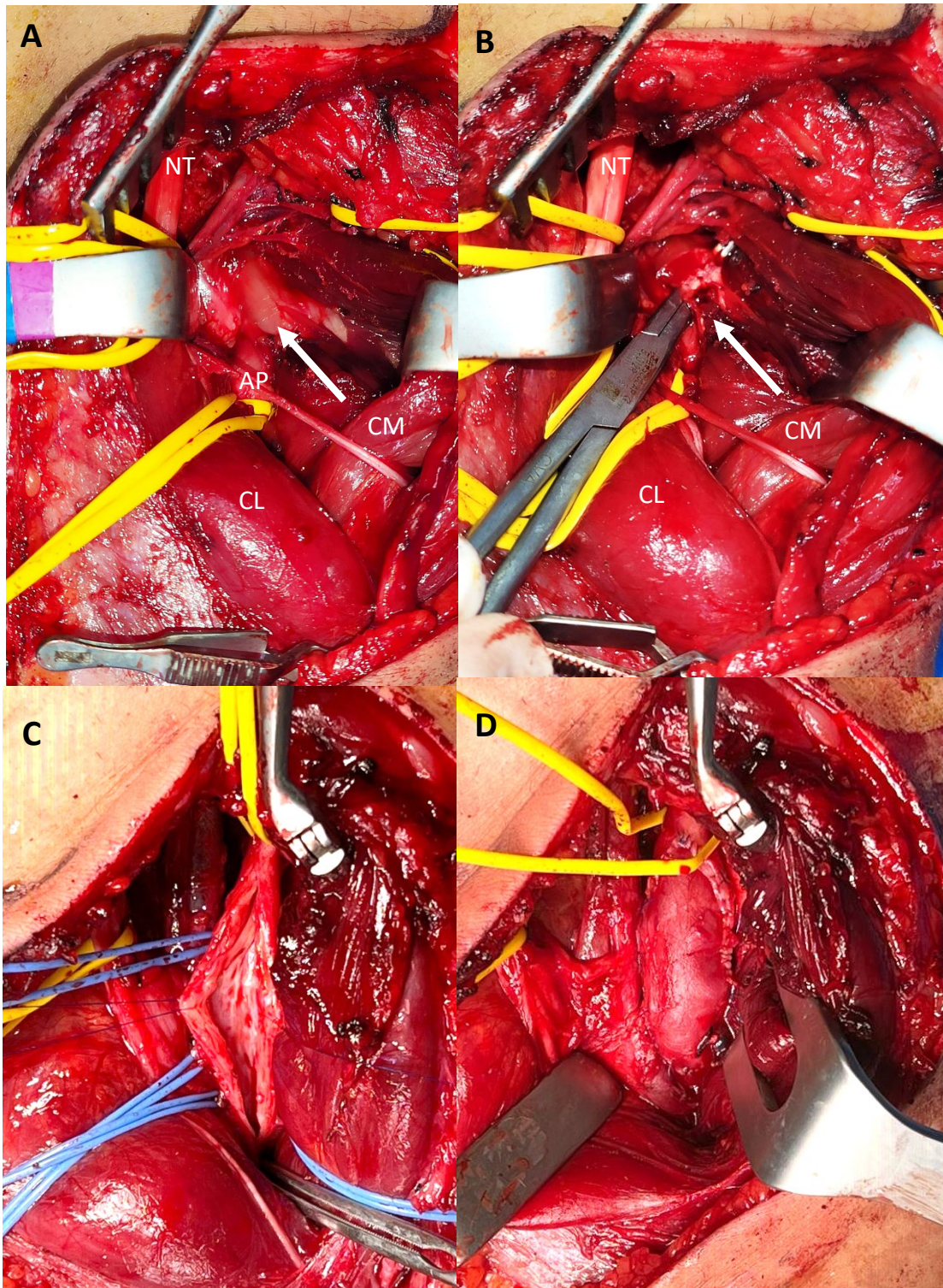


Figura 2. Abordaje posterior de la arteria poplítea. A. Flecha: inserción tendinosa. B. Miotomía de la cabeza medial del gastrocnemio. C. Arteriotomía de la arteria poplítea. D. Angioplastia con parche de la vena safena menor. CM: cabeza medial del gastrocnemio; CL: cabeza lateral del gastrocnemio; AP: arteria poplítea; NT: nervio tibial.