



Caso Clínico

Reparación endovascular de fístulas arteriovenosas mediante angioplastia con *stent* liberador de fármaco

Endovascular repair of arteriovenous fistulas by angioplasty with drug eluting stent

Javier Hernán Rodríguez Asensio, María Rosario Rey, Gastón Spósito, Lorena Rocío Maciel, Dora Agüero

Red de Cirugía Vascular Periférica. Clínica Cruz Celeste. Villa Luzuriaga. Buenos Aires, Argentina

Resumen

Se describen 10 casos de pacientes con insuficiencia renal crónica (IRC) terminal en hemodiálisis (HD) trisemanal: 6 mujeres y 4 hombres de entre 40 y 70 años; con accesos vasculares (AV) en los miembros superiores: 4 accesos vasculares protésicos (AVG) humero-axilares y 6 accesos nativos; 4 de ellos con fístula arteriovenosa (FAV) braquiocéfálicas (BC) y 2 FAV braquiobasilica (BB) transpuesta. Los 10 casos presentan disfunciones dinámicas de sus accesos, evidenciados por los valores de recirculado y una inadecuada dosis de diálisis expresada por falta de cumplimiento de Kt/V propuesto. Los accesos presentaban presión venosa elevada (PV) y dificultades de punción o colapso de la bomba con caída de la presión arterial (Qb). Las angiografías mostraron lesiones graves en todos los accesos, que se resolvieron mediante el implante de *stent* liberador de droga (DES). La permeabilidad a los 6 meses fue del 100 %.

Palabras clave:

Angioplastia. Vena cefálica. Fístula. *Stent* liberador de fármacos. Anastomosis.

Abstract

Ten cases of patients with terminal chronic renal failure (CRF) on hemodialysis (HD) every three weeks are described: 6 women and 4 men between 40 and 70 years of age; with vascular accesses (VA) in the upper limbs: 4 brachial-axillary prosthetic grafts (AVG) and 6 native accesses; 4 of them with brachiocephalic (BC) arteriovenous fistula (AVF) and 2 transposed brachiobasilic (BB) AVF. The 10 cases with dynamic dysfunctions of their accesses, evidenced by the recirculation values and an inadequate index of the amount of urea eliminated in one session and the volume of urea distribution in a patient that coincides with the total body water (Kt/V), not reaching dialysis goals. The accesses presented elevated venous pressure (PV), puncture difficulties, or pump collapse with a drop in arterial pressure (Qb). Angiography showed severe stenosis in all accesses, which were resolved by implanting a drug eluting stent (DES). Patency at 6 months was 100 %.

Keywords:

Angioplasty. Cephalic vein. Fistula. Drug eluting stent. Anastomosis.

Recibido: 03/10/2023 • Aceptado: 26/10/2023

Conflicto de interés: los autores declaran no tener conflicto de interés.

Inteligencia artificial: los autores declaran no haber usado inteligencia artificial (IA) ni ninguna herramienta que use IA para la redacción del artículo.

Rodríguez Asensio JH, Rey MR, Spósito G, Maciel LR, Agüero D. Reparación endovascular de fístulas arteriovenosas mediante angioplastia con *stent* liberador de fármaco. *Angiología* 2024;76(3):189-193

DOI: <http://dx.doi.org/10.20960/angiologia.00576>

Correspondencia:

Javier Hernán Rodríguez Asensio. Red de Cirugía Vascular Periférica. Clínica Cruz Celeste. Villa Luzuriaga. Buenos Aires, Argentina
e-mail: javierhrodriguez@gmail.com

INTRODUCCIÓN

En la actualidad, la población en diálisis se encuentra en aumento debido a múltiples factores (1), como puede ser el aumento en la expectativa de vida en este siglo y el ingreso de pacientes cada vez más jóvenes a causa de enfermedades como la diabetes. En los últimos años han ingresado más de 7000 pacientes anualmente y en peores condiciones que en años anteriores; las causas principales de ingreso son la nefropatía diabética y la nefroangioesclerosis (2).

Los accesos vasculares (AV) clásicos nativos como la fístula arteriovenosa (FAV), radiocefálica de Brescia-Cimino, la braquiocefálica y las transposiciones de venas basílica y cubital siguen siendo las de primera elección (3,4), ya que presentan mayor tasa de permeabilidad y menor índice de complicaciones en comparación con los injertos arteriovenosos (AVG) (5).

El agotamiento del AV, la trombosis de grandes troncos venosos centrales y las disfunciones de los accesos son un problema frecuente y creciente debido a múltiples factores como el uso reiterado y prolongado de catéteres, el trauma parietal de las venas a lo largo de su uso con punciones reiteradas y la hiperplasia de la íntima o crecimiento adventicial en las venas de salida de los AVG (6). En este sentido, los *stents* descubiertos se han utilizado en casos de reestenosis posangioplastia transluminal percutánea (ATP), pero no han mostrado eficacia ante la hiperplasia neointimal (7). Esto llevó a considerar la utilización de *stents* liberadores de fármacos (DES) (8). El objetivo es analizar comportamiento del *stent* autoexpandible liberador de fármacos en la reparación endovascular de los accesos de hemodiálisis. Para esto analizamos 10 casos resueltos con el dispositivo ELUVIA® mediante punción directa de los accesos vasculares.

CASOS CLÍNICOS

Describimos el comportamiento de la ATP con DES en 10 pacientes, 4 hombres y 6 mujeres, en hemodiálisis crónica terminal trisemanal a través de FAV y AVG. Seis de ellos con FAV y 4 con AVG braquial. Los pacientes con FAV se encontraban conformados por 4 con FAV braquiocefálica (BC-FAV) y 2 con FAV

braquiobasílica (BB-FAV) con transposición en un tiempo. Todos los pacientes tenían acceso vascular disfuncional y presentaban diversas manifestaciones como:

- Presión venosa elevada, entre 300-400 mmHg.
- Recirculado (recirculado de sangre y líquidos de diálisis dentro del acceso debido a lesiones estructurales).
- Kt/V menor de 1,4 (índice internacional que mide la efectividad de la diálisis teniendo las variables de tiempo y volumen y una constante).
- Qb inadecuado con caída presión arterial (presión de la bomba de diálisis que se ve alterada frente a estenosis próximas a la anastomosis arterial).

El estudio Doppler mostró un aumento de velocidad y signos de estenosis en el *outflow* (salida) o en el *inflow* (entrada) de los AV. La angiografía digital mostró flujo de salida con estenosis grave en todos los AVG en el sector de anastomosis con la vena (Fig. 1A). En las FAV, 2 pacientes tenían estenosis en el área del cayado cefálico (Fig. 2A), 1 paciente tenía estenosis de su BB-FAV cercana a la vena axilar, 1 paciente tenía estenosis de su BB-FAV próxima a la anastomosis arteriovenosa y 2 pacientes tenían estenosis de su BC-FAV próxima a la zona de anastomosis y en sitios de punción (Fig. 3A). En todos los casos se realizó punción directa sobre las FAV y los AVG con un introductor de 7 Fr a fin de poder realizar control angiográfico continuo durante el despliegue del dispositivo.

En los 10 casos se realizó TPA con DES siguiendo cinco pasos:

1. Punción directa anterógrada o retrógrada de su AV con introductor de 6 Fr, dependiendo del sitio de la lesión.
2. Cruzar la estenosis con cuerda hidrofílica 0,035 y cambiar por 0,018.
3. Predilatación con balón simple.
4. Se implantó DES 7 × 60 ELUVIA® en las FAV y 7 × 80 en los AVG.
5. Posdilatación con insuflación por tres minutos.

En los AVG se realizó el implante de un *stent* de 7 × 80 mm de largo (Fig. 1B), mientras que en los 6 casos de FAV se implantó un *stent* de 7 × 60, realizando dilatación asistida por un balón de un tama-

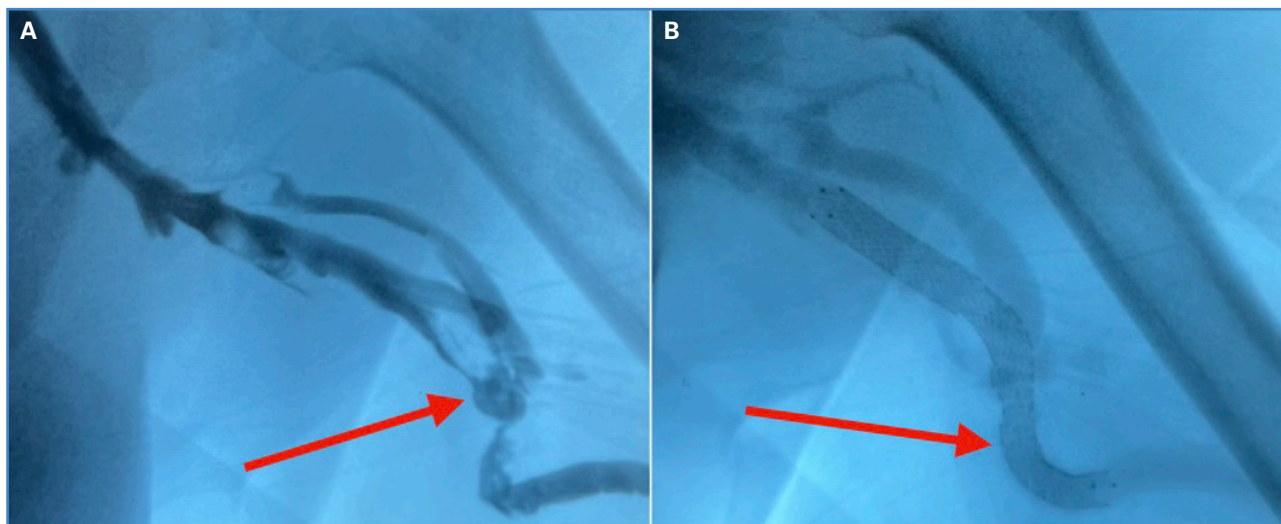


Figura 1. A: Estenosis protésico venoso del AVG. B. Implante de DES de 70 × 80 en la zona de flexión copiando la curva de la anastomosis.

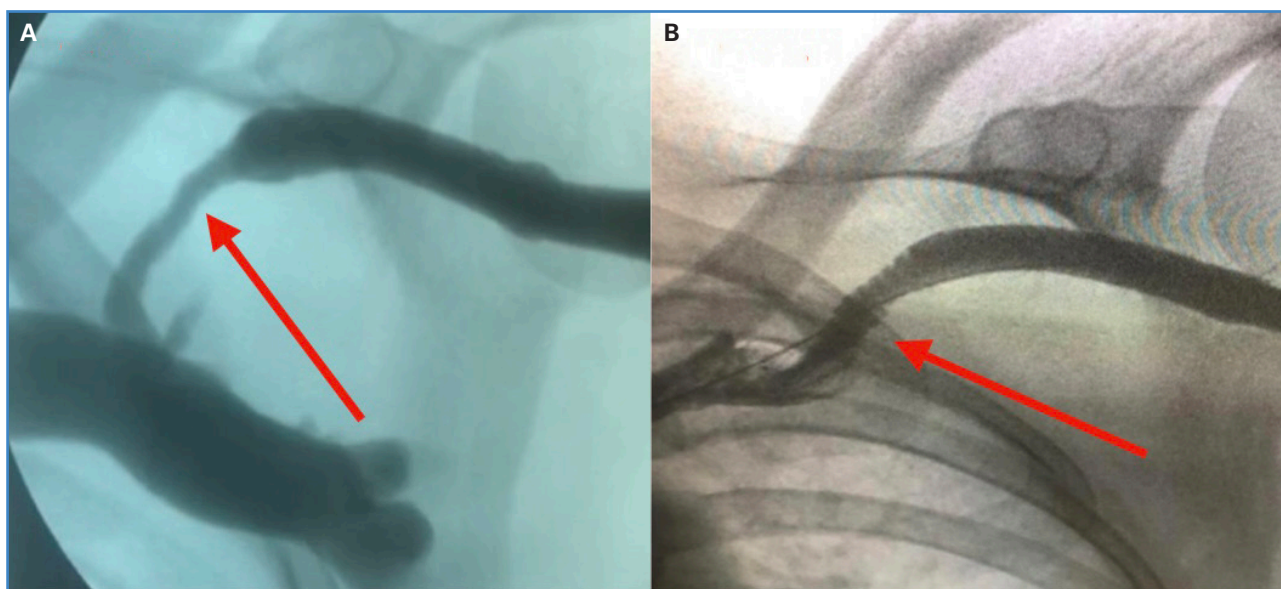


Figura 2. A. Estenosis de cayado cefálico. B. Implante de DES de 70 × 60 en el cayado cefálico.

ño menor que el *stent* para completar la expansión (Figs. 2B y 3B). La decisión de utilizar un *stent* de 7 mm se debió a que el material protésico utilizado en la confección del acceso fue de 6 mm de diámetro, por lo que se contempló el anclado del *stent* por la diferencia de diámetros. En cuanto a los accesos nativos, ninguno superaba los 6 mm de diámetro, por lo que se utilizó el mismo criterio, aunque con longitudes menores, ya que no requerían *overlapping* sobre la prótesis. Los casos de estenosis de salida

de los AVG fueron tratados estratégicamente de modo similar al de la estenosis del cayado cefálico y al de la estenosis de la basilíca cercana a la vena axilar, conformando 7 casos con disfunción debida a problemas en el *outflow* (salida) con PV elevada y recirculado mayor a 30 %.

Todos los pacientes pudieron dializarse sin dificultades después de la reparación endovascular y sin usar catéteres transitorios o intervención quirúrgica convencional. Todos los accesos pudieron

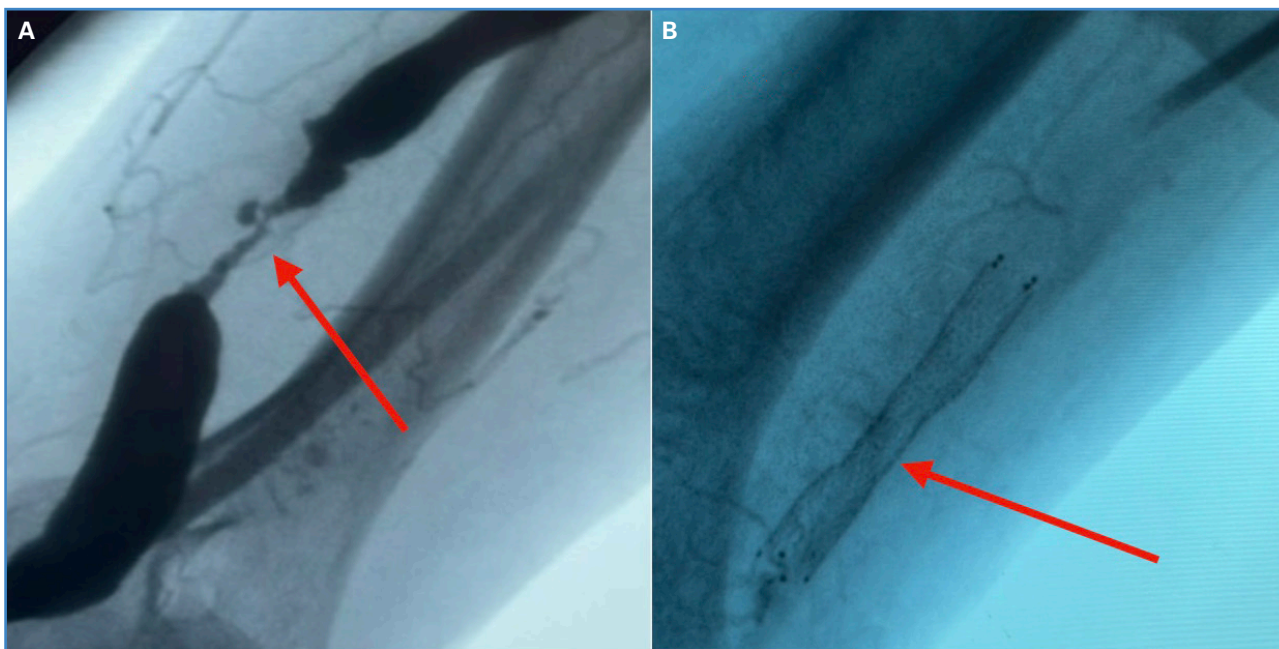


Figura 3. A. Lesión grave oclusiva de vena basilica de punción proximal a la anastomosis. B. Implante de DES de 70 × 60 en la zona de punción para diálisis.

utilizarse inmediatamente después del procedimiento. Todos los pacientes presentaron una dinámica aceptable durante la diálisis. PA: -120-180; VP: 180-200; QB: 400-45 0ml/m; Kt/V: 1,9-2,1, y mantuvieron comportamiento similar durante los 6 meses posteriores al procedimiento, sin presentar complicaciones durante el procedimiento. Una mujer con FAV nativa requirió utilizar la técnica de punción de Buttonhole porque su acceso era corto. Todos los pacientes mantuvieron profilaxis con 100 mg/día de AAS.

DISCUSIÓN

Sostenemos la hipótesis de que la implementación de DES en este tipo de lesiones de AV, combinando con predilatación y posdilatación es una herramienta útil que colabora en el mantenimiento de la permeabilidad de los AV, reduciendo así su pérdida y el consecuente aumento de la morbimortalidad de los pacientes. El uso de DES en accesos para hemodiálisis implantados en zonas de flexión y sometidos en ocasiones a punciones directas por las diálisis podría demostrar ser una

alternativa válida no solo a la hora de rescatar estos AV en pacientes con agotamiento vascular, sino que además podría prolongar su vida útil, impidiendo la colocación de catéteres y reintervenciones quirúrgicas más invasivas. A su vez, el uso de *stents* liberadores de fármacos reduciría la necesidad de antiagregación por vía oral.

BIBLIOGRAFÍA

1. Jager K, Kovesdy C, Langham R, Rosenberg M, Jha V, Zoccali C. A single number for advocacy and communication-worldwide more than 850 million individuals have kidney diseases. *Kidney Int* 2019;96(5):1048-50. DOI: 10.1016/j.kint.2019.07.012
2. Registro Argentino de Diálisis Crónica SAN-INCUCAI 2017. Sociedad Argentina de Nefrología e Instituto Nacional Central Único Coordinador de Ablación e Implante. Buenos Aires, Argentina; 2018.
3. Shechter, SM, Skandari, MR, Zalunardo, N. Cronometraje de la creación de fístulas arteriovenosas en pacientes con ERC: un análisis de decisión. *Soy J Kidney Dis* 2014;63(1):95-103. DOI: 10.1053/j.ajkd.2013.06.021
4. Pautas de práctica clínica de KDOQI y recomendaciones de práctica clínica para las actualizaciones de 2006. Ade-

- cuación de hemodiálisis, adecuación de diálisis peritoneal y acceso vascular. *Am J Kidney Dis* 2006 ;2(48):S1-S3.
5. Barba-Vélez Á, Ocharan-Corcuera J, Foraster A. Manejo de los accesos vasculares para hemodiálisis. *Gaceta Médica de Bilbao* 2011;108(4):108-13. DOI: 10.1016/j.gmb.2011.09.001
 6. Roy-Chaudhury P, Sukhatme VP, Cheung AK. Hemodialysis vascular access dysfunction: a cellular and molecular viewpoint. *J Am Soc Nephrol* 2006;17(4):1112-27. DOI: 10.1681/ASN.2005050615
 7. Yamamoto Y, Nakamura J, Nakayama Y, Hino H, Kobayashi H, Sugiura T. Relationship between the outcomes of stent placement and the properties of arteriovenous graft outflow vein stenotic lesions. *J Vasc Access* 2012;13:426-31. DOI: 10.5301/jva.5000069
 8. Matsuoka Y, Iida O, Suemitsu K, Oka K, Ota N, Zumi M. Use of a fluoropolymer-based paclitaxel-eluting stent for arteriovenous graft outflow vein stenosis in hemodialysis patients. *J Vasc Surg Cases Innov Tech* 2021 Apr 20;7(2):326-31. DOI: 10.1016/j.jvscit.2021.03.007