



Imagen Clínica del Mes

Injerto venoso permeable por colaterales en miembro inferior

Patent venous graft by collaterals in lower limb

Ana Isabel Ponce Cano, María Díaz López, Vanesa Esteban Álvarez

Servicio de Angiología y Cirugía Vascular. Hospital General Universitario de Ciudad Real. Ciudad Real

PREGUNTA

¿Cuál sería el tratamiento en esta situación?

- a) Tratamiento conservador.
- b) Tratamiento endovascular.
- c) Injerto con prótesis desde la arteria femoral común a injerto venoso previo.
- d) Injerto con vena desde la arteria femoral común a injerto venoso previo.

SOLUCIÓN

Respuesta: c).

Se realizó un nuevo injerto con prótesis de politetrafluoroetileno desde la femoral común al injerto venoso previo, ya que no se disponía de vena apta. Aunque es mayor la permeabilidad de la vena, en su ausencia la alternativa es la prótesis (1). Utilizada por encima de la rodilla, la tasa de salvamento de extremidad es similar (2). Además, se instauró tratamiento anticoagulante con heparina de bajo peso molecular.

No se planteó tratamiento endovascular de la femoral superficial al tratarse de una oclusión larga (3) y, además, con posibilidad de compromiso de la femoral profunda y sus colaterales, importantes para la vascularización de la extremidad (4) y del mismo injerto venoso.

Diagnóstico: injerto venoso en miembro inferior permeable por colaterales de la femoral profunda.

Recibido: 04/09/2019 • Aceptado: 19/11/2019

Conflicto de intereses: los autores declaran no tener conflicto de intereses.

Ponce Cano AI, Díaz López M, Esteban Álvarez V. Injerto venoso permeable por colaterales en miembro inferior. *Angiología* 2020;72(Supl.1):16-17.

DOI: 10.20960/angiologia.00090

©Copyright 2020 SEACV y ©Arán Ediciones S.L. Este es un artículo Open Access bajo la licencia CC BY-NC-SA (<http://creativecommons.org/licenses/by-nc-na/4.0/>).

Correspondencia:

Ana Isabel Ponce Cano.
Servicio de Angiología y Cirugía Vascular.
Hospital General Universitario de Ciudad Real.
C/ Obispo Rafael Torija, s/n. 13005 Ciudad Real
e-mail: poncemunoz2010@gmail.com

Paciente varón de 53 años, fumador severo, con dolor de reposo en miembro inferior derecho. Intervenido mediante injerto desde la arteria femoral superficial distal a la peronea con vena safena interna contralateral por no ser apta la ipsilateral. Durante el seguimiento presenta nuevamente clínica en reposo. Se realiza arteriografía (Fig. 1) que muestra obstrucción de femoral superficial, recanalización de la misma proximal a la anastomosis femoral e injerto sin defectos y permeable a través de colaterales de la femoral profunda.

BIBLIOGRAFÍA

1. Klinkert P, Post PN, Breslau PJ, et al. Saphenous vein versus PTFE for above-knee femoro-popliteal bypass. A review of the literature. *Eur J Vasc Endovas Surg* 2004;27:357-62.
2. Veith FJ, Gupta SK, Ascer E, et al. Six-year prospective multicenter randomized comparison of autologous saphenous vein and expanded polytetrafluoroethylene grafts in infrainguinal arterial reconstructions. *J Vasc Surg* 1986;3:104-14.
3. Siracuse JJ, Giles KA, Pomposelli FB, et al. Results for primary bypass versus primary angioplasty/stent for intermittent claudication due to superficial femoral artery occlusive disease. *J Vas Surg* 2012;55(4):1001-7.
4. Morris G, Edwards N, Cooley DA, Crawford ES, De Bakey ME. Surgical importance of profunda femoris artery. *Surgery* 1961;82:32-7.

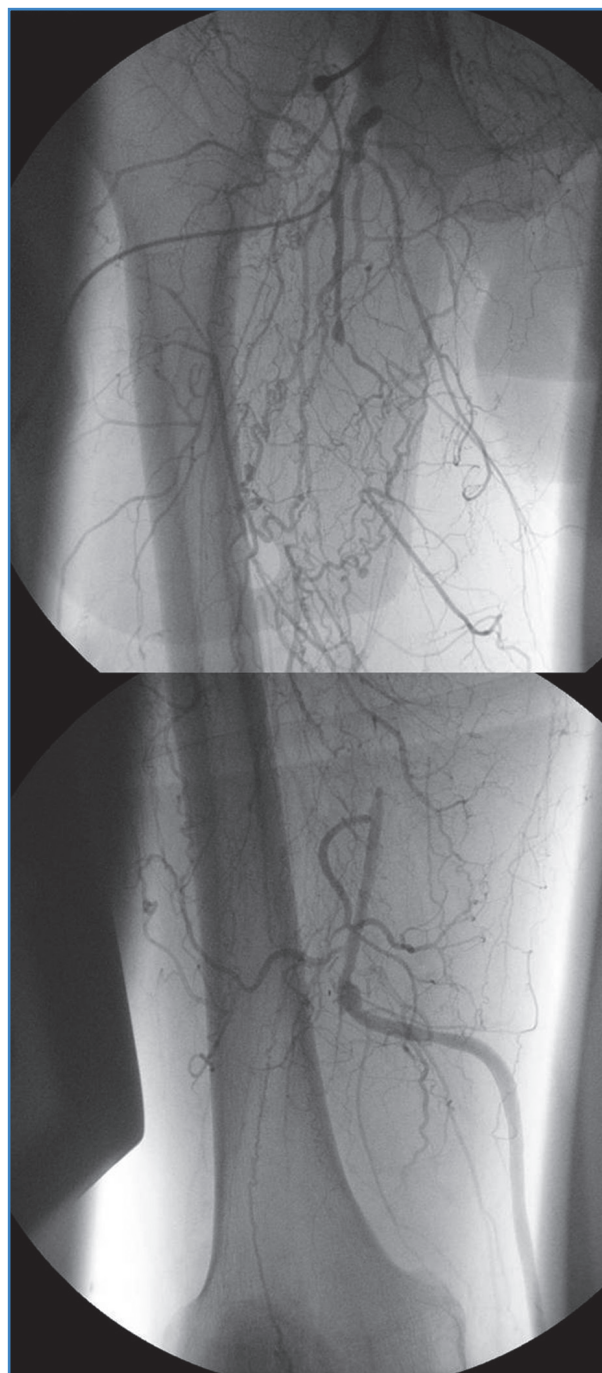


Figura 1. Arteriografía: obstrucción de la arteria femoral superficial con abundante colateralidad a nivel del muslo y permeabilidad del injerto sin defectos.