



**Abordaje quirúrgico alternativo
para el tratamiento de lesiones
vasculares en la región
axilosubclavia**

**Alternative surgical approach for
the treatment of vascular lesions
in the axillosubclavian region**

10.20960/angiologia.00574

03/15/2024

Abordaje quirúrgico alternativo para el tratamiento de lesiones vasculares en la región axilosubclavia

Alternative surgical approach for the treatment of vascular lesions in the axillosubclavian region

Óscar Rubio, Héctor Conrado Jiménez Sánchez, Camilo Espinel, Carlos Eduardo Olarte, Gianmarco Camelo Pardo

Fundación Cardiovascular de Colombia. Santander, Colombia

Correspondencia: Gianmarco Camelo Pardo. Fundación Cardiovascular de Colombia. C/ 155ª, 23-58. Floridablanca. Santander, Colombia

e-mail: gianmarconacional@hotmail.com

Recibido: 20/09/2023

Aceptado: 05/10/2023

Conflicto de interés: los autores declaran no tener conflictos de interés.

Inteligencia artificial: los autores declaran no haber usado inteligencia artificial (IA) ni ninguna herramienta que use IA para la redacción del artículo.

Artificial intelligence: the authors declare not to have used artificial intelligence (AI) or any AI-assisted technologies in the elaboration of the article.

Agradecimientos: agradecemos a todas las personas que formaron parte de este estudio aportando de diferentes maneras en su construcción.

RESUMEN

Introducción: el trauma vascular periférico es una causa importante de mortalidad y morbilidad, representa el 3 % de todos los traumas y el 0,67 % de las lesiones vasculares periféricas. Se describen diferentes

mecanismos que causan traumatismos en la región axilosubclavia, y que es necesario abordar adecuadamente para reducir la morbimortalidad asociada a estas lesiones.

Caso clínico: se describe el caso de un paciente adulto joven sin antecedentes cardiovasculares, que sufre herida con arma cortopunzante en la región supraclavicular con lesión de la arteria subclavia que precisó reconstrucción mediante una técnica quirúrgica híbrida.

Discusión: el trauma vascular de la región axilosubclavia representa un reto quirúrgico para el especialista, debido a su alta carga de morbimortalidad; la implementación de estrategias como el control del sangrado endovascular, sumado a una reconstrucción quirúrgica abierta, ha permitido disminuir el sangrado intraoperatorio y mejorar los resultados quirúrgicos asociados a esta patología.

Palabras clave: Arteria subclavia. Hemorragia. Lesión penetrante. Procedimientos quirúrgicos vasculares.

ABSTRACT

Introduction: vascular trauma is an important cause of mortality and morbidity, representing 3 % of all traumas and 0.67 % of vascular injuries. Different mechanisms causing the trauma are described: penetrating (56 %), closed and iatrogenic, with early detection being vital.

Case report: the case of a young adult patient without cardiovascular history who suffered trauma with a short stabbing weapon in the supraclavicular region requiring subclavian artery reconstruction with autologous graft is described.

Discussion: vascular trauma is a complex pathology with systemic effects associated with blood loss, making it essential to establish strategies for and early approach.

Keywords: Subclavian artery. Hemorrhage. Penetrating injury. Vascular surgical procedures.

INTRODUCCIÓN

Las lesiones vasculares periféricas, y particularmente las lesiones a nivel de los vasos axilosubclavios, representan un desafío quirúrgico para el médico, ya que se encuentran asociadas con altas tasas de sangrado intraoperatorio, pérdida de la extremidad, secuelas funcionales y mortalidad (1,2).

El diagnóstico inicial se basa en una valoración sistémica total, buscando descartar lesiones altamente mortales asociadas; adicionalmente, se requiere evaluar la presencia de signos duros y/o blandos de trauma vascular que permitirán definir la necesidad de estudios de imagen adicionales y/o intervenciones quirúrgicas urgentes de entrada (1-5).

El índice tobillo-brazo posee una sensibilidad del 100 % en la sospecha de lesión vascular (2,3), sin embargo, presenta limitaciones en pacientes con grado de severidad elevado. La eco-Doppler es una alternativa práctica y no invasiva que valora la situación clínica de la extremidad y permite, en la mayoría de los casos, enfocar el diagnóstico; sin embargo, al ser observador dependiente y sumado a las limitaciones propias del ultrasonido, se recomienda la utilización de la angiotomografía como estudio de elección en pacientes seleccionados, ya que permite realizar la evaluación de estructuras vasculares con mayor sensibilidad, así como definir un plan preoperatorio para el paciente (1-3). En la cirugía vascular, un plan quirúrgico adecuado representa en la mayoría de los casos un resultado óptimo posquirúrgico; en la región axilosubclavia, esta premisa es fundamental, razón que ha llevado a la implementación, de ser posible, del control endovascular del sangrado (endoclamp) para reducir complicaciones asociadas a este tipo de lesiones. Presentamos el caso de un paciente joven con trauma arterial de la región axilosubclavia

llevado a tratamiento quirúrgico abierto previo control endovascular del sangrado por técnica híbrida.

CASO CLÍNICO

Se describe el caso de un paciente joven, 25 años, sin antecedentes patológicos. Ingresó por herida con arma cortopunzante a nivel supraclavicular izquierda con intervención extrahospitalaria: toracotomía anterolateral izquierda con neurografía en ápice, ventana pericárdica negativa. Sin embargo, por anemia aguda realizaron angio TC de tórax con evidencia de sección y formación de pseudoaneurisma contenido de arteria subclavia izquierda en 3.ª porción y deciden remitirle a un centro de experiencia.

Al ingreso, el paciente presentaba síndrome anémico estable hemodinámicamente. Se valoran imágenes extrahospitalarias, con los hallazgos descritos. Se considera, por edad y localización de la lesión, la no realización de exclusión endovascular con estent, y se decidió tratamiento quirúrgico abierto híbrido con control endovascular de la arteria subclavia izquierda con balón de angioplastia por vía femoral izquierda (Fig.1) y reconstrucción de la arteria subclavia con panelización de un segmento distal de la vena safena interna (Fig.2). La evolución posquirúrgica fue satisfactoria, con pulso radial positivo, y fue dado de alta hospitalaria 7 días después, con un control sin alteraciones.

DISCUSIÓN

El trauma vascular periférico es una causa conocida de invalidez y muerte y representa el 3 % de todos los traumatismos (1,2). La región axilosubclavia es y será un reto quirúrgico siempre. Las lesiones arteriovenosas a este nivel requieren, si es posible, un diagnóstico de imagen preciso, con el fin de permitir la implementación de tratamientos encaminados a la reducción de sus complicaciones asociadas. Es así como el tratamiento endovascular ha venido ganando terreno en

situaciones particulares (fístulas arteriovenosas, pseudoaneurismas). Sin embargo, el tratamiento quirúrgico abierto es la primera elección, pero para que este logre ser más efectivo se ha combinado con estrategias endovasculares en el mismo tiempo quirúrgico (oclusión endovascular con balón), las cuales permiten un mejor control de sangrado, y facilitan la disección y exposición de las estructuras para favorecer su reparación (4). El caso descrito demuestra una vez más la necesidad del enfoque multidisciplinario del cirujano general y el cirujano vascular, ya que la aplicación de diferentes estrategias, previo a un adecuado planeamiento quirúrgico, garantizan unos mejores resultados en cuanto a reducción de secuelas y mayor sobrevida en este tipo de pacientes.

BIBLIOGRAFÍA

1. López-Narváez L, Salazar-Trujillo A, Cáceres-Sepúlveda JF, Rincón-Guio C, Charry-Cuellar JD. Trauma vascular periférico. Revisión de la literatura. *Cir Gen* 2019;41(3):184-90.
2. Frías Méndez E. Traumatismos vasculares: clasificación, diagnóstico, tratamiento. *Rev Cubana Cir* 2006;45(2). Disponible en: <https://www.redalyc.org/articulo.oa?id=281223687014>
3. Kobayashi L, Coimbra R, Goes AMO Jr, Reva V, Santorelli J, Moore EE, et al. American Association for the Surgery of Trauma-World Society of Emergency Surgery guidelines on diagnosis and management of peripheral vascular injuries. *J Trauma Acute Care Surg* 2020;89(6):1183-96. DOI: 10.1097/TA.0000000000002967
4. Liu JL, Li JY, Jiang P, Jia W, Tian X, Cheng ZY, et al. Literature review of peripheral vascular trauma: Is the era of intervention coming? *Chin J Traumatol* 2020;23(1):5-9. DOI: 10.1016/j.cjtee.2019.11.003
5. Teixeira PGR, DuBose J. Surgical management of vascular trauma. *Surg Clin North Am* 2017;97(5):1133-55. DOI: 10.1016/j.suc.2017.05.001

6. Huber GH, Manna B. Vascular extremity trauma. 2023 Apr 19. In: StatPearls. Treasure Island (FL): StatPearls Publishing; 2023.



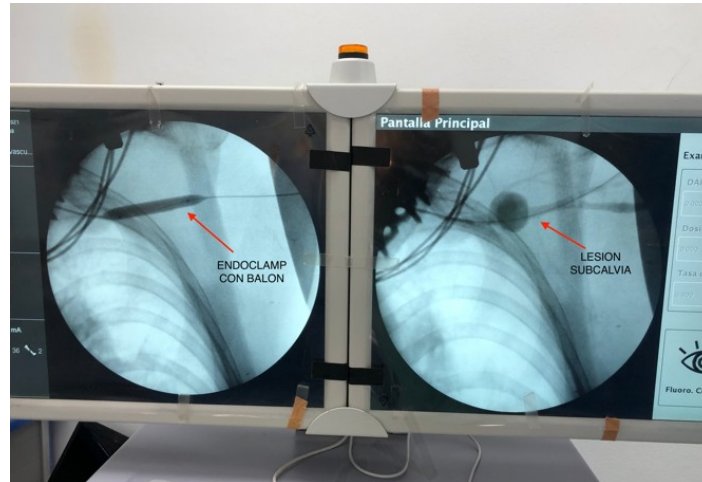


Figura 1. Angiografía guiada por arco en C en salas de cirugía. Evidencia de lesión de arteria subclavia izquierda con control endovascular con balón de angioplastia periférico de 8 mm.

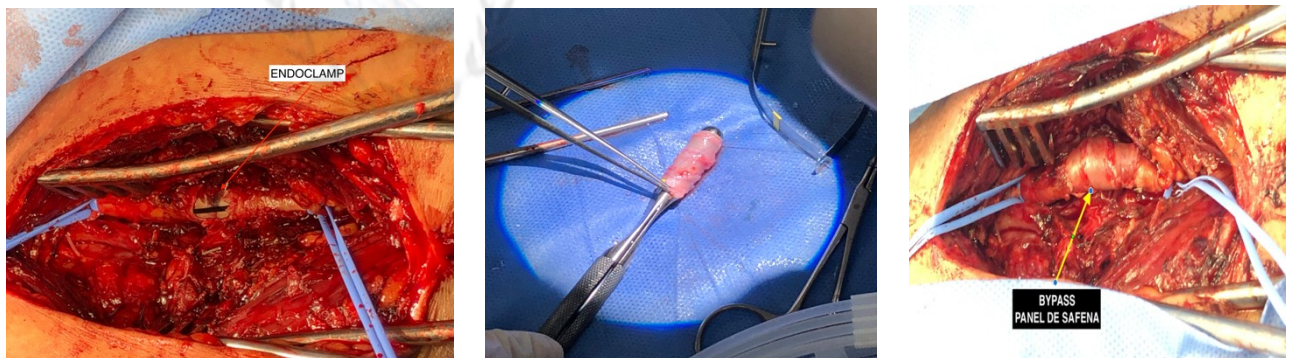

Figura 2. Secuencia de exploración vascular de la arteria axilosubclavia con previo control endovascular y posterior reconstrucción con panel de safena mayor.