



Caso Clínico

Punción ecoguiada de trombina de pseudoaneurisma poplíteo yatrogénico

Ultrasound-guided thrombin injection of iatrogenic popliteal pseudoaneurysm

Laura Pastor Alconchel, Beatriz García Nieto, Noemí Hidalgo Irazo, Jorge Álvarez Gómez, Ana Cristina Fernández-Aguilar Pastor

Servicio de Angiología, Cirugía Vasculay Endovascular. Hospital Universitario Miguel Servet. Zaragoza

Resumen

Introducción: la lesión de la arteria poplíteo en una artroscopia de rodilla tiene una incidencia inferior al 0,01%; el pseudoaneurisma poplíteo es una complicación anecdótica. La punción ecoguiada de trombina ha mostrado grandes resultados en el tratamiento de pseudoaneurismas femorales. Por ello, esta técnica está realizándose en otras localizaciones, como las arterias braquial y radial. Sin embargo, la punción ecoguiada de trombina apenas se ha reportado a nivel de la arteria poplíteo.

Caso clínico: presentamos el caso de una mujer de 66 años con un pseudoaneurisma poplíteo secundario a una artroscopia. Fue exitosamente tratado con punción ecoguiada de trombina, con lo que se consiguió la trombosis del pseudoaneurisma, la disminución de su tamaño y la mejoría de los síntomas sin complicaciones.

Discusión: el tratamiento endovascular y la cirugía abierta son tratamientos alternativos. La cirugía abierta puede ser útil cuando hay complicaciones o se precisa evacuar el hematoma, y la cirugía endovascular es una buena elección en el caso de pacientes de alto riesgo y con esperanza de vida limitada.

Palabras clave:
Arteria poplíteo.
Pseudoaneurisma.
Iatrogenia.

Abstract

Introduction: popliteal artery injury in a knee arthroscopy has an incidence < 0.01 %. A popliteal pseudoaneurysm is a rare complication. Ultrasound-guided thrombin injection (UGTI) has shown great results in treating femoral artery pseudoaneurysms. This is the reason why this technique is being performed in other locations such as brachial or radial arteries. However, UGTI has barely been reported in popliteal artery.

Case report: we report the case of a 66 years-old-woman with a popliteal pseudoaneurysm secondary to a knee arthroscopy. It was successfully treated with UGTI, achieving pseudoaneurysm thrombosis, a decreased size, and an improvement of the symptoms with no complications.

Discussion: endovascular and open surgery are alternative treatments. Open surgery can be helpful when complications occur or hematoma evacuation is required, and endovascular treatment is a good choice in the case of high-risk comorbidities and reduced life expectancy.

Keywords:
Popliteal artery.
Pseudoaneurysm.
Iatrogenic disease.

Recibido: 01/09/2023 • Aceptado: 30/09/2023

Conflicto de interés: los autores declaran no tener conflictos de interés.

Inteligencia artificial: los autores declaran no haber usado inteligencia artificial (IA) ni ninguna herramienta que use IA para la redacción del artículo.

Pastor Alconchel L, García Nieto B, Hidalgo Irazo N, Álvarez Gómez J, Fernández-Aguilar Pastor AC.
Punción ecoguiada de trombina de pseudoaneurisma poplíteo yatrogénico.
Angiología 2024;76(3):178-181

DOI: <http://dx.doi.org/10.20960/angiologia.00569>

Correspondencia:

Laura Pastor Alconchel. Servicio de Angiología,
Cirugía Vasculay Endovascular. Hospital Universitario
Miguel Servet. Paseo de Isabel la Católica, 1-3.
Hospital de Traumatología, 1.ª planta.
50009 Zaragoza
e-mail: laurapalconchel@gmail.com

INTRODUCCIÓN

Un pseudoaneurisma arterial es un hematoma localmente contenido como resultado de la rotura de la pared arterial. El tejido conjuntivo que rodea al hematoma crea una pared similar a una cápsula, que la rotura y evita que se produzca un sangrado activo.

La artroscopia de rodilla es un procedimiento seguro. En más de 300 000 artroscopias de rodilla, la incidencia de lesión de la arteria poplítea fue menor al 0,01 % (1).

CASO CLÍNICO

Mujer de 66 años con antecedentes de hipertensión arterial, obesidad, diabetes *mellitus* de tipo II y fibromialgia. Hacía 2 semanas se le había practicado una sinovectomía con desbridamiento y sutura meniscal por inestabilidad del menisco interno izquierdo, en tratamiento con enoxaparina profiláctica desde entonces.

Acude a urgencias por edema, dolor y dificultad para la deambulación en la extremidad intervenida. Había acudido a urgencias 7 días antes por la misma clínica y fue diagnosticada de un quiste de Baker mediante ecografía. Vuelve a consultar por ausencia de mejoría.

En la exploración, presentaba edema y hematoma desde la mitad del muslo hasta la raíz de los dedos y una masa pulsátil dolorosa en el hueso poplíteo; presentaba pulsos a todos los niveles con buena perfusión distal y conservaba la motilidad y sensibilidad.

Se solicitó una ecografía-Doppler, en la que se observó una dilatación sacular adyacente a la arteria poplítea, de unos 50 × 30 mm, con flujo en su interior con el signo de ying-yang, que sugería un pseudoaneurisma. Se realiza una angiografía por tomografía computarizada (ATC) que confirma el pseudoaneurisma poplíteo de 40 mm de diámetro máximo y se localiza la rotura arterial a nivel de la segunda porción de la arteria poplítea (Fig. 1).

Debido a su obesidad, el extenso hematoma a nivel de la fosa poplítea, la localización del pseudoaneurisma y, además, la presencia de un cuello corto y estrecho, se decide realizar una punción ecoguiada de trombina.

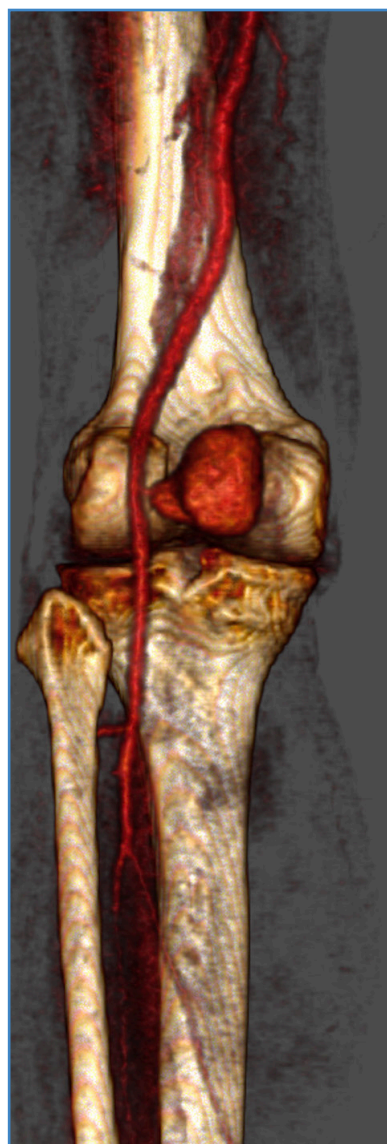

Figura 1. Angiografía por tomografía computarizada donde se aprecia voluminoso pseudoaneurisma poplíteo con un cuello pequeño y estrecho localizado en la 2.ª porción de la arteria poplítea.

Bajo anestesia local y en posición en prono, se realiza la punción con una aguja de Seldinger. Cuando la punta de la aguja se visualizaba a nivel del saco del pseudoaneurisma y al obtener reflujos pulsátiles, se inyectaron 4 cm³ de trombina (Flo Seal®, Baxter) lentamente. Simultáneamente, comprimimos el cuello del pseudoaneurisma de forma ecoguiada para minimizar el riesgo de embolización de la trombina y controlamos la permeabilidad de la arteria con la función Doppler-color.

Una vez comprobada la trombosis del pseudoaneurisma (Fig. 2), se dejó a la paciente en reposo absoluto y con compresión local.

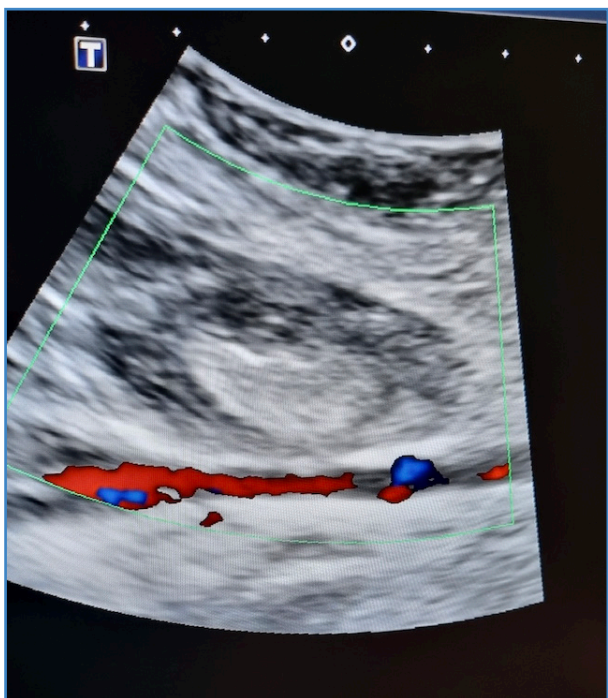


Figura 2. Ecografía en la que se aprecia pseudoaneurisma poplítea trombosado y permeabilidad de la arteria poplítea.

El ultrasonido Doppler de control realizado a las 24 horas confirmó la trombosis del pseudoaneurisma con una disminución de 10 mm en su tamaño. La paciente fue dada de alta con disminución del dolor a nivel de la fosa poplítea y una adecuada perfusión distal, sin complicaciones en la zona de punción.

DISCUSIÓN

Las lesiones vasculares en la cirugía ortopédica se deben a un traumatismo directo de la arteria durante la intervención o a la tracción o fractura de la placa de ateroma durante la isquemia (2).

El pseudoaneurisma poplítea debe sospecharse ante una masa pulsátil y dolorosa en la fosa poplítea. Los síntomas y signos más típicos (3) son dolor, edematización, equimosis, alteraciones sensitivas o motoras y disminución o ausencia de pulsos periféricos, pudiendo llegar a presentar incapacidad de la marcha debido a un déficit neurológico (2).

Su expansión progresiva puede conllevar complicaciones (3) como la necrosis cutánea, embolis-

mo distal, isquemia aguda o su rotura, que podría provocar la amputación del miembro afectado.

Ante la sospecha inicial, debe realizarse una ecografía-Doppler o una ATC para su confirmación.

Los pacientes con pseudoaneurismas pequeños (< 2 cm) pueden ser sometidos a un manejo expectante por la posibilidad de trombosis espontánea (4).

La compresión ecoguiada surgió como un tratamiento no invasivo hace décadas. Consiste en aumentar la presión directa sobre el cuello del pseudoaneurisma bajo vigilancia con ultrasonido hasta que cesa el flujo dentro del saco, favoreciendo su trombosis. En 2016, una revisión sistemática estipuló la tasa de éxito de esta técnica en un 69 % (5), que es variable en función del tamaño del pseudoaneurisma. Esta técnica puede ser muy molesta para el paciente e incluso conllevar la rotura del pseudoaneurisma.

Por ello, paulatinamente se ha sustituido por la punción ecoguiada de trombina, que ha demostrado tasas de trombosis del saco del 91-100 % en localizaciones como la arteria femoral o humeral (3,6). Las complicaciones rondan el 1,3 %; los eventos embólicos constituyen solamente un 0,5 % (7).

La cirugía abierta facilita la evacuación del hematoma y la reparación directa de la arteria lesionada (sutura directa, plastia con parche o interposición de un injerto venoso). Si bien es verdad que ha mostrado un mayor éxito técnico (8), lo hace a expensas de aumentar el número de complicaciones (dehiscencia de herida quirúrgica, infección o lesión nerviosa) (8) y del riesgo de reintervención (9), aumento de la estancia hospitalaria y del tiempo del procedimiento (9). Por ello, actualmente se recomienda esta técnica solo en caso del fallo de la punción ecoguiada o en presencia complicaciones agudas como síndrome compartimental, isquemia aguda o inestabilidad hemodinámica (8,9).

Por último, la exclusión endovascular se considera una opción de tratamiento adecuada, pero sus riesgos dependen de la localización del pseudoaneurisma. Aunque la permeabilidad del *stent* poplítea parece ser aceptable incluso sometido a la flexión repetida y extrema de la rodilla, los resultados a largo plazo son escasos (10). Por ello, debería reservarse para pacientes mayores con comorbilidades de alto riesgo y esperanza de vida limitada (10).

Este es el segundo caso reportado de punción ecoguiada con trombina de un pseudoaneurisma poplíteo. Mostramos que esta técnica es rápida, segura y efectiva para el cierre de este tipo de pseudoaneurismas, evitando el daño neurológico y la infección de la herida quirúrgica que favorecería la cirugía abierta y la trombosis del *stent* en el tratamiento endovascular. En nuestro caso, evitamos la cirugía abierta debido al alto riesgo de complicaciones asociadas con la obesidad y el gran volumen del hematoma en esta paciente. La opción endovascular se descartó debido a que estaba implicada la segunda porción de la arteria poplíteo en una mujer activa.

BIBLIOGRAFÍA

1. Small NC. Complications in arthroscopy: The knee and other joints. Committee on Complications of the Arthroscopy Association of North America. *Arthroscopy* 1986;2:253-8. DOI: 10.1016/S0749-8063(86)80080-9
2. Boutchichi A, Ciornohac J, Daubresse F. Pseudoaneurysm after total knee arthroplasty: a rare complication with different possible clinical presentations. *Acta Orthop Belg* 2013;79:16-9.
3. Webber GW, Jang J, Gustavson S, Olin JW. Contemporary management of postcatheterization pseudoaneurysms. *Circulation* 2007;115(20):2666-74. DOI: 10.1161/CIRCULATIONAHA.106.681973
4. Ahmad F, Turner SA, Torrie P, Gibson M. Iatrogenic femoral artery pseudoaneurysms: a review of current methods of diagnosis and treatment. *Clin radiol* 2008;63:1310-6. DOI: 10.1016/j.crad.2008.07.001
5. Eisenberg L, Paulson EK, Kliwer MA, Hudson MP, DeLong DM, Carroll BA. Sonographically guided compression repair of pseudoaneurysms: further experience from a single institution. *AJR Am J Roentgenol* 1999;173(6):1567-73. DOI: 10.2214/ajr.173.6.10584803
6. Altojry A, Alghofli H, Al-Salman M, et al. Ultrasound-guided thrombin injections for arterial pseudoaneurysms: a 14-year study conducted at King Khalid University Hospital Vascular Lab. *Minerva Cardioangiol* 2020;68(3):271-6. DOI: 10.23736/S0026-4725.20.05112-9
7. Liu Y-M, Hua Y, Liu Q, et al. Efficacy comparison of different treatment methods for femoral pseudoaneurysms under ultrasonographic guidance. *Chin J Cerebrovasc Dis* 2006;10:433-6.
8. Wu H, Zhang L, Zhang C, Xie B, Lou C, Liu Y, Bai H. Non-surgical treatment versus surgery for iatrogenic femoral artery pseudoaneurysms: Systematic review and meta-analysis. *Front Surg*. 2022;9:905701. DOI: 10.3389/fsurg.2022.905701
9. Saydam O, Serefli D, Engin AY, Atay M. Ultrasound-guided thrombin injection for treatment of iatrogenic femoral artery pseudoaneurysms compared with open surgery: first experiences from a single institution. *Ann Surg Treat Res* 2020;98(5):270-6. DOI: 10.4174/ast.2020.98.5.270
10. Guzzardi G, Natrella M, Del Sette B, et al. Endovascular repair of popliteal artery aneurysms: an Italian multicenter study. *Radiol Med* 2019;124(1):79-85. DOI: 10.1007/s11547-018-0941-0