



## Nota Técnica

### Tratamiento endovascular de aneurisma subclavio derecho en arco aórtico bovino

#### *Endovascular treatment of right subclavian aneurysm in bovine aortic arch*

Javier Hernán Rodríguez Asensio, Gastón Spósito, Lorena Rocío Maciel, María Rosario Rey

*Red de Cirugía Vascul Periférica. Clínica Privada Alcorta. Moreno, Argentina*

### Resumen

Aneurisma subclavio derecho superior a 50 mm de diámetro en un paciente con arco aórtico bo-vino. Como método complementario al angio TAC se realizó una angiografía digital selectiva que confirmó el diagnóstico y complementó las mediciones necesarias. Se realizó tratamiento endo-vascular exitoso mediante punciones de ambas arterias femorales comunes y de la arteria humeral izquierda, con introductores de 7 Fr, con lo que se logró el control angiográfico total del tronco común. La progresión del cuello aneurismático solo fue posible a través del abordaje humeral. Se resolvió de modo satisfactorio mediante el implante de dos *stents graft* VBX de 7 × 39 y 6 × 29. Control agiográfico sin signos de *endoleak*. Se realizó control en UCI a las 24 horas, cuando se trasladó al paciente a la sala general con alta de internación y control por consultas externos. Hasta el momento permanece libre de síntomas.

#### Palabras clave:

Arco bovino.  
Aneurisma.  
Endovascular.  
Subclavio.

### Abstract

Right subclavian aneurysm greater than 50mm in diameter in a patient with a bovine aortic arch. A selective digital angiography was performed as a complementary method to the CT angi-ography, confirming the diagnosis and complementing the necessary measurements. Successful endovascular treatment was performed by puncture of both common femoral arteries and left brachial artery, with 7 fr introducers achieving total angiographic control of the common trunk, making it possible to progress the aneurysmal neck only through the humeral approach. It was resolved satisfactorily by implanting two 7 × 39 and 6 × 29VBX stent grafts. Angiographic control without signs of endoleak. Monitoring was carried out in the ICU 24 hours a day, transfer to the general ward 24 hours a day, with hospital discharge and control by outpatient clinics. Currently symptom free.

#### Keywords:

Bovine bow.  
Aneurysm.  
Endovascular.  
Subclavian.

Recibido: 08/06/2023 • Aceptado: 24/07/2023

*Conflicto de interés: los autores declaran no tener conflicto de interés.*

Rodríguez Asensio JH, Spósito G, Maciel LR, Rey MR. Tratamiento endovascular de aneurisma subclavio derecho en arco aórtico bovino. *Angiología* 2023;75(5):341-343

DOI: <http://dx.doi.org/10.20960/angiologia.00535>

#### Correspondencia:

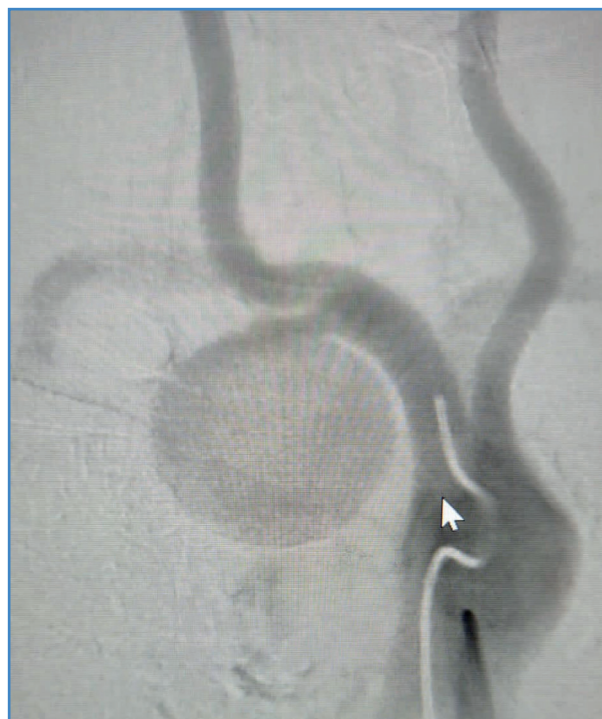Javier Hernán Rodríguez Asensio. Clínica Privada Alcorta. Aristóbulo del Valle, 2629. B1744HND Moreno. Provincia de Buenos Aires, Argentina  
e-mail: [javierhrodriguez@gmail.com](mailto:javierhrodriguez@gmail.com)

## INTRODUCCIÓN

Algunos autores refieren que la etiología ateroesclerótica de los aneurismas de subclavia solo llega al 15 % de los casos. Su causa más frecuente es el síndrome del opérculo torácico, que puede alcanzar hasta el 74 % de los casos (1). Existe además una incidencia reportada entre varios autores que oscila entre el 0,01 y el 3,5 % (2,3). A esta dificultad en el diagnóstico temprano se le suma la variabilidad anatómica del arco aórtico (4,5). Dentro de esta localización específica es más frecuente en la primera porción (39 %), seguida por la segunda y la tercera (6). De acuerdo a esto, dependiendo de su localización, puede suponerse la causa, asumiendo que los aneurismas subclavios intratorácicos pueden deberse a arterioesclerosis, enfermedad sifilítica o degenerativa. En el 50 % de los casos pueden asociarse con aneurismas tanto aórticos como periféricos, mientras que el resto puede deberse a efectos compresivos o posestenóticos (1,4,6,7).

## DESCRIPCIÓN

Se presenta el caso de un paciente varón de 47 años que consulta en el servicio de guardia por dolor torácico inespecífico y tos de 1 semana de evolución. El médico clínico de guardia le solicita una radiografía de tórax simple en la que se observa aumento de la trama pulmonar en el ápice derecho, por lo que decide solicitar una tomografía sin contraste de tórax, en la que se constata tumoración de 40 × 30 mm en la proximidad a la bifurcación de la arteria carótida primitiva, por lo que se deriva al servicio de cirugía vascular con orden de angiotomografía. Se realiza y se observa aneurisma subclavio de gran tamaño (más de 46 mm). En arteriografía digital, realizada posteriormente, se observa un escaso cuello proximal de 5 mm de longitud, con un diámetro proximal de 5 mm, asociado a una variante anatómica de arco aórtico bovino (Fig. 1). Esta asociación determinó una hostilidad inusual para realizar las maniobras técnicas de navegabilidad en el cuello del aneurisma, ya que debía maniobrase dentro del tronco común a la subclavia y a ambas carótidas. Después de obtener imágenes

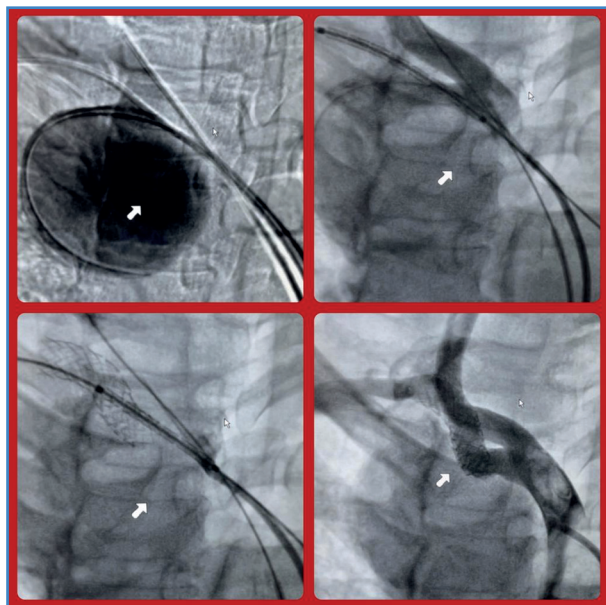


**Figura 1.** Aneurisma subclavio derecho en arco aórtico bovino con cuello proximal hostil por presentar longitud y diámetro de 5 × 5 mm.

en múltiples incidencias se concluyó que la salida de la carótida derecha junto a la subclavia homolateral era algo distal respecto de la salida de la carótida izquierda, lo que otorgaba una leve ventaja de seguridad respecto al aterrizaje y al implante del *stent* en la proximidad ostial. Después de un minucioso análisis basado en la multiplicidad de imágenes recabadas, se decidió optar por la vía endovascular para su resolución. Para ello se prepararon de modo aséptico ambas regiones inguinales y la región braquial derecha.

Se comenzó por realizar punciones retrogradas de ambas arterias femorales comunes con introductores de 7 Fr. Por la arteria femoral izquierda se introdujo una cuerda hidrofílica de 0,035" × 260 cm y un catéter JR hasta el cayado aórtico, intercambiando con catéter Simmons 1, comenzando de este modo la navegación en el tronco arterial común para así lograr canular de modo selectivo la arteria carótida común derecha. Se intercambia por un *pig tail* marcado para realizar mediciones más precisas durante el procedimiento. Esta maniobra permitió tener el control de la potencial invasión que podría haber sufrido la carótida derecha con un implante quizás inadecuado. Se realizó angio-

grama de varias incidencias, en el que se constató aneurisma subclavio de gran tamaño y cuello casi nulo en el arco aórtico bovino. Pudo observarse el origen de la carótida izquierda del mismo tronco común, pero mucho más bajo, lo que aportaba cierta seguridad. Por la arteria femoral derecha se introdujo una cuerda hidrofílica de 0,035" x 260 cm sobre catéter de mamaria para poder maniobrar mediante rotaciones y navegar en el cuello del aneurisma. La maniobra no fue satisfactoria, ya que, a pesar de llegar al saco, la cuerda no lograba progresar a la luz distal de la subclavia. Se decidió intentar una punción retrógrada de la arteria humeral derecha colocando un introductor de 7 Fr y progresando una cuerda hidrofílica de 0,035" x 260 cm sobre catéter Simmons 2 por introductor de 7 Fr, con lo que pudo atravesarse la zona de conflicto del cuello aneurismático. Se intercambió por cuerda extrasoporte sobre el mismo catéter. Se decidió realizar implante de *stent* de 7 Fr x 39 mm VBX-GORE. Se realizó un nuevo control angiográfico en el que se evidenció un pequeño *endoleak* 1A que se trató con implante de un segundo *stent* de 6 x 29 mm VBX-GORE, que se dilata a 7 mm obteniendo un *overlapping* adecuado



**Figura 2.** Reparación endovascular observando el entrecruzamiento de las cuerdas por abordaje combinado braquial y bifemoral. Cobertura y sellamiento completo sin signos de *endoleak* con dos VBX de 7 x 39 y 6 x 29.

(Fig. 2). El control angiográfico posterior fue sin *endoleak*, por lo que se retiraron las cuerdas y los catéteres. En este paso se realizó el angiograma final de control, ya que la aparente fibrosis hallada en la zona de conflicto para navegar con cuerdas y la falta de recificación vascular que ocurrió al extraer las cuerdas permitieron que se observara una reconformación espacial de la estructura vascular, lo que requirió de dicho control para certificar la ausencia de fugas. El mencionado control no mostró signos de fuga, a la vez que se constató cómo los *stents* mencionados copiaron exactamente la anatomía vascular.

El paciente fue controlado en la UCI durante 24 horas y fue dado de alta a las 48 horas, con antiagregación con esquema de monodroga de clopidogrel 75 mg/día. Actualmente se encuentra en seguimiento clínico y por control de eco Doppler, sin sintomatología alguna y pendiente de una angiografía de control, que se programa a los 90 días del procedimiento.

## BIBLIOGRAFÍA

1. Moore WS. Aneurysms of the peripheral arteries. En: Moore WS, editors Vascular and endovascular surgery. A comprehensive review. Philadelphia: Elsevier Saunders; 2006. p. 708-19.
2. García F, Sevilla S, Martínez J. Hemoptisis recurrente debido a un aneurisma de la arteria subclavia izquierda. Angiología 2010;62:83-5.
3. Brown H, Aruny J, Elefteriades J, Sumió BE. Subclavian Aneurysm presenting with massive hemoptysis: A case report and review of the literature. Int J Aniol 2013;22:69-74.
4. Vurevi G, Marinkovi S, Puskas L, et al. Anatomy and radiology of the variations of aortic arch branches in 1.266 patients. Folia Morphol 2013;72:113-22.
5. González M, Pardal J, Martín A. Arteria subclavia derecha aberrante y disfagia lusoria. Acta Otorrinolaringol Esp 2013;64:244-5.
6. Vierhout BP, Zeebregts CJ, van der Dungen JJAM, et al. Changing profiles of diagnostic and treatment opinions in subclavian artery aneurysms. Eur J Vasc Endovasc Surg 2010;40:27-34.
7. Insunza O, Burdiles A. Arteria subclavia aberrante. Int J Mor-Phol 2010;28:1215-9.