



## Revisión

### Estrategias para el abordaje en la enfermedad estenooclusiva de la arteria femoral común. El rol de la evidencia científica

#### *Strategies for the management of steno-occlusive common femoral artery disease. The role of scientific evidence*

Belén Nigro<sup>1</sup>, Javier Eduardo Ferrari-Ayarragaray<sup>2</sup>

<sup>1</sup>Servicio de Trasplante Renal. Sanatorio de La Trinidad Mitre. Capital Federal, Argentina. <sup>2</sup>Servicios de Cirugía Cardiovascular y de Trasplante Renal. Sanatorio de La Trinidad Mitre. Capital Federal, Argentina

### Resumen

La lesión estenótica u oclusiva confinada a la arteria femoral común (AFC) es bastante infrecuente. Tradicionalmente, el tratamiento de referencia para esta entidad ha sido la endarterectomía femoral común (EFC).

Este artículo tiene como objetivo realizar una revisión general de todas las estrategias terapéuticas actuales (cirugía abierta y abordajes endovasculares e híbridos) para el tratamiento de la lesión estenótica u oclusiva aislada de la AFC.

Se realizó una búsqueda bibliográfica electrónica utilizando PubMed y Google. Se analizaron las ventajas y las desventajas de cada técnica de revascularización y se informó de los resultados. La EFC demostró un alto éxito técnico y excelentes tasas de permeabilidad. Sin embargo, se asoció con una morbilidad local significativa, mayor duración de la estancia hospitalaria y mayores costos médicos en comparación con las terapias endovasculares. Los enfoques terapéuticos mínimamente invasivos mostraron resultados aceptables con complicaciones locales menores, pero tasas de permeabilidad más bajas en comparación con la cirugía abierta.

Esta revisión sugiere la necesidad de más estudios comparativos aleatorios para evaluar el verdadero balance beneficio-riesgo de la EFC tradicional frente a las nuevas terapias mínimamente invasivas para tratar lesiones aisladas de la AFC.

#### Palabras clave:

Arteria femoral común.  
Endarterectomía.  
Tratamiento endovascular.

Recibido: 20/05/2023 • Aceptado: 15/06/2023

*Conflicto de interés: los autores declaran no tener conflicto de interés.*

Nigro B, Ferrari-Ayarragaray JE. Estrategias para el abordaje en la enfermedad estenooclusiva de la arteria femoral común. El rol de la evidencia científica. *Angiología* 2023;75(5):298-308

DOI: <http://dx.doi.org/10.20960/angiologia.00531>

#### Correspondencia:

Belén Nigro. Servicio de Trasplante Renal. Sanatorio de La Trinidad Mitre. C/ Bartolomé Mitre, 2553. C1039 Capital Federal, Argentina  
e-mail: belennigro8@hotmail.com

## Abstract

Isolated atherosclerotic stenosis or occlusion of the common femoral artery (CFA) is rather uncommon. Traditionally, the standard of care of this entity has been the common femoral artery endarterectomy (CFE).

This manuscript provides a general review of all the current therapeutical strategies (open surgery, endovascular and hybrid approaches) used to treat isolated CFA stenoses or occlusions.

An electronic bibliographic search was performed on the Pubmed and Google databases. Advantages and disadvantages of each revascularization technique were analyzed and the outcomes reported. Common femoral endarterectomy (CFE) showed high technical success and excellent patency rates. However, it was associated with significantly local morbidities, longer lengths of stay and higher medical costs compared with endovascular therapies. Minimally invasive therapeutical approaches showed acceptable outcomes with minor local complications but lower patency rates compared to open surgery.

Further randomized comparative studies are needed to assess the true benefit-risk ratio of traditional CFE vs new minimally invasive therapies for CFA disease.

### Keywords:

Common femoral artery. Endarterectomy. Endovascular treatment.

## INTRODUCCIÓN

Aunque la endarterectomía a cielo abierto se considera el tratamiento de referencia para las lesiones estenoclusivas aisladas de la arteria femoral común (AFC), el nivel de evidencia reflejado en las guías prácticas es débil debido a la poca cantidad de estudios aleatorizados controlados. Por otra parte, numerosas publicaciones indican que los tratamientos endovasculares percutáneos tendrían el potencial para reemplazar a la cirugía, especialmente en determinadas situaciones anatómicas y características lesionales de la AFC (1-4).

La técnica quirúrgica convencional ha demostrado tener una baja mortalidad y una alta tasa de éxito técnico. Se han reportado tasas de permeabilidad primaria entre un 85 y un 95 % al año (5). Sin embargo, varios autores han descrito una importante incidencia de morbilidad local (infecciones, hematomas, linfoceles, etc.), que oscilan entre el 8 y el 24 % de los casos, por lo que, en la actualidad, la disponibilidad de terapias endovasculares e híbridas podría cambiar aquel paradigma terapéutico establecido desde hace largo tiempo (6-8).

El objetivo de este artículo es realizar una revisión de la literatura contemporánea sobre las terapias quirúrgicas y endovasculares y sus resultados en el manejo de la enfermedad estenoclusiva aislada de la AFC. Se realizó una búsqueda bibliográfica electrónica, en español e inglés, utilizando PubMed y Google. Las palabras claves utilizadas fueron "arteria femoral común", "endarterectomía femoral" y "tratamiento endovascular". Se incluyeron revisiones, serie de casos clínicos y estudios observacionales, retrospectivos y controlados aleatorizados publicados hasta el año 2023.

## RECOMENDACIONES ACTUALES DE LAS GUÍAS DE PRÁCTICA CLÍNICA

La estenosis u oclusión única de la AFC es bastante infrecuente. En la literatura no se han publicado muchos estudios dedicados exclusivamente a esta entidad y la mayoría de ellos han consistido en series de casos de tipo observacional, estudios retrospectivos o registros de instituciones únicas con cohortes de baja calidad y seguimiento muy limitado. Asimismo, hasta el día de hoy no hay muchos ensayos controlados aleatorios publicados que comparen los resultados a corto y largo plazo de la revascularización quirúrgica frente a la endovascular en la enfermedad de la AFC. Por lo tanto, aunque la endarterectomía quirúrgica se considera el tratamiento terapéutico de referencia, el nivel de evidencia en el que se basan las guías para esta recomendación es aún débil (nivel 4; grado C) (5,9,10). Las guías actuales de la enfermedad arterial periférica (EAP) de la Sociedad Europea de Cardiología (ESC) no se refieren exclusivamente al tratamiento de la lesión única de la AFC y recomiendan un abordaje híbrido que combine colocación de *stent* y endarterectomía o *bypass* para el tratamiento inicial en caso de enfermedad iliofemoral o femoral asociada (femoral superficial/poplíteo) (nivel IIa; grado C) (11). A diferencia de las guías europeas, la American Heart Association/American College of Cardiology (AHA/ACC) define su posición a favor de la revascularización quirúrgica de la lesión que involucre a la AFC, considerando aquellos factores asociados con fallo técnico o poca durabilidad posterior al tratamiento endovascular (12). Recientemente, las guías

publicadas por la Sociedad Cardiovascular Canadiense para el tratamiento de la EAP indican una fuerte recomendación en contra de la realización de una terapia endovascular en la AFC (13).

## CONSIDERACIONES ANATÓMICAS

La AFC es, ciertamente, un vaso difícil de tratar. Su ubicación anatómica a nivel de un segmento móvil, cruzando una articulación y cerca de una región de bifurcación, tiene sus dificultades y sus desventajas. Estos factores influyen, indudablemente, en la eficacia y en los resultados terapéuticos a largo plazo, particularmente durante los procedimientos percutáneos. Se han reportado casos de reestenosis, de fractura del *stent* o de posible pérdida de sitios de acceso vascular para intervenciones endovasculares posteriores (14-16).

Por otra parte, las lesiones ateroscleróticas en estas áreas anatómicas suelen ser extensas, excéntricas y muy calcificadas. Además, se ha demostrado un mayor grosor en la relación íntima-media en estas zonas de bifurcación, especialmente en pacientes fumadores, hombres y adultos mayores (16,18-20). Teniendo en cuenta esta particularidad anatómica, tanto el riesgo de embolización de placas como la oclusión de vasos eferentes, especialmente de la arteria femoral profunda (AFP), puede ser factible (16). Nunca debe subestimarse la relevancia de mantener la permeabilidad de la AFP, especialmente en el tratamiento de la isquemia crítica de las extremidades. Varios estudios han demostrado que la perfusión eficaz de la AFP es esencial para la preservación de la articulación de la rodilla, logrando un alto grado de rehabilitación funcional posterior (21). En estos casos particulares, la revascularización percutánea debería realizarse con extremo cuidado para preservar la permeabilidad femoral profunda y, en los casos a cielo abierto, evitar su oclusión.

La endarterectomía femoral profunda aislada también ha demostrado ser una efectiva y duradera estrategia terapéutica de revascularización, especialmente en pacientes de alto riesgo con reconstrucciones vasculares previas y enfermedad poplítea y superficial extensa, ya que se ha obtenido una mejoría clínica notoria y en muchos se ha conseguido salvar el miembro inferior afectado (21-25).

## OPCIONES ACTUALES DE TRATAMIENTO. RESULTADOS

### Endarterectomía femoral

La cirugía convencional ha sido el tratamiento estándar para la enfermedad estenooclusiva de la AFC durante más de 50 años. Debido a que dicha arteria es de fácil acceso quirúrgico, la mayoría de los cirujanos deciden tratar la enfermedad con una endarterectomía, con o sin parche. Se considera un procedimiento técnicamente sencillo y de corta duración (9,26).

No hay duda de que este abordaje quirúrgico es bastante efectivo para aliviar la sintomatología del paciente claudicante (Rutherford 2 y 3), así como el dolor en reposo o la ulceración isquémica (Rutherford 4, 5 y 6), con altas tasas de supervivencia de la extremidad y permeabilidad a largo plazo (27-33). Según la literatura, la tasa de permeabilidad primaria oscila entre el 82 y el 93 % y el 74 y el 94 % a 1 y 5 años, respectivamente, con una aceptable durabilidad a largo plazo (9,29,30). Probablemente, las razones de tan excelentes resultados podrían estar relacionadas con el mayor diámetro del vaso, la corta longitud y el flujo de alta velocidad (29).

Sin embargo, la mortalidad y la morbilidad no son insignificantes y deberían considerarse. Aunque la aparición de complicaciones cardiovasculares, renales o pulmonares es relativamente baja, estos eventos ocurren con tasas de mortalidad posoperatoria del 0-4 %, aproximadamente (29,30,34-37). Kechagias y cols. informaron de una mortalidad perioperatoria de casi un 2 %, mientras que Nguyen y cols. notificaron una mortalidad perioperatoria del 3,4 % y hasta de un 15 % de morbi- y mortalidad posoperatoria combinada (26,33).

La presencia de comorbilidades en estos pacientes, tales como sobrepeso, sexo femenino, diabetes *mellitus*, diálisis y uso crónico de esteroides, ha sido identificada como predictora positiva de dicha morbilidad posoperatoria (26).

Las complicaciones posquirúrgicas más frecuentes observadas son las relacionadas con el abordaje y la herida (infecciones superficiales o profundas, dehiscencias, hematomas, seromas, pseudoaneurismas, hemorragias, trombosis, etc.), con una tasa reportada de entre un 8 y un 24 % de casos (26,33,36,37).

Un estudio retrospectivo que incluyó 111 endarterectomías de AFC ( $n = 90$  pacientes) informó de casi un tercio de complicaciones locales de la herida quirúrgica (un 17,1 % de infecciones, un 9 % de hematomas y un 5,4 % de seromas). Otra serie publicada por Cordon y cols. reportó hasta un 22 % de morbilidad local (36-38).

Los factores de riesgo más relevantes relacionados con la presencia de dichas complicaciones locales parecerían ser el abordaje inguinal previo y el uso de drenaje de la herida (37).

El parche venoso se ha considerado durante muchos años como el material de elección debido a su resistencia a las infecciones. Sin embargo, no se ha demostrado que exista una significativa asociación entre el tipo de parche a utilizar (sintético, bovino o venoso) y la aparición de infección del sitio quirúrgico (37,39-42).

Por otro lado, la literatura sugiere que la mayoría de estas complicaciones posquirúrgicas ocurre después del alta hospitalaria. En un largo estudio de cohortes ( $n = 1843$  endarterectomías CFA) se informó de un total de 8,4 % de complicaciones locales, de las que un 86 % se produjo después del ingreso hospitalario (26). Asimismo, Derksen y cols. informaron de un 14 % de morbilidad local, que en un 95 % de los casos ocurrió en los 30 primeros días posoperatorios (37).

En algunos casos, ante la presencia de algunas de estas complicaciones locales, puede indicarse una reexploración quirúrgica. Las principales causas reportadas de dicha indicación son el sangrado, la trombosis y el pseudoaneurisma, con una tasa de entre el 5 y el 6,5 % (9,26,33,37).

Todas estas circunstancias adversas referidas suponen una prolongación de la estancia hospitalaria y un desmesurado gasto económico que afecta no solo a los sistemas de salud (visitas a la clínica, uso adicional de antibióticos, servicios de salud en el hogar, ingreso al hospital y procedimientos adicionales), sino también al paciente (demora en la reinserción laboral o más gastos de transporte y medicación) (43-46).

## Tratamiento endovascular

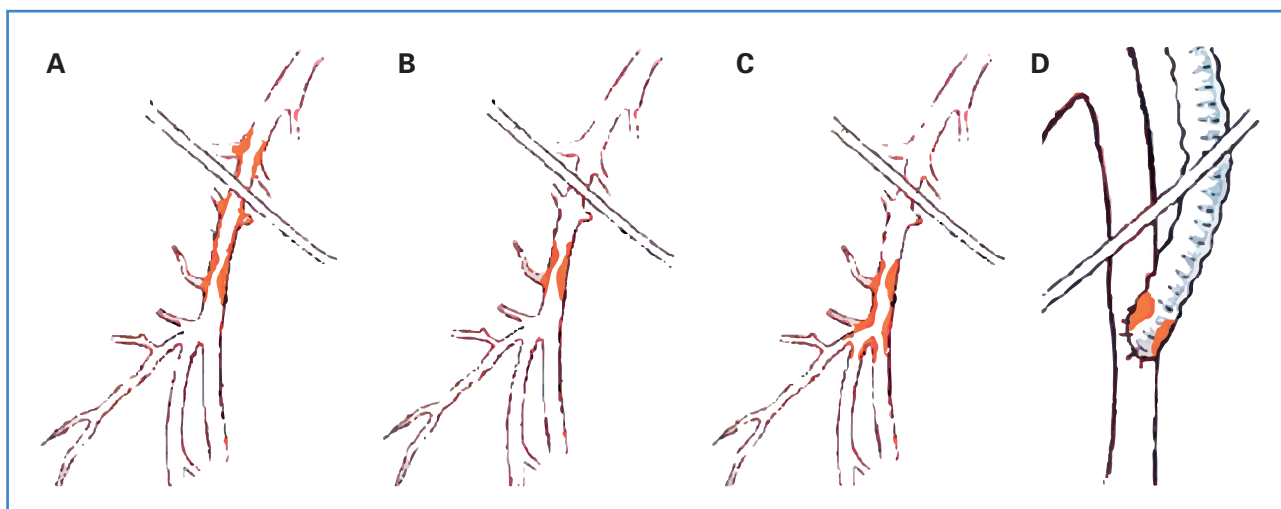
En los últimos años, y debido a los continuos avances en el campo tecnológico, se han observado considerables cambios hacia el paradigma de la terapéutica endovascular. Debido a las características

mínimamente invasivas de estos nuevos procedimientos, el uso de las terapias endovasculares para el tratamiento de la AFC se ha asociado con una corta estancia hospitalaria, una rápida recuperación, una menor tasa de morbilidad/mortalidad, con un promedio del 5,5 % y del 3,1 %, respectivamente, y un éxito técnico del 93,3 %. Se ha reportado una permeabilidad primaria acumulada de casi el 80 % después de 2 años (1,14,15,47).

Se han propuesto y se han publicado los resultados de diferentes técnicas, desde la angioplastia con balón simple hasta la aterectomía. Sin embargo, existen relevantes aspectos que deben analizarse (48-53).

La principal preocupación sobre el uso de la intervención endovascular se encuentra centralizada en la tasa de permeabilidad y en la necesidad de reintervención a medio plazo. Estudios demuestran que dicha tasa de éxito varía considerablemente de acuerdo a la ubicación anatómica específica y a las características intrínsecas de la lesión. Las lesiones pueden clasificarse como simples, cuando no comprometen la bifurcación de la AFC (lesiones de tipo 1 y 2), o como complejas cuando involucran dicha bifurcación o se encuentran asociadas a otras lesiones anatómicas (lesiones de tipo 3 y 4) (4,16,17) (Fig. 1).

La revisión de la literatura referente a las lesiones tratadas solamente con angioplastia revela tasas de permeabilidad primaria entre el 59 % y el 88 % en su primer año y del 83 %, 66 % y 60 % a los 2, 4 y 5 años, respectivamente (8,54-57). Estos resultados subóptimos podrían estar relacionados con la naturaleza excéntrica y calcificada de la lesión, que en algunos casos requieren presiones del balón y fuerzas de cizallamiento más altas, con el consecuente riesgo de desgarro intimal y de disección de la capa media (8,58). La colocación de *stents* se ha empleado en el contexto de estos resultados técnicos subóptimos o por razones de rescate posterior a angioplastias fallidas. Por otro lado, la permeabilidad del abordaje conjunto (angioplastia/*stent*) ha mostrado mejores resultados que solo la angioplastia (4,59-65). París y cols. informaron de 26 casos de lesiones de AFC tratadas con angioplastia asistida con colocación de *stents* que demostraron una tasa de permeabilidad primaria de casi el 93 % al año. Otros estudios han informado de una tasa de permeabilidad del 92,5 % y del 72,5 % a los 2 y a los 5 años, respectivamente (60).



**Figura 1.** Clasificación de la enfermedad oclusiva de la arteria femoral común. Las lesiones de la arteria femoral común pueden clasificarse en simples, cuando no comprometen la bifurcación de la AFC (A: lesión de tipo I; B: lesión de tipo II), o bien complejas, cuando involucran dicha bifurcación o se encuentran asociadas a otras lesiones anatómicas (C: lesión de tipo III; D: lesión de tipo IV). Fuente: Azéma L, Davaine JM, Guyomarch B, et al. Reparación endovascular de la arteria femoral común y lesiones arteriales concomitantes. *Eur J Vasc Endovasc Surg* 2011;41(6):787-93. DOI: 10.1016/j.ejvs.2011.02.025

Sin embargo, debemos ser cautelosos con el uso de *stents* a nivel de la AFC. Casos de reestenosis, de fracturas, de compromiso de AFP o de limitación de futuros accesos vasculares pueden estar relacionados con esta técnica.

La incidencia global de reestenosis después del tratamiento endovascular de la AFC podría explicarse por la naturaleza calcificada de las lesiones de la AFC, que a medio plazo podría servir como un factor benéfico para provocar una respuesta inflamatoria menos severa secundaria a la agresión endovascular (15,66).

Varios autores sugieren que los procedimientos relacionados con la bifurcación (lesiones de tipo 3 y 4) son los que se asociarían con la mayor tasa de reestenosis (4,16). Boufi y cols. informaron de una tasa de reestenosis de aproximadamente el 22 % en los grupos de lesiones complejas (66). Asimismo, Azema y cols. informaron de una tasa de reestenosis a 1 año de aproximadamente el 20 % (16). Otra serie de casos, incluyendo 33 extremidades tratadas quirúrgicamente con enfermedad aterosclerótica localizada en la AFC, mostró tasas de reestenosis a 1 y 2 años del 13 % y del 17 %, respectivamente (15).

Por el contrario, el riesgo de fractura del *stent* parece ser mayor en la lesión de tipo 1 situada justo por encima del segmento inguinal (16,59,60). Una serie de casos que incluyeron 53 intervenciones de AFC ( $n = 48$  pacientes) encontró un total de cuatro

(7,5 %) fracturas de *stents* observadas en un periodo de seguimiento de 2 años. Azema y cols. informaron solo de un caso de fractura de *stent* en su estudio ( $n = 36$  pacientes;  $n = 43$  colocación de *stent*) a los 22 meses de seguimiento, mientras que Stricker y cols. informaron de que la única fractura de *stent* que ocurrió en su estudio ( $n = 27$  pacientes;  $n = 33$  colocación de *stent*/ATP) fue en un paciente con implante de un *stent* expandible con balón durante un periodo de seguimiento medio de 23 meses (15,16). De acuerdo con la literatura, se ha sugerido que el uso de *stents* autoexpandibles cortos de nitinol es menos susceptible a la fractura debido a su mayor fuerza radial y resistencia al aplastamiento (67-69). El VMI-CFA (ClinicalTrials.gov / ID:NCT02804113), un ensayo prospectivo y multicéntrico centrado en evaluar la eficacia del *stent* periférico de nitinol autoexpandible Supera (Abbott Vascular, Santa Clara, CA, EE. UU.) en el tratamiento de la estenosis u oclusión de la AFC, mostró resultados aceptables en términos de permeabilidad, revascularización de la lesión y un beneficio clínico significativo a los 24 meses de seguimiento. Este estudio sugiere la seguridad y la viabilidad de estos tipos de *stents* (70).

El riesgo de comprometer el flujo a la AFP sería mayor en lesiones de tipo 2 y particularmente de tipo 3 localizadas en la zona de bifurcación. De hecho, algunos autores recomiendan cateterizar primero

la AFP y mantener una guía en la arteria durante todo el procedimiento (17).

Otro tema a considerar es la posibilidad de riesgo en el acceso vascular para intervenciones quirúrgicas futuras y la implementación de *stents*. No obstante, hasta el día de hoy no se ha informado de casos relacionados. Parece una preocupación meramente teórica. Dadas la literatura limitada y la falta de datos sustanciales, se requerirían más estudios para obtener una evidencia bien respaldada (8,15,16,59).

La estrategia utilizada en la reconstrucción endovascular de la bifurcación de la AFC y, sobre todo, en la preservación de la permeabilidad de la AFP, es ciertamente un desafío. La aplicación de la "técnica de un *stent*" ha mostrado buenos resultados. Se ha informado de un compromiso de la AFP en solo aproximadamente un 9 % de casos (71-73). La utilización de dos *stents* como abordaje alternativo también ha mostrado resultados prometedores (73,74). Sin embargo, estos resultados se basan en un número reducido de pacientes y de seguimientos. Son necesarios más ensayos para establecer conclusiones fiables.

Otros modos de tratamiento de las lesiones de la AFC se encuentran en investigación. Los dispositivos de aterectomía (AT), combinados con angioplastia transluminal percutánea (ATP) o balones farmacológicos, podrían ser una opción prometedora para tratar lesiones más complejas (77,78). Aunque varios informes han demostrado el papel de la AT en el tratamiento de la enfermedad femoropoplítea, pocos estudios se han centrado en evaluar el uso de esta técnica en el tratamiento de la enfermedad solamente confinada a la AFC. Dattilo y cols. informaron de una permeabilidad primaria del 88 % a 1 año y del 83 % a los 2 y 3 años (63). Otro estudio que comparó AT/ATP con solo ATP informó de una tasa de permeabilidad primaria a 20 meses del 86 % y del 70,7 %, respectivamente (55). Se observaron mejores resultados con la utilización de AT y de balón farmacológico de forma combinada, reportando tasas de permeabilidad primaria a 1 año de casi el 90 % (76). La seguridad de esta técnica combinada estaría relacionada con la mejora del tamaño de la luz y la reducción eficaz de las lesiones excéntricas, evitando lesiones por estiramiento y disección en las paredes arteriales antes del uso de la ATP o del balón farmacológico, lo que también mejoraría

la captación del fármaco. Sin embargo, el riesgo de embolización distal sigue siendo una gran desventaja con la AT, motivo por el que se recomienda el uso de dispositivos de protección contra embolias (77). Se requieren más estudios para definir la seguridad, la eficacia y los resultados a corto y a largo plazo.

## ENSAYOS CONTROLADOS ALEATORIOS

Hasta la fecha no existen muchos ensayos controlados aleatorios (ECA) que comparen los resultados de los abordajes quirúrgicos abiertos frente a aquellos mínimamente invasivos para la enfermedad aterosclerótica de la AFC sin otra lesión anatómica asociada. Los protocolos de estudio pueden observarse en la tabla I (78-82).

El estudio TECCO, de Gouëffic y cols., comparó los resultados entre cirugía abierta y tratamiento endovascular con *stents* autoexpandibles en lesiones arterioscleróticas de la AFC. Los autores observaron que la tasa de morbilidad/mortalidad perioperatoria y la estancia media hospitalaria después de la implementación de *stents* fue significativamente menor respecto a la cirugía, aunque no notaron diferencias en términos de supervivencia, revascularización de la lesión, revascularización de la extremidad y permeabilidad primaria a los 2 años. Ciertamente, respaldan un significativo beneficio basado en los resultados de morbimortalidad (79).

El estudio BASI, publicado por Linni y cols., comparó la efectividad del implante del *stent* bioabsorbible frente a la endarterectomía femoral común, reportando un mayor número de infecciones del sitio quirúrgico con el tratamiento quirúrgico habitual frente al tratamiento endovascular. Se publicaron tasas de permeabilidad más bajas con el tratamiento endovascular y una diferencia significativa en la tasa de fracaso luego del tratamiento endovascular. Finalmente, concluyeron que el uso de *stents* no parecería ser una opción para la oclusión de la AFC y muy limitada en los casos de estenosis de la AFC (80). Finalmente, los resultados de dos próximos ECA proporcionarán mayores datos sobre la aplicación de estas nuevas terapias en comparación con la endarterectomía femoral clásica.

El PESTO es un estudio prospectivo multicéntrico centrado en evaluar la eficacia de la combinación de aterectomía y angioplastia con balón recubierto de paclitaxel en la enfermedad de la AFC. Este estudio

**Tabla I.** Ensayos controlados aleatorios. Protocolos de estudios

	Tipo de estudio	Año	Estado	Ubicación	Pacientes	Intervención	Resultados primarios	Resultados secundarios	Seguimiento
TECCO	Prospectivo, multicéntrico, aleatorizado y controlado	2011-2013	Completado	Francia	117	Implante de <i>stent</i> inoxidable frente a cirugía abierta de la arteria femoral común	Morbimortalidad a los 30 días	ET, DEH, MC, RLD reestenosis, fracturas de <i>stent</i>	1, 6, 12 y 24 meses
BASI	Un solo centro, aleatorizado, controlado y abierto	2011-2013	Completado	Austria	80	Implante de <i>stent</i> biabsorbible frente a endarterectomía femoral común	ISQ	ET, MH, MC, permeabilidad, salvataje y supervivencia del miembro	1, 3 y 6 meses
PESTO	Prospectivo, multicéntrico, aleatorizado y controlado	2017 - en reclutamiento	En curso	Alemania	306*	Aterectomía y angioplastia con balón recubierto de paclitaxel frente a endarterectomía femoral común	PP a los 12 meses, complicaciones perioperatorias (muerte, IM, amputación, trombosis, infecciones)	PP a los 24 meses, RLD (a los 6, 12 y 24 meses), cambios en la categoría Rutherford	6 meses, 1, 2 y 5 años
SUPER-SURG-RCT	Prospectivo, multicéntrico aleatorizado y controlado	2020-2025	En curso	Bélgica, Países Bajos, Polonia	286*	<i>Stent</i> de nitinol, autoexpandible (SUPERA) frente a endarterectomía	RLD reestenosis a los 12 meses, complicaciones a los 30 días	ET, PP en AFP, PP en LD, RLD, RVD, reestenosis, DEH, MC, cambios en la categoría de Rutherford, ITB, muerte y trombosis	6, 12, 24 y 36 meses

\*Estimado; ET: éxito técnico; DEH: duración de la estancia hospitalaria; MC: mejoría clínica; RLD: revascularización de la lesión diana; PP: permeabilidad primaria; RVD: revascularización vaso diana; ISQ: infección del sitio quirúrgico; MH: mejoría hemodinámica; AFP: arteria femoral profunda.

reclutará aproximadamente 306 participantes, que se asignarán aleatoriamente y serán seguidos durante un total de 24 meses (81).

El SUPERSURG - RCT es otro estudio controlado multicéntrico en curso que evaluará la seguridad y la eficacia del tratamiento endovascular de pacientes con lesiones estenóticas o reestenóticas de la AFC con el *stent* Supera (Abbott Vascular, Santa Clara, CA, EE. UU.) en comparación con la endarterectomía quirúrgica. Se reclutarán un total de 286 pacientes y se asignarán aleatoriamente 1:1, con un seguimiento programado a 1, 6, 12, 24 y 36 meses (82).

## TRATAMIENTO HÍBRIDO

El uso combinado de técnicas abiertas y endovasculares en un mismo acto quirúrgico (procedimientos híbridos) ha tenido una gran relevancia en los últimos años. En estos casos, la AFC cumple un papel determinante. Ante la presencia de lesiones estenóticas u oclusivas de AFC asociadas a enfermedad aferente o eferente concomitante y significativa, el abordaje híbrido proporciona no solo la durabilidad comprobada de la endarterectomía femoral, sino al mismo tiempo un excelente acceso quirúrgico

para el tratamiento endovascular, lo que permite el tratamiento de lesiones extensas, sobre todo en aquellos pacientes considerados de alto riesgo (83-87). Por otro parte, el tiempo de demora terapéutica en los casos de revascularización completa por isquemia crítica del miembro se vería notablemente disminuido. El fracaso técnico del procedimiento híbrido no afectaría negativamente la necesidad de una futura revascularización adicional (85).

Asimismo, los procedimientos híbridos simultáneos han demostrado un gran beneficio en la reducción de complicaciones mayores locales, costos y estancias hospitalarias comparadas con las intervenciones quirúrgicas realizadas habitualmente en dos tiempos (86,87).

Un número relevante de series publicadas sugiere la seguridad y la eficacia de estos procedimientos (72,74,84). Los resultados a medio y largo plazo parecerían ser alentadores. Se han reportado tasas de permeabilidad primaria (PP) y secundaria (PS) superiores al 85 y al 95 % a 2 y 5 años, respectivamente, en asociación con un aceptable éxito técnico y baja morbimortalidad (85,90). Sin embargo, la mayoría de estos estudios incluyen cohortes limitadas de pacientes, heterogéneas y con gran variedad de procedimientos abiertos y endovasculares, lo que sumado a las diferencias en los estándares de informe y de seguimiento, dificultan la comparación y la obtención de conclusiones definitivas. Muchos autores han reportado las tasas de permeabilidad de forma separada para los diferentes sitios de reconstrucción y sugieren una menor permeabilidad a nivel del segmento endovascular (72,74,84). Han sido pocos aquellos que han considerado la tasa de permeabilidad en forma conjunta, lo que sería de mayor utilidad a la hora de evaluar resultados (81-85,87).

Un ensayo aleatorio y prospectivo recientemente publicado por Starodubtsevis y cols. ha comparado la seguridad y la eficacia a corto y medio plazo de la reparación híbrida (stenting ilíaco + CFE y angioplastia con parche) y de la reconstrucción abierta (bypass aortofemoral + CFE) para pacientes con enfermedad oclusiva coexistente de las arterias ilíacas y femoral común (CFA). Las tasas de PP y PS informadas fueron del 93 % y del 91 %, similares (99 % y 98 %) a los 12 y 36 meses, respectivamente. Se observaron tanto una estancia significativamente más corta como una morbilidad perioperatoria más reducidas a favor del procedimiento híbrido.

## CONCLUSIONES

---

La enfermedad aislada de la AFC es bastante infrecuente y su tratamiento sigue siendo un tema de debate. Esta revisión sugiere que la toma de decisiones basada en evidencia científica aún es baja. La literatura presenta principalmente estudios comparativos y descriptivos retrospectivos, series de casos, estudios de cohortes y revisiones sistemáticas. Sin embargo, hasta el momento, se han publicado pocos ECA y aún se esperan otros. Aunque se sabe que la técnica de EF tiene un alto éxito técnico y excelentes tasas de permeabilidad a corto y largo plazo, se encuentra asociada a una morbilidad local significativa. Se han propuesto estrategias terapéuticas endovasculares que han mostrado resultados aceptables, pero aún se necesita un análisis a mayor largo plazo para definir mejor la durabilidad y otras inquietudes relacionadas con el tipo de *stent*, el riesgo de fallo técnico, la fractura del *stent* o la pérdida de futuros accesos vasculares. Para garantizar que las recomendaciones de las guías se mantengan actualizadas, deberán evaluarse nuevos datos con el fin de identificar potenciales características cualitativas de la lesión de la AFC y determinar el mejor candidato para cada una de las estrategias. Mientras esperamos los resultados de más estudios y ECA, nuestra toma de decisiones deberá basarse en las características clínicas y anatómicas, en las preferencias del paciente y en las comorbilidades asociadas.

## BIBLIOGRAFÍA

---

1. Bonvini RF, Rastan A, Sixt S, et al. Endovascular treatment of common femoral artery disease: medium-term outcomes of 360 consecutive procedures. *J Am Coll Cardiol* 2011; 58:792-8. DOI: 10.1016/j.jacc.2011.01.070
2. Bonvini RF, Rastan A, Sixt S, et al. Angioplasty and provisional stent treatment of common femoral artery lesions. *J Vasc Interv Radiol* 2013;24:175-83. DOI: 10.1016/j.jvir.2012.10.020
3. Stricker H, Jacomella V. Stent-assisted angioplasty at the level of the common femoral artery bifurcation: midterm outcomes. *J Endovasc Ther* 2004;11:281-6.
4. Nasr B, Kaladji A, Vent PA, et al. Long-Term Outcomes of Common Femoral Artery Stenting. *Ann Vasc Surg* 2017;40:10-8. DOI: 10.1016/j.avsg.2016.07.088
5. Ballotta E, Gruppo M, Mazzalai F, et al. Common femoral artery endarterectomy for occlusive disease: an 8-year sin-



- gle-center prospective study. *Surgery* 2010;147(2):268-74. DOI: 10.1016/j.surg.2009.08.004
6. Kim JH, So BJ, Byun SJ, et al. The Advantage of Common Femoral Endarterectomy Alone or Combined with Endovascular Treatment. *Vasc Specialist Int* 2018;34(3):65-71. DOI: 10.5758/vsi.2018.34.3.65
  7. Pecoraro F, Pakeliani D, Bruno S, et al. Simultaneous Hybrid Treatment of Multilevel Peripheral Arterial Disease in Patients with Chronic Limb-Threatening Ischemia. *J Clin Med* 2021;10(13):2865. DOI: 10.3390/jcm10132865
  8. Wong G, Lahsaei S, Aoun J, et al. Management of common femoral artery occlusive disease: A review of endovascular treatment strategies and outcomes. *Catheter Cardiovasc Interv* 2019;93(3):514-21. DOI: 10.1002/ccd.27983
  9. Kang JL, Patel VI, Conrad MF, et al. Common femoral artery occlusive disease: contemporary results following surgical endarterectomy. *J Vasc Surg* 2008;48(4):872-7. DOI: 10.1016/j.jvs.2008.05.025
  10. Setacci C, de Donato G, Teraa M, et al. Chapter IV: Treatment of critical limb ischaemia. *Eur J Vasc Endovasc Surg* 2011;42(Suppl.2):S43-59. DOI: 10.1016/S1078-5884(11)60014-2
  11. Aboyans V, Ricco JB, Bartelink MEL, et al. ESC Scientific Document Group. 2017 ESC Guidelines on the Diagnosis and Treatment of Peripheral Arterial Diseases, in collaboration with the European Society for Vascular Surgery (ESVS): Document covering atherosclerotic disease of extracranial carotid and vertebral, mesenteric, renal, upper and lower extremity arteries Endorsed by: the European Stroke Organization (ESO) The Task Force for the Diagnosis and Treatment of Peripheral Arterial Diseases of the European Society of Cardiology (ESC) and of the European Society for Vascular Surgery (ESVS). *Eur Heart J* 2018;39(9):763-816. DOI: 10.1093/eurheartj/ehx095
  12. Kithcart AP, Beckman JA. ACC/AHA versus ESC Guidelines for Diagnosis and Management of Peripheral Artery Disease: JACC Guideline Comparison. *J Am Coll Cardiol* 2018;72(22):2789-801. DOI: 10.1016/j.jacc.2018.09.041
  13. Primary Panel; Abramson BL, Al-Omran M, Anand SS, et al. Canadian Cardiovascular Society 2022 Guidelines for Peripheral Arterial Disease. *Can J Cardiol* 2022;38(5):560-87. DOI: 10.1016/j.cjca.2022.02.029
  14. Boufi M, Ejargue M, Gaye M, et al. Systematic review and meta-analysis of endovascular versus open repair for common femoral artery atherosclerosis treatment. *J Vasc Surg* 2021;73(4):1445-55. DOI: 10.1016/j.jvs.2020.10.026
  15. Stricker H, Jacomella V. Stent-assisted angioplasty at the level of the common femoral artery bifurcation: Midterm outcomes. *J Endovasc Ther* 2004;11:281-6.
  16. Azéma L, Davaine JM, Guyomarch B, et al. Endovascular repair of common femoral artery and concomitant arterial lesions. *Eur J Vasc Endovasc Surg* 2011;41(6):787-93. DOI: 10.1016/j.ejvs.2011.02.025
  17. López JF, Magne JL, Champetier J. The femoral artery and flexion of the hip joint. *Surg Radiol Anat* 1989;11(4):275e81.
  18. Lim CS, Gohel MS, Shepherd AC, et al. Iliac artery compression in cyclists: mechanisms, diagnosis and treatment. *Eur J Vasc Endovasc Surg* 2009;38(2):180-6. DOI: 10.1016/j.ejvs.2009.03.024
  19. Gogineni A, Ravigururajan TS. Flow Dynamics and Wall Shear Stresses in a Bifurcated Femoral Artery. *J Biomed Eng Med Devic* 2017;2(3).
  20. Kornet L, Lambregts J, Hoeks AP, et al. Differences in near-wall shear rate in the carotid artery within subjects are associated with different intima-media thicknesses. *Arterioscler Thromb Vasc Biol* 1998;18(12):1877-84. DOI: 10.1161/01.atv.18.12.1877
  21. Boren CH, Towne JB, Bernhard VM, et al. Profundapopliteal collateral index. A guide to successful profundaplasty. *Arch Surg* 1980;115(11):1366-72. DOI: 10.1001/archsurg.1980.01380110098015
  22. Rollins DL, Towne JB, Bernhard VM, et al. Isolated profundaplasty for limb salvage. *J Vasc Surg* 1985;2(4):585-90. DOI: 10.1067/mva.1985.av0020585
  23. Morris GC Jr, Edwards E, Cooley DA, et al. Surgical importance of profunda femoris artery. Analysis of 102 cases with combined aortoiliac and femoropopliteal occlusive disease treated by revascularization of deep femoral artery. *Arch Surg* 1961;82:32-7. DOI: 10.1001/archsurg.1961.01300070036005
  24. Mills JL, Taylor SM, Fujitani RM. The role of the deep femoral artery as an inflow site for infrainguinal revascularization. *J Vasc Surg* 1993;18(3):416-23. DOI: 10.1067/mva.1993.48445
  25. Goldstone J, Malone JM, Moore WS. Importance of the profunda femoris artery in primary and secondary arterial operations for lower extremity ischemia. *Am J Surg* 1978;136(2):215-20. DOI: 10.1016/0002-9610(78)90231-3
  26. Nguyen BN, Amdur RL, Abugideiri M, et al. Postoperative complications after common femoral endarterectomy. *J Vasc Surg* 2015;61(6):1489-94.e1. DOI: 10.1016/j.jvs.2015.01.024
  27. McGovern PJ Jr, Stark KR, Kaufman JL, et al. Management of common femoral artery occlusion: a report of ten cases. *J Cardiovasc Surg* 1987;28:38-41.
  28. Archie JP Jr, Feldtman RW. Common femoral artery atherosclerotic occlusion. Difficult to diagnose but easy to treat. *Am Surg* 1982;48:339-40.
  29. Mukherjee D, Inahara T. Endarterectomy as the procedural of choice for atherosclerotic occlusive lesions of the common femoral artery. *Am J Surg* 1989;157:498-500.
  30. Springhorn ME, Kinney M, Littooy FN, et al. Inflow atherosclerotic disease localized to the common femoral artery: treatment and outcome. *Ann Vasc Surg* 1991;5:234-40.
  31. Nelson PR, Powell RJ, Schermerhorn ML, et al. Early results of external iliac artery stenting combined with common femoral artery endarterectomy. *J Vasc Surg* 2002;35:1107-13.

32. Savolainen H, Hanse A, Diehm N, et al. Small is beautiful: why profundaplasty should not be forgotten. *World J Surg* 2007;31:2058-61.
33. Kechagias A, Ylonen K. Long-term outcome after isolated endarterectomy of the femoral bifurcation. *World J Surg* 2008;32:51-4.
34. Van Himbeek FJ, van Knippenberg LA, Niessen MC, van Griethuysen AJ. Wound infection after arterial surgical procedures. *Eur J Vasc Surg* 1992;6:494-8.
35. Stewart AH, Evers PS, Earnshaw JJ. Prevention of infection in peripheral arterial reconstruction: a systematic review and meta-analysis. *J Vasc Surg* 2007;46:148-55.
36. Cordon A, Aillet S, Jarno P, et al. Endarterectomy of the femoral tripod: long-term results and analysis of failure factors. *Ann Chir* 2001;126:777-82.
37. Derksen WJM, Verhoeven BAN, van de Mortal RHW, et al. Risk factors for surgical-site infection following common femoral artery endarterectomy. *Vasc Endovasc Surg* 2009;43:69-75.
38. Ballotta E, Gruppo M, Mazzalai F, et al. Common femoral artery endarterectomy for occlusive disease: an 8-year single-center prospective study. *Surgery* 2010;147(2):268-74. DOI: 10.1016/j.surg.2009.08.004
39. Edwards WH Jr, Martin RS III, Jenkins JM, et al. Primary graft infections. *J Vasc Surg*. 1987;6:235-9.
40. Szilagyi DE, Smith RF, Elliott JP, et al. Infection in arterial reconstruction with synthetic grafts. *Ann Surg* 1972;176:321-3.
41. Van Himbeek FJ, van Knippenberg LA, Niessen MC, et al. Wound infection after arterial surgical procedures. *Eur J Vasc Surg* 1992;6:494-8.
42. Stewart AH, Evers PS, Earnshaw JJ. Prevention of infection in peripheral arterial reconstruction: a systematic review and meta-analysis. *J Vasc Surg* 2007;46:148-55.
43. Boltz MM, Hollenbeak CS, Julian KG, et al. Hospital costs associated with surgical site infections in general and vascular surgery patients. *Surgery* 2011;150(5):934-42. DOI: 10.1016/j.surg.2011.04.006
44. Dimick JB, Chen SL, Taheri PA, et al. Hospital costs associated with surgical complications: a report from the private-sector National Surgical Quality Improvement Program. *J Am Coll Surg* 2004;199:531-7.
45. Khan NA, Quan H, Bugar JM, et al. Association of postoperative complications with hospital costs and length of stay in a tertiary care center. *J Gen Intern Med* 2006;21:177-80.
46. Davenport DL, Henderson WG, Khuri SF, et al. Preoperative risk factors and surgical complexity are more predictive of costs than postoperative complications: a case study using the National Surgical Quality Improvement Program (NSQIP) database. *Ann Surg* 2005;242:463-8;discussion 468-71.
47. Soga Y, Tomoi Y, Sato K, et al. Clinical outcome after endovascular treatment for isolated common femoral and popliteal artery disease. *Cardiovasc. Interv Ther* 2013;28:250-7.
48. Wong G, Lahsaei S, Aoun J, et al. Management of common femoral artery occlusive disease: A review of endovascular treatment strategies and outcomes. *Catheter Cardiovasc Interv* 2019;93(3):514-21. DOI: 10.1002/ccd.27983
49. Imran HM, Hyder ON, Soukas PA. Efficacy and safety of adjunctive drug-coated balloon therapy in endovascular treatment of common femoral artery disease. *Cardiovasc Revasc Med* 2019;20:210-4.
50. Baumann F, Ruch M, Willenberg T, et al. Endovascular treatment of common femoral artery obstructions. *J Vasc Surg* 2011;53:1000-6.
51. Siracuse JJ, Van Orden K, Kalish JA, et al. Endovascular treatment of the common femoral artery in the Vascular Quality Initiative. *J Vasc Surg* 2017;65:1039-46.
52. Morris-Stiff G, Moawad M, Appleton N, et al. Long-term clinical outcome following lower limb arterial angioplasty. *Ann R Coll Surg Engl* 2011;93:250-4.
53. Kuo TT, Chen PL, Huang CY, et al. Outcome of drug-eluting balloon angioplasty versus endarterectomy in common femoral artery occlusive disease. *J Vasc Surg* 2019;69:141-7.
54. Dormandy JA, Rutherford RB. Management of peripheral arterial disease (PAD). TASC working group. Trans Atlantic inter society consensus (TASC). *J Vasc Surg* 2000;31:S1-S296.
55. Mehta M, Zhou Y, Paty PS, et al. Percutaneous common femoral artery interventions using angioplasty, atherectomy, and stenting. *J Vasc Surg* 2016;64(2):369-79. DOI: 10.1016/j.jvs.2016.03.418
56. Katzen BT, Chang J, Knox WG. Percutaneous transluminal angioplasty with the Grüntzig balloon catheter: A review of 70 cases. *Arch Surg* 1979;114:1389-99.
57. Johnston KW, Rae M, Hogg-Johnston SA, et al. 5-year results of a prospective study of percutaneous transluminal angioplasty. *Ann Surg* 1987;206(4):403-13. DOI: 10.1097/00000658-198710000-00002
58. Fitzgerald PJ, Ports TA, Yock PG. Contribution of localized calcium deposits to dissection after angioplasty. An observational study using intravascular ultrasound. *Circulation* 1992;86:64-70.
59. De Blic R, Deux JF, Kobeiter H, et al. Initial experience with percutaneous angioplasty of the common femoral artery in de novo stenotic lesions. *Ann Vasc Surg* 2015;29:1493-500.
60. Paris CL, White CJ, Collins TJ, et al. Catheter-based therapy of common femoral artery atherosclerotic disease. *Vasc Med* 2011;16:109-12.
61. Baerlocher MO, Kennedy SA, Rajebi MR, et al. Meta-analysis of drug eluting balloon angioplasty and drug-eluting stent placement for infrainguinal peripheral arterial disease. *J Vasc Interv Radiol* 2015;26:459-73.
62. Thiney PO, Millon A, Boudjelit T, et al. Angioplasty of the common femoral artery and its bifurcation. *Ann Vasc Surg* 2015;29:960-7.
63. Dattilo PB, Tsai TT, Kevin Rogers R, et al. Acute and medium-term outcomes of endovascular therapy of obstruc-

- tive disease of diverse etiology of the common femoral artery. *Catheter Cardiovasc Interv* 2013;81:1013-22.
64. Baumann F, Ruch M, Willenberg T, et al. Endovascular treatment of common femoral artery obstructions. *J Vasc Surg* 2011;53(4):1000-6. DOI: 10.1016/j.jvs.2010.10.076
  65. Laird JR. Endovascular treatment of common femoral artery disease: Viable alternative to surgery or just another short-term fix. *J Am Coll Cardiol* 2011;58:799-800.
  66. Boufi M, Ejargue M, Gaye M, et al. Systematic review and meta-analysis of endovascular versus open repair for common femoral artery atherosclerosis treatment. *J Vasc Surg* 2021;73(4):1445-55. DOI: 10.1016/j.jvs.2020.10.026
  67. Linni K, Ugurluoglu A, Hitzl W, et al. Bioabsorbable Stent Implantation vs. Common Femoral Artery Endarterectomy: Early Results of a Randomized Trial. *J Endovasc Ther* 2014;21:493-502.
  68. Calligaro K, Balraj P, Moudgill N, et al. Results of polytetrafluoroethylene-covered nitinol stents crossing the inguinal ligament. *J Vasc Surg* 2013;57(2):421-6.
  69. Neglén P, Tackett TP Jr, Raju S. Venous stenting across the inguinal ligament. *J Vasc Surg* 2008;48:1255-61.
  70. Deloose K, et al. A Study Evaluating the Endovascular Treatment of Subjects With Stenotic or Restenotic Lesions of the Common Femoral Artery With the Supera Vascular Mimetic Implant Compared to Surgical Common Femoral Artery Endarterectomy (SUPERSURG-RCT).
  71. Yamawaki M, Hirano JK, Nakano M, et al. Deployment of Self-Expandable Stents for Complex Proximal Superficial Femoral Artery Lesions Involving the Femoral Bifurcation With or without Jailed Deep Femoral Artery. *Catheterization and Cardiovascular Interventions* 2013;81:1031-41.
  72. Hong SJ, Ko YG, Suh Y, et al. Outcomes of stents covering the deep femoral artery origin. *EuroIntervention* 2014;10:632-9.
  73. Mathisen SR, Akesson M, Lindh M, et al. Kissing stents in the common femoral artery bifurcation for critical limb ischemia: technical description and report of three cases. *Vascular* 2007;15(4):211-4. DOI: 10.2310/6670.2007.00037
  74. Thiney PO, Millon A, Boudjelit T, et al. Angioplasty of the common femoral artery and its bifurcation. *Ann Vasc Surg* 2015;29(5):960-7. DOI: 10.1016/j.avsg.2015.02.001
  75. Stavroulakis K, Schwindt A, Torsello G, et al. Directional atherectomy with antirestenotic therapy vs drug-coated balloon angioplasty alone for common femoral artery atherosclerotic disease. *J Endovasc Ther* 2017;25:92-9.
  76. Cioppa A, Stabile E, Salemme L, et al. Combined use of directional atherectomy and drug-coated balloon for the endovascular treatment of common femoral artery disease: immediate and one-year outcomes. *EuroIntervention* 2017;12:1789e94.
  77. Zeller T, Langhoff R, Rocha-Singh KJ, et al. Directional atherectomy followed by a Paclitaxel-coated balloon to Inhibit restenosis and Maintain vessel patency: Twelve-month results of the DEFINITIVE AR study. *Circ Cardiovasc Interv* 2017;10.
  78. Starodubtsev V, Mitrofanov V, Ignatenko P, et al. Editor's Choice - Hybrid vs. Open Surgical Reconstruction for Iliofemoral Occlusive Disease: A Prospective Randomised Trial. *Eur J Vasc Endovasc Surg*. 2022 Apr;63(4):557-565. DOI: 10.1016/j.ejvs.2022.02.002
  79. Gouëffic Y, Della Schiava N, Thaveau F, et al. Stenting or Surgery for De Novo Common Femoral Artery Stenosis. *JACC Cardiovasc Interv* 2017;10(13):1344-54. DOI: 10.1016/j.jcin.2017.03.046
  80. Linni K, Ugurluoglu A, Hitzl W, et al. Bioabsorbable stent implantation vs. common femoral artery endarterectomy: early results of a randomized trial. *J Endovasc Ther* 2014;21(4):493-502. DOI: 10.1583/14-4699R.1
  81. Rastan A, Zeller T, et al Percutaneous Intervention Versus Surgery in the Treatment of Common Femoral Artery Lesions (PESTO-AFC).
  82. Deloose K, et al. A Study Evaluating the Endovascular Treatment of Subjects With Stenotic or Restenotic Lesions of the Common Femoral Artery With the Supera Vascular Mimetic Implant Compared to Surgical Common Femoral Artery Endarterectomy (SUPERSURG-RCT).
  83. Guo J, Guo L, Tong Z, et al. Directional Atherectomy Is Associated with Better Long-Term Efficiency Compared with Angioplasty for Common Femoral Artery Occlusive Disease in Rutherford 2-4 Patients. *Ann Vasc Surg* 2018;51:65-71. DOI: 10.1016/j.avsg.2017.12.004
  84. Dosluoglu HH, Lall P, Cherr GS, et al. Role of simple and complex hybrid revascularization procedures for symptomatic lower extremity occlusive disease. *J Vasc Surg* 2010;51(6):1425-35.e1. DOI: 10.1016/j.jvs.2010.01.092
  85. Nelson PR, Powell RJ, Schermerhorn ML, et al. Early results of external iliac artery stenting combined with common femoral artery endarterectomy. *J Vasc Surg*. 2002;35(6):1107-13. DOI: 10.1067/mva.2002.124374
  86. Ebaugh JL, Gagnon D, Owens CD, et al. Comparison of costs of staged versus simultaneous lower extremity arterial hybrid procedures. *Am J Surg* 2008;196(5):634-40. DOI: 10.1016/j.amjsurg.2008.08.003
  87. Antoniou GA, Sfyroeras GS, Karathanos C, et al. Hybrid endovascular and open treatment of severe multilevel lower extremity arterial disease. *Eur J Vasc Endovasc Surg* 2009;38(5):616-22. DOI: 10.1016/j.ejvs.2009.06.016
  88. Matsagkas M, Kouvelos G, Arnaoutoglou E, et al. Hybrid procedures for patients with critical limb ischemia and severe common femoral artery atherosclerosis. *Ann Vasc Surg* 2011;25(8):1063-9. DOI: 10.1016/j.avsg.2011.07.010
  89. Balaz P, Rokosny S, Wohlfahrt P, et al. Early and late outcomes of hybrid endovascular and open repair procedures in patients with peripheral arterial disease. *Vasa* 2013;42(4):292-300. DOI: 10.1024/0301-1526/a000290
  90. Kashyap VS, Pavkov ML, Bena JF, et al. The management of severe aortoiliac occlusive disease: endovascular therapy rivals open reconstruction. *J Vasc Surg*. 2008;48(6):1451-7. DOI: 10.1016/j.jvs.2008.07.004