



Caso Clínico

Fístula ilioureteral por *stent* ureteral en paciente con reconstrucción del tracto urinario tipo *bricker*

Ilioureteral fistula caused by ureteral stent in a patient with a bricker urinary diversion

Clara María Castro Ávila, Javier Río Gómez, Fernando García-Boyano, Tamara de Francisco Torres, Marta Herrero Gutiérrez, José Manuel Liger Ramos

Servicio de Angiología y Cirugía Vascular. Hospital General Universitario Gregorio Marañón. Universidad Complutense de Madrid. Madrid

La fístula arterioureteral es una patología infrecuente y una potencial emergencia que requiere un diagnóstico y un tratamiento precoces (1,2). Se trata de un defecto erosivo entre los segmentos distales del uréter y las estructuras vasculares que está asociado a la colocación de *stents* ureterales, cirugías pélvicas, radiación regional previa y otro tipo de patología genitourinaria y vascular (1,2). La presentación clínica más frecuente es la hematuria franca, con o sin inestabilidad hemodinámica, y la arteria más frecuentemente afectada es la íliaca común (3). Su diagnóstico se realiza mayoritariamente mediante angio TAC. Su terapéutica incluye desde el tratamiento endovascular hasta la revisión quirúrgica y la reparación abierta (4). La mortalidad inmediata asociada a esta patología oscila entre el 10 y el 38% (1,4).

Presentamos el caso clínico de una fístula ilioureteral en un paciente tratado con un *stent* ureteral izquierdo tras complicación de una derivación urinaria tipo Bricker.

Varón de 39 años con antecedente de síndrome de Lynch, intervenido quirúrgicamente en tres ocasiones por adenocarcinoma de colon y posterior radioterapia adyuvante. Tras la última de las cirugías (exenteración anterior, derivación urinaria

tipo Bricker y sacrectomía S3 junto con radioterapia intraoperatoria, realizada en junio de 2016), presenta como complicación fístula urinaria por dehiscencia de anastomosis ureteroileal izquierda, que precisa de colocación de nefrostomía percutánea (NPC) izquierda. Posteriormente se implanta *stent* ureteral (Uventa 8 mm × 80 mm) por estenosis objetivada en pielografía izquierda en febrero de 2017. En controles posteriores no se observa resolución de la complicación, por lo que nuevamente es necesario realizar una NPC.

Acude a Urgencias en enero de 2018 por sangrado por ureterostomía sin otra sintomatología. A su llegada se encuentra hemodinámicamente estable y analíticamente presenta anemia con Hb 7.7. A la exploración presenta pulsos conservados a todos los niveles de forma bilateral. Se realiza angio TAC en el que se observa fístula ilioureteral, ante lo que se interviene de forma urgente. En la arteriografía intraoperatoria se objetiva imagen de pseudoaneurisma en arteria íliaca común izquierda a nivel del *stent* ureteral izquierdo, con extravasación de contraste (Fig. 1). Se realiza implante de manera percutánea de *stent* autoexpandible Viabahn 10 × 100 mm (W.L. Gore & Associates Inc., Flagstaff, Arizona) recubierto en arteria íliaca común

Recibido: 04/08/2019 • Aceptado: 27/08/2019

Conflicto de intereses: los autores declaran no tener conflicto de interés.

Castro Ávila CM, Río Gómez J, García-Boyano F, de Francisco Torres T, Herrero Gutiérrez M, Liger Ramos JM. Fístula ilioureteral por *stent* ureteral en paciente con reconstrucción del tracto urinario tipo *bricker*. *Angiología* 2020;72(3):160-162.
DOI: 10.20960/angiologia.00079

Correspondencia:

Clara María Castro Ávila. Servicio de Angiología y Cirugía Vascular. Hospital General Universitario Gregorio Marañón. C\ del Dr. Esquerdo, 46. 28007 Madrid
e-mail: claracastroavila92@gmail.com

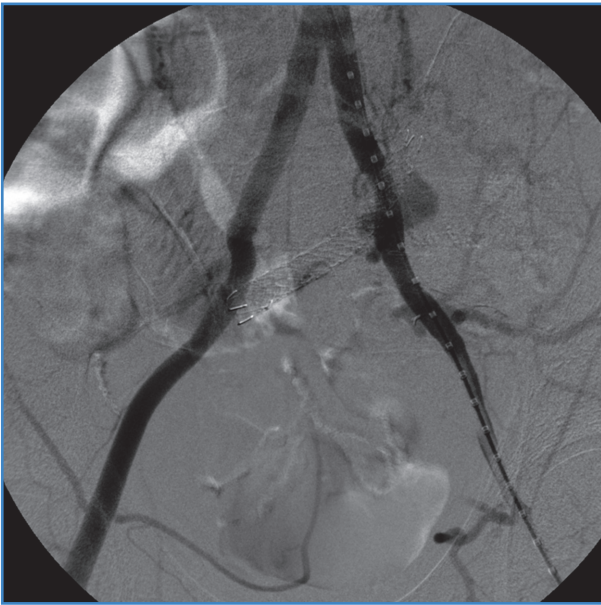


Figura 1. *Fistula ilioureteral a la altura de stent ureteral.*

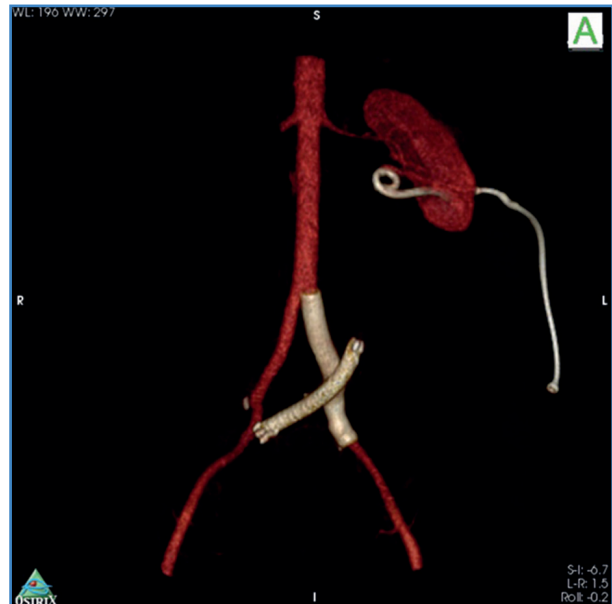


Figura 2. *Reconstrucción 3D tras la exclusión endovascular de la fistula.*

izquierda hasta la bifurcación ilíaca (Fig. 2). Para el cierre arterial se hace uso del dispositivo de cierre percutáneo Proglide (Abott vascular, CA, Estados Unidos). Como incidencia intraoperatoria presenta trombosis femoral izquierda relacionada con el dispositivo de cierre percutáneo, que se soluciona mediante trombectomía y plastia de arteria femoral común izquierda.

Es dado de alta a las 48 horas sin complicaciones. A los 2 meses, por complicaciones renales, se realiza nefrectomía que incluye uréter y su correspondiente *stent*. El *stent* iliaco queda permeable y se sella el defecto arterial.

Las fístulas arterioureterales se producen por la erosión de la pared ureteral (1). El mecanismo se basa aparentemente en la fricción producida por el flujo arterial pulsátil, lo que causa procesos inflamatorios y degenerativos que finalmente rompen la barrera entre ambas paredes. Se clasifican según su origen en primarias, iatrogénicas o relacionadas con el embarazo (6). Las fístulas iatrogénicas representan el 85% (7). Inicialmente se describieron en pacientes portadores de *stents* ureterales que, por sobredimensión, causarían una erosión mecánica que conllevaría la formación de la fístula. Sin embargo, en la literatura ya se han retratado casos secundarios a cirugía pélvica o genitourinaria, radiación previa o intervenciones de patología vas-

cular (1). El uso de *stent* ureteral está provocando un aumento de incidencia (8,9). Existen dos opciones terapéuticas principales: cirugía abierta y tratamiento endovascular. El tratamiento endovascular ofrece ventajas sobre la cirugía abierta, puesto que es menos invasivo, presenta menor número de complicaciones posoperatorias inmediatas y el tiempo de estancia hospitalaria es menor (10). Actualmente, el uso de un *stent* recubierto autoexpandible se ha convertido en el tratamiento de elección (10).

En nuestro caso la fístula arterioureteral es consecuencia de la colocación de un *stent* ureteral en una derivación tipo Bricker. Esto difiere en lo descrito previamente en la literatura, que corresponde a *stents* en uréteres nativos. Dadas las características del paciente, las múltiples intervenciones previas y tratamiento radioterápico, se decidió tratamiento endovascular.

Es necesario tener un alto índice de sospecha de fístula ureteroarterial en un paciente con hematuria y los factores de riesgo descritos previamente. En este caso, observamos que el tratamiento con *stent* autoexpandible recubierto en la región ilíaca presenta aceptables resultados a medio plazo, aunque la permeabilidad de dichos *stents* a largo plazo y el porcentaje de infección es todavía desconocido.

BIBLIOGRAFÍA

1. Batter SJ, McGovern FJ, Cambria RP. Ureteroarterial fistula: case report and review of the literature. *Urology* 1996;48:481-9.
2. Van den Bergh RCN, Moll FL, de Vries J-PPM, et al. Arterio-ureteral fistula: 11 new cases of a Wolf in sheep's clothing. *J Urol* 2008;179:578-81.
3. Das A, Lewandoski P, Laganosky D, et al. A review of the literature. *Vascular* 2016;24(2):203-7.
4. Fox JA, Krambeck A, McPhail EF, et al. Ureteroarterial fistula treatment with open surgery versus endovascular management: Long-term outcomes. *J Urol* 2011;185:945-50.
5. Van der Bergh RCN, Moll FL, de Vries J-PPM, et al. Arterio-ureteral fistulas: Unusual suspects-systematic review of 139 cases. *Urology* 2009;74:251-5.
6. Yamasaki K, Omori K, Takaoka E, et al. Successful management by provocative angiography and endovascular stent of ureteroarterial fistula in a patient with a long-term indwelling ureteral stent. *Jpn J Clin Oncol* 2010;40(3):267-70.
7. Madoff DC, Gupta S, Toombs BD, et al. Arterio-ureteral fistulas: a clinical diagnostic therapeutic dilemma. *AJR* 2004;182:1241-50.
8. Vandersteen DR, Saxon RR, Fuchs E, et al. Diagnosis and management of ureteroiliac artery fistula: value of provocative arteriography followed by common iliac artery embolization and extraanatomic arterial bypass grafting. *J Urol* 1997;158:754-8.
9. Bergqvist D, Pärsson H, Sherif A. Arterio-ureteral fistula: a systematic review. *Eur J Vasc Endovasc Surg* 2001;22:191-6.
10. Feuer DS, Ciocca RG, Nackman GB, et al. Endovascular management of ureteroarterial fistula. *J Vasc Surg* 1999;30:1146-9.