



Caso Clínico

Reporte de lesión en vena femoral: ¿reparación o ligadura?

Report of injury in the femoral vein: repair or ligation?

Nicolás Dayam Rosales Parra¹, Juliana Lucía Molina Valencia¹, Carolina Salazar Palacio¹, Geraldine Victoria Ruiz Niño¹, Walter David Romero Espitia²

¹Universidad de Antioquía. Medellín, Colombia. ²Hospital Universitario San Vicente Fundación. Medellín, Colombia

Resumen

Introducción: en el contexto del trauma vascular, la ligadura de estructuras venosas periféricas es una práctica habitual en su manejo, pero no está exenta de complicaciones y de secuelas; además, algunos estudios realizados en las últimas guerras y en centros de trauma civil muestran los beneficios de realizar una reparación venosa.

Casos clínicos: se presentan dos casos de traumas inciso-contusos en accidentes de tráfico en población pediátrica, uno de ellos con compromiso de la vena femoral común de forma aislada y un segundo caso con lesión de la arteria femoral superficial y de la vena femoral, ambos casos llevados a reconstrucción venosa con una evolución satisfactoria.

Discusión: aunque el manejo clásico de las lesiones venosas es la ligadura de la estructura, la literatura médica es contradictoria, ya que la evidencia actual sugiere una tendencia a favorecer la reconstrucción venosa. En pacientes hemodinámicamente inestables debe realizarse una ligadura o *shunt* de las grandes estructuras venosas; en los pacientes estables con lesiones en miembros inferiores, en especial los que presentan lesiones arteriales concomitantes, debe intentarse la reparación de la lesión venosa para disminuir el riesgo de amputación y las complicaciones secundarias a la hipertensión venosa.

Palabras clave:

Trauma vascular venoso. Vena femoral. Anastomosis quirúrgica. Amputación.

Abstract

Introduction: in the context of vascular trauma, the ligation of peripheral venous structures is a common practice in management, it is not exempt from complications and sequelae, in addition, some studies carried out in recent wars and in civilian trauma centers show benefits of performing a venous repair.

Cases reports: two cases of blunt force trauma in traffic accidents in the pediatric population are presented, one of them with isolated involvement of the common femoral vein and a second case with injury to the superficial femoral artery and femoral vein, both cases led to venous reconstruction with an adequate outcome.

Discussion: the classic management of venous injuries is the ligation of the structure, however, the current evidence has shown a tendency to favor venous reconstruction, but the current information is controversial. In hemodynamically unstable patients, a ligation or shunt of the large venous structures should be performed. In stable patients with injuries to the lower limbs, especially those with concomitant arterial injuries, repair of the venous injury should be attempted to reduce the risk of amputation and complications secondary to venous hypertension.

Keywords:

Venous trauma. Femoral vein. Surgical anastomosis. Amputation.

Recibido: 05/04/2023 • Aceptado: 19/06/2023

Conflicto de interés: los autores declaran no tener conflicto de interés.

Rosales Parra ND, Molina Valencia JL, Salazar Palacio C, Ruiz Niño GV, Romero Espitia WD. Reporte de lesión en vena femoral: ¿reparación o ligadura? *Angiología* 2023;75(5):330-334

DOI: <http://dx.doi.org/10.20960/angiologia.00518>

Correspondencia:

Nicolás Dayam Rosales Parra. Universidad de Antioquía. Carrera 52, 117. Medellín, Colombia
e-mail: nicolasrosalesp@outlook.com

INTRODUCCIÓN

La ligadura de estructuras venosas periféricas es una práctica habitual en el manejo actual del trauma. No está exenta de consecuencias, en especial en vasos de mayor calibre, ya que puede llevar a hipertensión venosa, flegmasia y alteración en la circulación (1). El interés por el restablecimiento del flujo venoso se inició en la guerra de Corea con el fin de disminuir la morbilidad (2,3).

La lesión de una vena de gran calibre de las extremidades inferiores se asocia a un 25-50 % con lesión arterial (2,4). En muchos casos la lesión venosa es asintomática y se diagnostica en la exploración quirúrgica de otra estructura, ocupando un papel secundario en la intervención (1,5). Sin embargo, la lesión de una vena principal presenta una mortalidad de un 30-50 % si no se trata (2). El trauma venoso más frecuente se da en la femoral superficial, seguido de la cava inferior y de la yugular interna (6). El mecanismo más frecuente es el penetrante, que representa un 95 % de los casos (5). Las cifras varían según la población estudiada.

Se presentan dos casos de trauma inciso-contuso de vena femoral en pacientes pediátricos a quienes se les realiza una reparación venosa con adecuada permeabilidad al alta y sin complicaciones secundarias.

CASOS CLÍNICOS

Caso 1

Paciente femenina de 12 años que ingresa con empalamiento de cuerpo extraño metálico en región suprapúbica e inguinal derecha, con historia de sangrado profuso en el sitio del trauma. En el momento del ingreso se encuentra hemodinámicamente estable. Abdomen, normal; pulsos de ambas extremidades inferiores, de intensidad normal, sin signos duros de lesión vascular.

Por la localización de la lesión se opta por la exploración quirúrgica. Se realiza una incisión vertical en la región inguinal derecha, una disección por planos hasta liberar el cuerpo extraño. Al retirarlo se evidencia una lesión de la cara anterior y posterior de la vena femoral derecha, por lo que se realiza disección y con-

trol vascular mediante el uso de *vessel loop* y pinzamientos. Posteriormente se realiza lavado intravascular con solución heparinizada y se finaliza con sutura de la cara anterior con polipropileno 6-0 previa verificación de flujo. Se finaliza el procedimiento con un cierre por planos (Fig. 1). Se traslada a la paciente a la unidad de cuidados especiales (UCE) con tratamiento antibiótico empírico. Al tercer día posoperatorio se realiza Doppler venoso sin evidencia de trombosis. Es dada de alta al sexto día posoperatorio con profilaxis con heparinas de bajo peso molecular durante 6 semanas. La paciente asistió a consulta de control a los 15 días; después, abandonó el seguimiento.

Caso 2

Paciente masculino de 8 años que ingresa por trauma inciso-contuso en la región anteromedial del muslo izquierdo debido al manillar de una bicicleta. En el examen físico inicial se encuentra hemodinámicamente estable, con herida de 1,5 x 1,5 cm en el muslo izquierdo, sin sangrado activo, pero con pulsos distales disminuidos y frialdad de la extremidad, por lo que se solicita angio TAC con evidencia de lesión de la arteria femoral superficial izquierda. Se lleva al paciente a cirugía y se encuentra una zona de contusión y trombosis de 3,5 cm de la arteria femoral superficial y una laceración de 3 cm en la cara posterior de la vena femoral. Se repara la lesión venosa con Prolene 7-0 y se procede a la reconstrucción de la arteria femoral superficial con injerto de safena invertida con nylon 8-0 puntos separados (Fig. 2). Se finaliza el procedimiento realizando un cierre por planos y el paciente es trasladado a la unidad de cuidados especiales. Al tercer día posoperatorio, un Doppler arterial muestra un injerto permeable con bajo riesgo de oclusión. Recibió anticoagulación con heparinas de bajo peso molecular durante 4 semanas y fue dado de alta sin complicaciones. En el seguimiento ambulatorio, con adecuada evolución, permanece asintomático.

DISCUSIÓN

La reparación quirúrgica venosa es técnicamente minuciosa, con aumento del tiempo operatorio

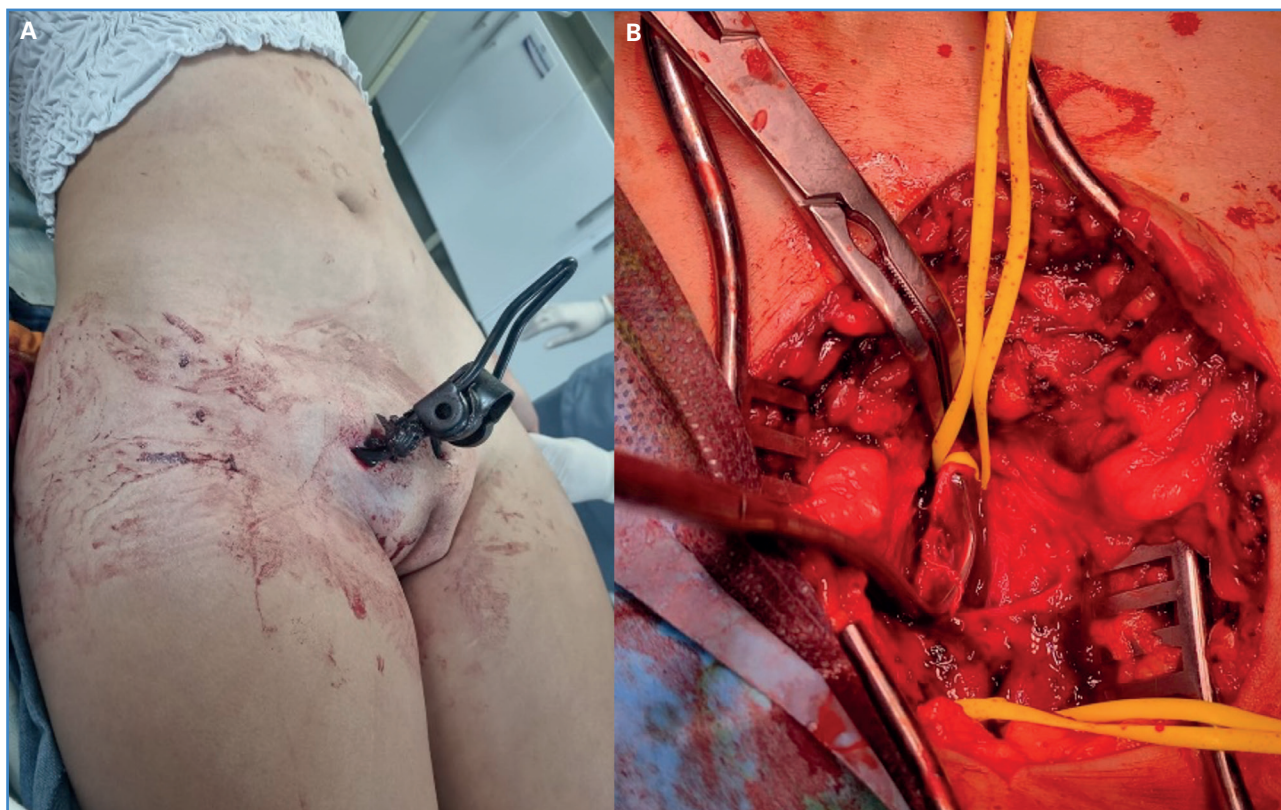


Figura 1. A. Objeto incrustado en la región inguinal derecha al ingreso. B. Vena femoral con pinzamiento de Satinsky.

y con una tasa de permeabilidad del 60-70 % a los 30 días (4). Sin embargo, la ligadura venosa lleva a hipertensión en este sistema, a un aumento de la presión en los compartimentos y a un aumento del riesgo de síndrome compartimental.

Los estudios derivados de la Segunda Guerra Mundial muestran que la ligadura de grandes estructuras venosas en las extremidades no aumenta la mortalidad, pero existen datos contradictorios en cuanto a si la reparación venosa mejora la tasa de salvamento de la extremidad cuando se asocia con lesiones arteriales (3,7-9). Algunos estudios reportan una tasa de edema posoperatorio permanente del 50 % en la ligadura comparado con el 7 % en la reconstrucción de las venas de los miembros inferiores (7,10), sin aumento de las complicaciones tromboembólicas en la reparación venosa en comparación con la ligadura.

En 2006, durante la guerra del Líbano, se reportaron 12 lesiones venosas mayores (7 asociadas a lesión arterial y 5 aisladas). Todas se repararon realizando infusión de heparina no fraccionada intravenosa durante el procedimiento quirúrgico. En el posope-

riorio se mantuvo la extremidad elevada hasta que desapareció el edema y se administró enoxaparina 40 mg/día hasta que el paciente lograra deambular, momento en el que se sustituyó por ácido acetilsalicílico 100 mg/día. Reportan una permeabilidad del 100 % a los 9 meses. Otros trabajos muestran diferentes esquemas de anticoagulación sin que se evidencie superioridad en ninguno de ellos.

El uso de *shunts* venosos temporales (tipos de *shunt*: Argyle, Pruitt-Inahara, carótida, tubo a tórax o venoclis) en el paciente inestable y después de manejo definitivo cuando las condiciones clínicas lo permitan es una alternativa (5,9). Parry reportó una permeabilidad de los *shunts* venosos del 100 % a las 22 horas y solo en un 10 % de dichos casos no se logró una reparación venosa definitiva. El injerto de politetrafluoroetileno (PTFE) se ha utilizado en grandes defectos, en especial en resecciones oncológicas con compromiso de la vena cava inferior o en trauma de venas de la extremidad (5).

Aunque la tasa de trombosis posterior a la reparación no es baja, se encuentran altas tasas de recanali-

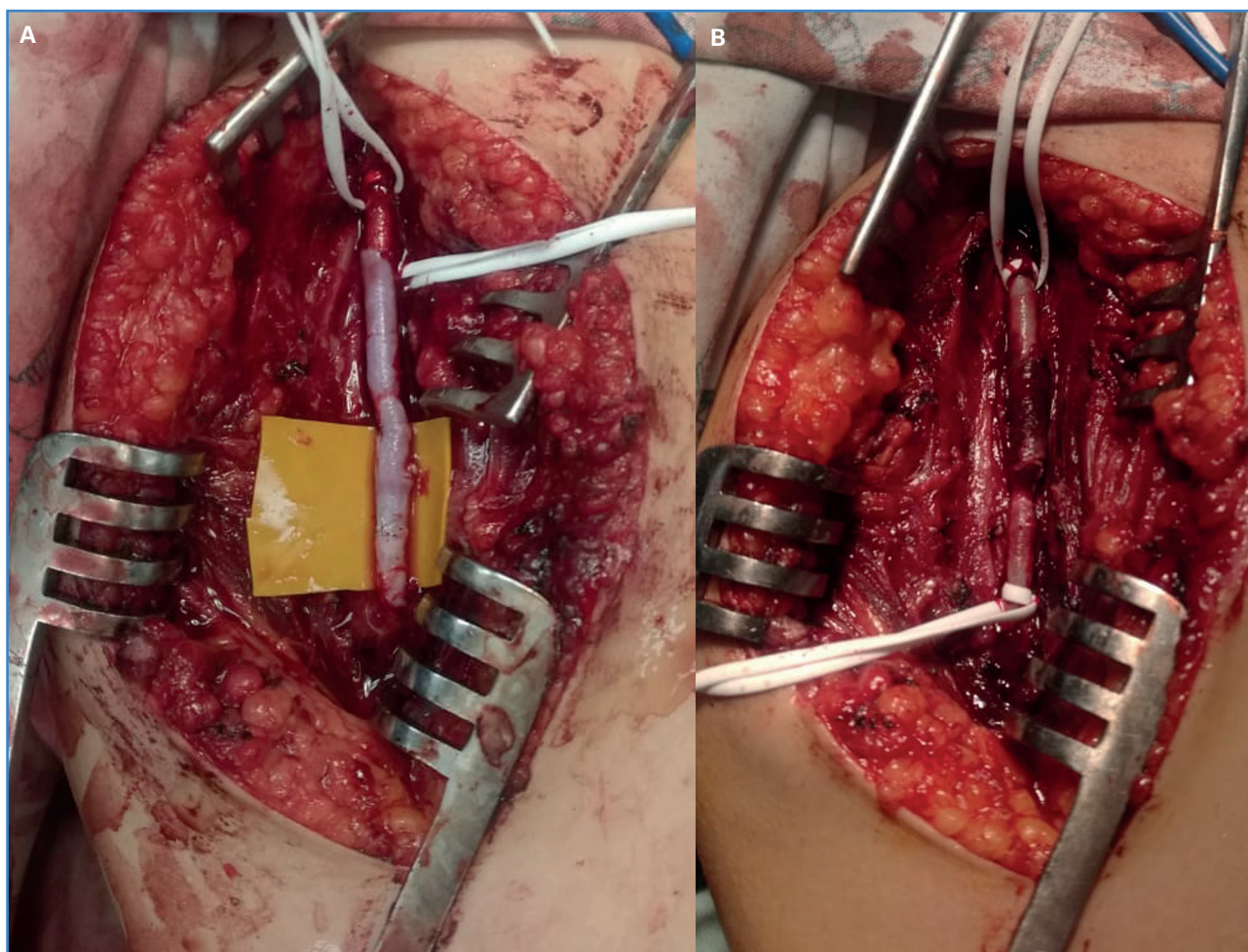


Figura 2. A. Arteria femoral lesionada disecada. B. Reparación de la arteria femoral con injerto de safena invertida.

zación en el seguimiento. Además, existe la posibilidad de realizar manejo endovascular con *stent* (5).

Respecto a la ligadura de grandes venas de las extremidades superiores, se han evidenciado pocas secuelas debido a su gran número de colaterales (7). Sin embargo, existen datos limitados sobre la mejor alternativa terapéutica en estos casos.

CONCLUSIÓN

El manejo de las lesiones venosas en un contexto de trauma vascular sigue siendo controvertido. En pacientes hemodinámicamente inestables debe realizarse una ligadura o shunt de las grandes estructuras venosas, mientras que en los paciente estables con lesiones en los miembros inferiores, en especial los que presentan lesiones arteriales concomitantes,

debe considerarse la reparación de la lesión venosa para disminuir el riesgo de amputación y las complicaciones secundarias a la hipertensión venosa.

BIBLIOGRAFÍA

1. Qi Y, Gillespie DL. Venous Trauma: New Lessons and Old Debates. *Perspect Vasc Surg Endovasc Ther* 2011;23(2):74-9. DOI: 10.1177/1531003511408336
2. Gimzewska M, Onida S, Davies A. Deep venous stenting in trauma – What is the role? *Phleb J Venous Dis* 2020;35(3):150-2. DOI: 10.1177/0268355519867550
3. Matsumoto S, Jung K, Smith A, Coimbra R. Outcomes Comparison Between Ligation and Repair after Major Lower Extremity Venous Injury. *Ann Vasc Surg* 2019;54:152-60. DOI: 10.1016/j.avsg.2018.05.062
4. Kauvar D, propper B. Lower Extremity Vascular Trauma. In: *Rich's Vascular Trauma*. 4.ª ed. Elsevier; 2021. p. 273-87. DOI: 10.1016/B978-0-323-69766-8.00022-6

5. Quan RW, Adams ED, Cox MW, et al. The Management of Trauma Venous Injury: Civilian and Wartime Experiences. *Perspect Vasc Surg Endovasc Ther* 2006;18(2):149-56. DOI: 10.1177/1531003506293452
6. Rich NM. Management of Venous Trauma. *Surg Clin North Am* 1988;68(4):809-21. DOI: 10.1016/S0039-6109(16)44587-1
7. Kochuba M, Rozycki GF, Feliciano D. Outcome after ligation of major veins for trauma. *J Trauma Acute Care Surg* 2021;90(2):e40-9. DOI: 10.1097/TA.0000000000003014
8. Nitecki SS, Karram T, Hoffman A, Bass A. Venous trauma in the Lebanon War 2006. *Interact Cardiovasc Thorac Surg* 2007;6(5):647-50. DOI: 10.1510/icvts.2007.158014
9. Gifford SM, Aidinian G, Clouse WD, et al. Effect of temporary shunting on extremity vascular injury: An outcome analysis from the Global War on Terror vascular injury initiative. *J Vasc Surg* 2009;50(3):549-56. DOI: 10.1016/j.jvs.2009.03.051
10. Kakkos SK, Tsolakis IA, Markopoulos G, et al. Presentation patterns and prognosis of 109 isolated venous injuries in 99 patients. *Phleb J Venous Dis* 2019;34(10):698-706. DOI: 10.1177/0268355519837870