



Caso Clínico

Manejo conservador del síndrome de atrapamiento poplíteo

Conservative management of popliteal entrapment syndrome

Nicolás Dayam Rosales Parra, Juliana Lucía Molina Valencia, José Andrés Uribe Munera

Universidad de Antioquía. Medellín, Colombia

Resumen

Introducción: el síndrome de atrapamiento de la arteria poplíteo es infrecuente. La mayoría de las veces ocurre debido a la compresión de la arteria poplíteo por el músculo gastrocnemio o poplíteo. Puede presentarse de forma asintomática o sintomática (claudicación o afectación de la viabilidad de la extremidad). El diagnóstico es clínico, mediante maniobras que producen la contracción del músculo gastrocnemio y pruebas de imagen. El tratamiento es principalmente quirúrgico.

Caso clínico: se presenta el caso de un hombre de 62 años, sin factores de riesgo, que realiza actividad física, a quien se le registró disminución de los pulsos distales del miembro inferior derecho. La angiotomografía y la angiorresonancia evidenciaron el atrapamiento de la arteria poplíteo derecha con oclusión y recanalización de vasos infrapoplíteos a través de una rama genicular que se originaba proximal a la lesión y actuaba como puente natural, sin repercusión clínica alguna. Probablemente sus mecanismos adaptativos han asegurado una adecuada perfusión distal mediante derivación por arterias colaterales.

Discusión: en el atrapamiento poplíteo de causa anatómica debe asegurarse el adecuado flujo sanguíneo distal. Este puede darse de manera natural por la circulación colateral o por la creación de puentes mediante una cirugía.

Palabras clave:

Arteria poplíteo.
Tratamiento conservador.
Claudicación intermitente.

Abstract

Introduction: popliteal artery entrapment syndrome is infrequent, which occurs in most cases due to compression of the gastrocnemius or popliteal muscle on the artery. It can present asymptomatic, with claudication, or compromise of the viability of the limb. The diagnosis is based on imaging studies at rest and with maneuvers that cause the contraction of the gastrocnemius muscle. Surgical treatment is the most used.

Case report: the case of a 62-year-old man is presented, without significant risk factors, physically active, with decrease in the distal pulses of the lower right limb. Angio-tomography and angio-MRI show an entrapment of the right popliteal artery, with its occlusion and with recanalization of infrapopliteal vessels through a genicular that originated proximal to the lesion and acted as a natural bridge, without any clinical repercussion. The adaptive mechanisms of the patient were considered to have ensured adequate distal perfusion through a bypass through collateral arteries.

Discussion: in anatomically caused popliteal entrapment, adequate distal blood flow must be ensured. This can occur naturally through collateral circulation or by creating bridges through surgery.

Keywords:

Popliteal artery.
Conservative treatment.
Intermittent claudication.

Recibido: 17/09/2022 • Aceptado: 13/11/2022

Conflicto de interés: los autores declaran no tener conflicto de interés.

Rosales Parra ND, Molina Valencia JL, Uribe Munera JA. Manejo conservador del síndrome de atrapamiento poplíteo. *Angiología* 2023;75(2):109-112

DOI: <http://dx.doi.org/10.20960/angiologia.00470>

Correspondencia:

Nicolás Dayam Rosales Parra. Universidad de Antioquía. C/ 65, 56-84. Medellín, Colombia
e-mail: nicolasrosalesp@outlook.com

INTRODUCCIÓN

El síndrome de atrapamiento poplíteo consiste en la compresión de la arteria poplíteo por un músculo adyacente en posición anómala o hipertrofiado. Fue descrito por primera vez en 1879 por el estudiante de medicina Anderson Stuart, mientras realizaba disecciones en cadáveres en Edimburgo y fue reconocido como entidad médica en 1965 (1,2). La compresión de la arteria poplíteo puede ser: anatómica, cuando lo que ocurre es una migración tardía o incompleta de la cabeza medial del músculo gastrocnemio (o menos frecuentemente por defecto del músculo semimembranoso, plantar, arco del soleo, bandas fibrosas, por lesiones óseas, etc.), o funcional, cuando se da por hipertrofia muscular.

La incidencia reportada es del 0,6 % al 3,5 % y es bilateral en dos tercios de los casos. Se presenta predominantemente en hombres entre la tercera y la cuarta década de la vida (2). Debe sospecharse ante presencia de claudicación de los miembros inferiores en hombres jóvenes. La claudicación puede presentar variantes atípicas como: comenzar después de largas caminatas, mejorar después de realizar ejercicios de intensidad alta o incluso podría presentarse con parestesias (3) por afectación del nervio tibial. La sintomatología es crónica en la mayoría de pacientes, pero en algunos puede presentarse como un evento agudo (4). Los síntomas podrían simular un síndrome compartimental en los casos en los que, además, se presenten alteraciones venosas o funcionales (5).

Este caso permite observar el manejo conservador en pacientes asintomáticos seleccionados que presentan un síndrome de atrapamiento poplíteo.

CASO CLÍNICO

Hombre de 62 años que asiste a consulta por dolor lumbar. Durante su evaluación se produce el hallazgo incidental de ausencia de pulsos en el miembro inferior derecho. Sin factores de riesgo cardiovascular susceptibles de intervención. Realiza actividad física moderada/intensa de forma regular, sin síntomas (niega claudicación o disestesias). En el examen físico, pulso pedio y tibial posterior derecho débil; poplíteo y femoral derecho, normales; pulsos del miembro inferior izquierdo, normales.

Las presiones segmentarias del miembro inferior derecho presentaron una caída superior a 30 mmHg entre el muslo distal y la pierna proximal, con disminución en la amplitud de la onda de volumen del pulso a nivel infrapoplíteo e ITB en reposo de 0,97 comparado con el izquierdo, que tuvo un ITB de 1,27 y una onda de volumen normal.

En el dúplex color arterial se evidenció oclusión de la segunda porción de la arteria poplíteo derecha y recanalización distal con ondas trifásicas.

En la angiotomografía, además de la oclusión corta de la segunda porción de la poplíteo derecha, se expuso también oclusión proximal de la arteria tibial posterior, que se reconstituye distalmente, y permeabilidad del tronco tibioperoneo y tibial anterior derechos.

El estudio se complementa con angiorrsonancia, que muestra una banda fibrosa que se extiende desde el paquete vascular al aspecto medial y posterior del fémur distal en relación con oclusión de 45 mm de la arteria poplíteo derecha, con gastrocnemios de configuración normal, lo que define un atrapamiento de tipo III (Fig. 1). Adicionalmente se identifica rama colateral que emerge del sitio de la oclusión proximal, transcurre lateralmente y desemboca en el sitio de la reconstitución distal, con disminución del calibre del tronco tibioperoneo y tibial anterior respecto a la extremidad izquierda.

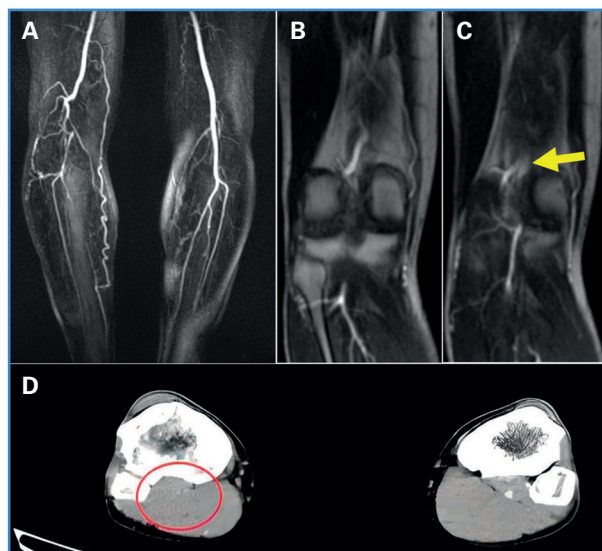


Figura 1. Angiorrsonancia: A. Oclusión de la arteria poplíteo derecha, ramas colaterales con reconstitución del flujo distal. B. Segmento de la arteria poplíteo antes de la oclusión. C. Banda fibrosa que genera oclusión de la arteria. Angiotomografía: D. Corte axial. Oclusión de la segunda porción de la poplíteo derecha.

Los estudios mencionados anteriormente se realizaron en ambas extremidades, sin evidenciar alteraciones en el miembro inferior izquierdo.

Por tratarse de un paciente asintomático y con adecuada perfusión distal del miembro afectado, dada por la rama colateral genicular que generaba un puente natural, no sometido a compresión alguna, se decidió realizar un manejo clínico expectante sin otros estudios adicionales, después de discutirlo en una reunión de decisiones clínicas del servicio de cirugía vascular de la Universidad de Antioquía. Tampoco se consideró necesaria la limitación de sus actividades físicas usuales ni el inicio de antiagregantes u otros fármacos. El paciente continúa asintomático en el seguimiento a un año.

DISCUSIÓN

Un método diagnóstico inicial adecuado para esta enfermedad es la toma del índice tobillo-brazo (ITB) en reposo y una nueva medición después de una prueba de caminata. Se considera positivo para el síndrome de atrapamiento poplíteo cuando la segunda toma cae entre un 30 y un 50 % respecto a la primera. También puede tomarse el ITB en reposo y con flexión plantar forzada. Esta posición ocasiona compresión de la arteria, con caída del ITB (6). Los casos positivos siempre deben complementarse con una imagen.

La prueba de referencia es la arteriografía, en la que se considera el diagnóstico en dos de los siguientes casos: obstrucción en la parte media de la poplítea (en el 36 % de los casos), dilatación posterior al presunto sitio de compresión (34 %) y desviación medial de la arteria (24 %) (7). A pesar de ser la arteriografía la prueba diagnóstica de referencia, otras como la angiotomografía y la angiorresonancia magnética también pueden caracterizar adecuadamente la enfermedad, de las que esta última es la preferida, pues no somete al paciente a radiación, no es invasiva y permite una adecuada caracterización de los tejidos blandos, lo que ayuda a definir la etiología (7).

El síndrome de atrapamiento poplíteo se ha clasificado en seis tipos, según las variaciones anatómicas encontradas (1,7) (Fig. 2). Sirico F y cols., en una revisión sistemática de series o reporte de casos,

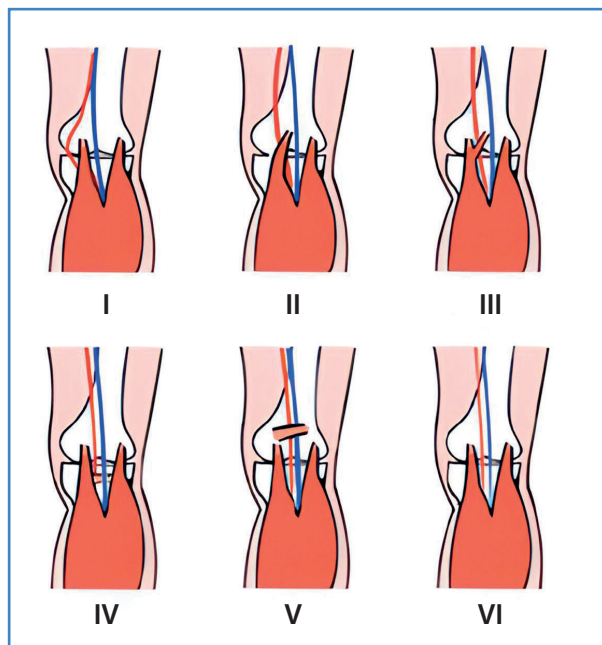


Figura 2. Tipos de atrapamientos poplíteos. Tipo I: está asociado a un curso anómalo medial de la arteria poplítea alrededor de la cabeza medial del músculo gastrocnemio. Tipo II: la cabeza medial de gastrocnemio se inserta lateralmente en el fémur distal y desplaza la arteria poplítea hacia la cara interna de la rodilla. Tipo III: banda fibrosa o un remanente muscular del gastrocnemio. Discurre de forma anormal alrededor de la arteria, presionándola. Tipo IV: ocurre por persistencia embriológica del paso profundo de la arteria al músculo poplíteo. En el tipo V se evidencia la afectación de la arteria y de la vena poplíteas. El tipo VI demuestra la compresión u oclusión de la arteria por la hipertrofia muscular del gastrocnemio, del soleo o del plantar, sin que existan alteraciones anatómicas demostrables.

encontraron que el tipo más frecuente fue el I, con un 40,22 %, seguido del II (22,99 %) y del III (12,64 %) (4). En el caso que se presenta, se encontró una alteración de tipo III. Además, existe una clasificación patológica que se realiza con base en la localización de la fibrosis: es estadio 1 cuando está en la adventicia, estadio 2 cuando afecta hasta la capa media y estadio 3 si se afecta toda la pared del vaso, llevando a oclusión, como ocurrió en nuestro paciente (5).

El tratamiento de elección en las alteraciones anatómicas es el manejo quirúrgico (8,9). En estados tempranos la liberación del vaso es suficiente. La reconstrucción vascular con injertos no sintéticos y procedimientos híbridos se reserva para estados avanzados de la afección (10). El abordaje medial se prefiere en los tipos I y II y el posterior para los III y IV (5). La corrección quirúrgica puede obviarse si se presenta una oclusión total, con una adecuada circulación colateral, sin degeneración aneurismática,

sin síntomas incapacitantes y en ausencia de dolor o pérdida tisular, como fue el caso de nuestro paciente. Ya que la derivación fue espontánea (circulación colateral) y asintomática, no se consideró ningún tipo de intervención diferente al seguimiento.

La alteración funcional es susceptible de manejo no operatorio mediante la disminución del volumen muscular. El tratamiento quirúrgico se reserva para fallos en el manejo conservador o en clases avanzadas de la enfermedad (5).

BIBLIOGRAFÍA

1. Pillai J. A current interpretation of popliteal vascular entrapment. *J Vasc Surg* 2008; 48(Suppl.6):61S-5S. DOI: 10.1016/j.jvs.2008.09.049
2. Sinha S, Houghton J, Holt PJ, et al. Popliteal entrapment syndrome. *J Vasc Surg* 2012;55(1):252-262.e30. DOI: 10.1016/j.jvs.2011.08.050
3. O'Leary DP, O'Brien G, Fulton G. Popliteal artery entrapment syndrome. *Int J Surg Case Rep* 2010;1(2):13-5. DOI: 10.1016/j.ijscr.2010.07.003
4. Sirico F, Palermi S, Gambardarella F, et al. Ankle Brachial Index in different types of popliteal artery entrapment syndrome: a systematic review of case reports. *J Clin Med* 2019;8:1-11. DOI: doi:10.3390/jcm8122071
5. Forbes TL, Kayssi A. Nonatheromatous Popliteal Artery Disease. En: *Rutherford's Vascular Surgery And Endovascular Therapy*. Ninth ed. Philadelphia: Elsevier; 2019. p. 1891-905.
6. Hameed M, Coupland A, Davies AH. Popliteal artery entrapment syndrome: an approach to diagnosis and management. *Br J Sports Med* 2018;52(16):1073-4. DOI: 10.1136/bjsports-2017-098704
7. Macedo TA, Johnson CM, Hallett JW, et al. Popliteal Artery Entrapment Syndrome: Role of Imaging in the Diagnosis. *Am J Roentgenol* 2003;181(5):1259-65. DOI: 10.2214/ajr.181.5.1811259
8. Shahi N, Arosemena M, Kwon J, et al. Functional Popliteal Artery Entrapment Syndrome: A Review of Diagnosis and Management. *Ann Vasc Surg* 2019;59:259-67. DOI: 10.1016/j.avsg.2018.12.105
9. Di Marzo L, Venturini L. Contemporary treatment of Popliteal Artery Entrapment syndrome. *Rev Vasc Med* 2014;2(2):73-6. DOI: 10.1016/j.rvm.2014.01.001
10. Yamamoto S, Hoshina K, Hosaka A, et al. Long-term outcomes of surgical treatment in patients with popliteal artery entrapment syndrome. *Vascular* 2015;23(5):449-54. DOI: 10.1177/1708538114560460