



Revisión

Hematoma retroperitoneal espontáneo en pacientes con neumonía grave por SARS-CoV-2

Spontaneous retroperitoneal hematoma in patients with severe SARS-CoV-2 pneumonia

Beatriz Villota Tamayo¹, Arkaitz Perfecto Valero^{1,2}, June Fernández Fernández³, Teresa Pascual Vicente¹, Ibañe Villalabeitia Ateca¹, Miriam Tellaeche de la Iglesia¹, Elena María Aranda Escaño¹, Aingeru Sarriugarte Lasarte^{1,4}

¹Servicio de Cirugía General y del Aparato Digestivo. Hospital Universitario de Cruces. Instituto de Investigación Sanitaria BioCruces. Barakaldo, Bizkaia. ²Unidad de Cirugía Hepatobiliar, del Retroperitoneo y Trasplante Hepático. Hospital Universitario de Cruces. Barakaldo, Bizkaia. ³Servicio de Angiología, Cirugía Vasculosa y Endovascular. Hospital Universitario de Galdakao. Galdakao, Bizkaia. ⁴Unidad de Cirugía Esofagogástrica, Bariátrica y de Pared Abdominal Compleja. Hospital Universitario de Cruces. Barakaldo, Bizkaia

Resumen

Recientemente se han publicado varios casos de hematomas retroperitoneales espontáneos (HRE) en el contexto de infección por SARS-CoV-2. Este estudio presenta una revisión sistemática de la literatura con el objetivo de profundizar en esta infrecuente asociación.

Se identificaron 32 casos de HRE, el 28,1 % con enfermedad COVID-19 crítica. El 68,7 % recibió anticoagulación con HBPM y el 15,6 % con heparina sódica. La mediana de días hasta el diagnóstico fue de 10,5 (rango de 0-38). En el 31,2 % de los casos se optó por manejo conservador, mientras que otro 31,2 % requirió angioembolización. Se comunicaron 10 *exitus* (31,2 %), 6 probablemente relacionados con el HRE.

Existen hipótesis acerca de la relación entre la infección por SARS-CoV-2 y los fenómenos hemorrágicos. Se han descrito dos mecanismos que explicarían la coagulopatía: la unión al receptor ACE2 y la acción directa del virus sobre el endotelio vascular. Por otra parte, la disfunción plaquetaria, la trombocitopenia inmune y la respuesta al SIRS, así como los microtraumas secundarios al esfuerzo tusígeno, la ventilación mecánica invasiva o los cambios posturales, sugieren un origen multicausal del HRE.

La literatura sobre esta asociación es escasa. Dado el exceso de morbimortalidad que supone, se considera necesario profundizar en su investigación.

Palabras clave:

Hematoma retroperitoneal.
COVID. SARS-CoV-2.
Angioembolización.

Recibido: 15/05/2022 • Aceptado: 09/11/2022

Conflicto de interés: los autores declaran no tener conflicto de interés.

Villota Tamayo B, Perfecto Valero A, Fernández Fernández J, Pascual Vicente T, Villalabeitia Ateca I, Tellaeche de la Iglesia M, Aranda Escaño EM, Sarriugarte Lasarte A. Hematoma retroperitoneal espontáneo en pacientes con neumonía grave por SARS-CoV-2. *Angiología* 2023;75(2):85-96

DOI: <http://dx.doi.org/10.20960/angiologia.00429>

Correspondencia:

Beatriz Villota Tamayo. Servicio de Cirugía General y del Aparato Digestivo. Hospital Universitario de Cruces. Plaza Cruces, s/n. 48903 Barakaldo, Bizkaia
e-mail: beatriz.villotatamayo@osakidetza.eus

Abstract

Recently, cases of spontaneous retroperitoneal haematomas (SRH) in the context of SARS-CoV-2 infection have been published. This study presents a systematic review with the aim of further investigating this rare association.

Thirty-two cases were identified, with a 28,1 % of critical patients. A total of 68,7 % received anticoagulation with LMWH, and a 15,6 % with UFH. The median number of days to diagnosis was 10,5 (0-38). Conservative management was chosen in 31,2 %, while another 31,2 % required angio-embolisation. Ten *exitus* (31,2 %) were reported, 6 related to SRH.

There are hypotheses on the link between SARS-CoV-2 infection and haemorrhagic phenomena. Two mechanisms have been described that would explain coagulopathy: the binding of SARS-CoV-2 to the ACE2 receptor and its direct action on the vascular endothelium. Furthermore, the platelet dysfunction, immune thrombocytopenia and SIRS, added to the endothelial disruption in retroperitoneal vessels, as well as microtrauma secondary to cough stress, invasive mechanical ventilation and/or postural changes, suggest a multicausal origin of SRH.

The literature concerning this association is scarce. Given the excess morbidity and mortality involved, it is considered necessary to investigate it further.

Keywords:

Spontaneous retroperitoneal hematoma. COVID. SARS-CoV-2. Angio-embolisation.

INTRODUCCIÓN Y OBJETIVOS

La enfermedad de la COVID-19, causada por el virus SARS-CoV-2, fue declarada pandemia mundial por la Organización Mundial de la Salud en diciembre de 2019. Las manifestaciones clínicas más frecuentes son de tipo respiratorio y habitualmente consisten en fiebre, tos, disnea o hallazgos en la radiología torácica. No obstante, la infección por SARS-CoV-2 puede cursar con afectación sistémica y provocar un fallo multiorgánico al producir daño cardíaco, síntomas gastrointestinales o alteraciones de la coagulación, entre otros síntomas (1,2). Además, se estima que el 5 % de los pacientes con COVID-19 han necesitado ingreso en una Unidad de Cuidados Intensivos (UCI) (1), con un riesgo incrementado de sufrir fenómenos tromboembólicos o hemorrágicos que empeoran el pronóstico.

Se conoce la relación entre el SARS-CoV-2 y los fenómenos trombóticos. Del mismo modo, existe cierta asociación también con los fenómenos hemorrágicos. Recientemente se han publicados varios casos de hematomas retroperitoneales espontáneos (HRE) en pacientes con enfermedad COVID-19 severa probablemente relacionados con la coagulopatía que sucede a consecuencia del daño endotelial y con el síndrome de respuesta inflamatoria sistémica (SIRS) secundario a la infección (3-5).

El objetivo de este estudio fue profundizar en la asociación entre los HRE y la COVID-19, la etiopatogenia subyacente y las experiencias reflejadas en la literatura.

DESARROLLO

Método

Se realizó una revisión sistemática de la literatura fundamentada en la búsqueda de artículos que comunicasen la presencia de HRE en el contexto de infección severa por SARS-CoV-2. Para ello, se diseñó una estrategia de búsqueda combinando diferentes términos en las principales bases de datos bibliográficas: Ovid, MEDLINE, PubMed, Cochrane Library y ScienceDirect. Como estrategia secundaria se realizó una búsqueda inversa en la bibliografía citada en los artículos previamente seleccionados. Durante el proceso de búsqueda se empleó el *software* Zotero para la gestión de las referencias bibliográficas.

El proceso de revisión se desarrolló acorde a las recomendaciones de la declaración PRISMA (6). Los descriptores para la búsqueda de artículos incluyeron los términos MeSH y términos libres: "*retroperitoneal hemorrhage*"; "*retroperitoneal hematoma*"; "*SARS-CoV-2*" y "*COVID*". Se empleó como operador *booleano* [*and*], realizando las siguientes combinaciones de términos: "*retroperitoneal hemorrhage [and] SARS-CoV-2*"; "*retroperitoneal hemorrhage [and] COVID*"; "*retroperitoneal hematoma [and] SARS-CoV-2*" y "*retroperitoneal hematoma [and] COVID*". No se estableció ninguna restricción respecto a los formatos de publicación. No se establecieron restricciones por idioma. La búsqueda bibliográfica se llevó a cabo entre junio de 2021 y febrero de 2022. Se incluyeron artículos publicados hasta el 31 de diciembre de 2021. El protocolo de selección

de estudios incluyó, en primer lugar, el examen por título y resumen por parte de un revisor y el descarte de aquellos manuscritos irrelevantes con base en su valoración. En segundo lugar, se llevó a cabo por parte de dos revisores la lectura del texto completo de los potencialmente relevantes y se realizó un informe de cada uno de los estudios seleccionados. Por último, al menos tres revisores participaron en la toma definitiva de decisiones sobre la inclusión de cada uno de los estudios leídos por completo con base en sus características y en su contenido. Los desacuerdos sobre la inclusión de estudios se resolvieron mediante discusión y, en casos seleccionados, con la mediación de un cuarto revisor. Posteriormente, se trataron de sintetizar las características e ideas fundamentales de los estudios, para lo cual tres de los autores llevaron a cabo el proceso de gestión de la información y posterior redacción del manuscrito, que fue revisado en sus diferentes fases por todos los miembros del grupo de trabajo.

Análisis estadístico

Las variables cuantitativas se describieron usando la mediana y el rango o la media y su desviación estándar, mientras que las variables cualitativas se describieron como porcentajes. Las curvas de incidencia acumulada y de supervivencia se estimaron empleando el método de Kaplan-Meier. Se estimó la incidencia acumulada, como el intervalo temporal entre la fecha del diagnóstico de enfermedad por COVID-19 y la fecha del diagnóstico del HRE. La supervivencia se definió como el intervalo temporal entre el diagnóstico del HRE y el fallecimiento (en los casos en los que no constó la comunicación del *exitus* se asumió la supervivencia respecto al episodio referido en las publicaciones). Se realizó una representación gráfica de ambos parámetros. Para ello, todos los análisis se realizaron con el programa estadístico R (versión 4.0.1): *A language and environment for statistical computing*. R Foundation for Statistical Computing (Viena, Austria).

RESULTADOS

El proceso de revisión sistemática permitió identificar 222 artículos compatibles con los términos

de búsqueda. Se realizó un cribado por título y resumen de todos ellos y se seleccionaron 34 textos completos para su lectura crítica. La búsqueda inversa en la bibliografía de estos artículos permitió identificar tres publicaciones más (19,22,24). Del total de manuscritos elegibles se descartaron 188 en la primera fase de revisión y 11 más tras la lectura completa del texto. 9 de ellos se descartaron por carecer de interés para el estudio que nos ocupa y otros 2 se excluyeron por tratarse exclusivamente de hematomas de la vaina de los rectos o hematomas musculares en las extremidades. Finalmente, se incluyeron 26 manuscritos que contenían casos de HRE en pacientes con la COVID-19 de acuerdo a los requisitos establecidos de búsqueda. En todas las publicaciones incluidas en esta revisión la recogida de datos se realizó de manera retrospectiva. De la totalidad de manuscritos incluidos, 15 son series retrospectivas de casos, 2 revisiones no sistemáticas de la literatura, 2 guías clínicas y 6 estudios retrospectivos observacionales, de los que 4 son multicéntricos. El diagrama de flujo correspondiente al proceso de revisión sistemática se muestra en la figura 1.

En total, se identificaron 32 casos publicados de pacientes con neumonía por SARS-CoV-2 que durante el ingreso presentaron el diagnóstico de HRE. La tabla I muestra los aspectos demográficos de los casos recogidos y las principales características respecto a los hematomas, así como datos sobre el diagnóstico, el tratamiento y la evolución de la COVID-19.

La mediana de edad fue de 71 años (rango de 51-94 años) y 19 pacientes (59,3 %) fueron hombres. Las comorbilidades más frecuentes fueron la hipertensión arterial (HTA) (47 %) y la diabetes *mellitus* de tipo 2 (DM2) (25 %). La mediana del índice de comorbilidad de Charlson fue de 3 (rango 1-7). En cuanto a la severidad de la infección por SARS-CoV-2, 9 pacientes (28,1 %) presentaron enfermedad severa-crítica, de los que todos ellos requirieron ingreso en UCI. En un paciente (3,1 %), la enfermedad se categorizó como leve-moderada. Cabe mencionar que en 22 casos (68,8 %) no se especificó el grado de severidad de la enfermedad. Únicamente en un paciente (3,1 %) se señaló la necesidad de terapia con membrana de oxigenación extracorpórea (ECMO).

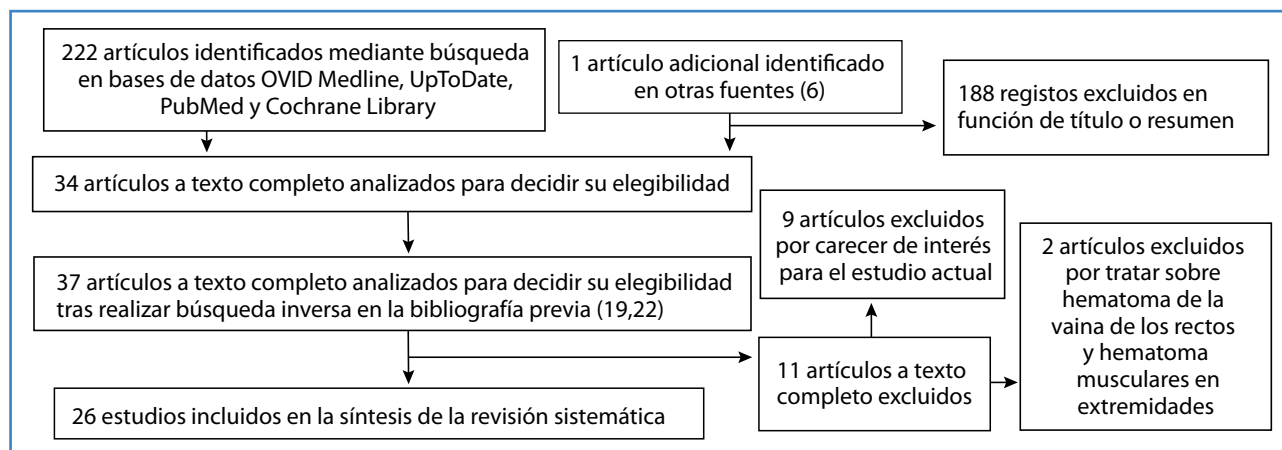


Figura 1. Proceso de revisión sistemática. Diagrama de flujo.

En relación con la pauta de anticoagulación, en 22 pacientes (68,8 %) consta la recepción de tratamiento con heparina de bajo peso molecular (HBPM): 8 a dosis profiláctica (25 %) y 11 a dosis terapéutica (34,4 %), mientras que 5 pacientes (15,6 %) se trataron con heparina no fraccionada (HNF). Además, se recoge que en 2 pacientes (6,2 %) se añadió antiagregación con ácido acetilsalicílico (AAS). Las dosis empleadas se especifican en la tabla I.

La mediana de días de ingreso hasta el diagnóstico del HRE fue de 10,5 (rango de 0-38 días). La curva de incidencia acumulada se muestra en la figura 2. El síntoma más frecuente fue el dolor o la presencia de una masa abdominal (37,5 %). Por otra parte, en 12 casos (37,5 %) también se objetivó un descenso de los niveles séricos de hemoglobina al diagnóstico y 6 pacientes (18,8 %) presentaron datos de inestabilidad hemodinámica o *shock* hipovolémico. La confirmación diagnóstica se realizó mediante tomografía computarizada (TC) en 24 casos (75 %) y ecografía en 1 caso (3,1 %). Únicamente en un paciente (3,1 %) el diagnóstico de HRE se debió a un hallazgo casual en la TC.

En cuanto a las principales características del HRE, se describen 14 hematomas en el propio espacio retroperitoneal (43,8 %) y 18 hematomas del músculo iliopsoas (56,2 %). En 11 de ellos (34,4 %) se objetivaron hallazgos de sangrado activo en la TC contrastada, de los que 10 requirieron angiembolización. En 10 casos (31,2 %) se realizó un manejo conservador del HRE mediante fluidoterapia, transfusión de hemoderivados, fármacos vasoactivos y control de la coagulación. Únicamente 4 pacientes (12,5 %) requirieron

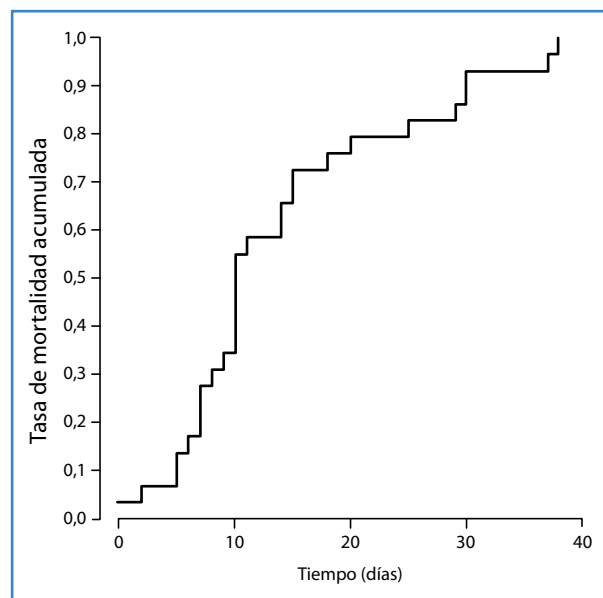


Figura 2. Curva de incidencia acumulada.

intervención quirúrgica. Por otra parte, 9 pacientes (28,1 %) se encontraban en la UCI en el momento del diagnóstico del HRE, mientras que 2 (6,3 %) requirieron ingreso en la UCI tras su diagnóstico.

Respecto a la evolución clínica, en 14 casos (43,8 %) consta que fueron dados de alta hospitalaria de manera satisfactoria. Por otra parte, se comunicaron 10 *exitus* (31,2 %). En 6 casos (60 %, relativo) el fallecimiento se comunicó como consecuencia del HRE. La curva de supervivencia de Kaplan-Meier se muestra en la figura 3. Se advierte de una limitación respecto a los datos acerca de la evolución clínica, puesto que no se especifica claramente en 8 de ellos.

Tabla I.

S	Edad	Comorbilidades	Índice de comorbilidad de Charlson	Severidad de la COVID-19	UCI	Anticoagulación	Día	Presentación	Imagen	Dimensión	Tratamiento	Desenlace
Shao-Hui y cols. (7)	M 71		3	Severa-crítica	Sí	HNF en infusión	7 (día en ECMO)	Hipotensión	TAC: HRE con signos de sangrado activo		Embolización	Alta
Erdinc B, Jirmil SR (8)	F 58	Obesidad, HTA	1	Leve	No	–	0	TVP iliofemoral y femoral izquierdas	TAC: HRE hemipelvis izquierda Compresión VICI		Fasciotomía Ingreso en UCI	Exitus
Patel I y cols. (9)	M 69	Enfermedad coronaria, HTA, DMII	4	Severa	No	Enoxaparina 1 mg/kg	20	Dolor abdominal Shock hemorrágico Descenso de niveles de hemoglobina de 12,7 g/dL a 8,9 g/dL	TAC: hematoma en el músculo psoas derecho con signos de sangrado activo	10 x 17 x 24 cm	Embolización Ingreso en UCI	UCI
Ottewill y cols. (10)	F 85	–	4	Crítica	–	–	–	Hallazgo casual en TAC	TAC: HRE con signos de sangrado activo		Manejo conservador	
	M 66	HTP, EPOC, ACFA y obesidad	3	–	–	Enoxaparina a dosis ajustada por FR e IMC	29	Hipotensión y ↓Hb	TAC: HRE con signos de sangrado activo		Manejo conservador	Exitus
Vergori y cols. (11)	M 80	ACFA y EPOC	5	–	–	HBPM 8000 UI cada 12 h	9	–	Hematoma en el músculo iliopsoas			Exitus
	F 75	HTA y asma	3	–	–	HBPM dosis profiláctica	25	–	Hematoma del músculo iliopsoas		–	Alta
	F 94	Demencia vascular, CI y HTA	7	–	–	HBPM dosis profiláctica	14	–	Hematoma en el músculo iliopsoas		–	Alta
	M 55	–	1	–	–	HBPM 6000 UI / 12 h	5	–	Hematoma en el músculo iliopsoas		–	Alta
	F 64	CI y obesidad	2	–	–	HBPM 6000 UI / 12 h	38	–	Hematoma en el músculo iliopsoas		–	Alta
	M 72	Demencia y HTA	4	–	–	HBPM 6000 UI / 12 h	30	–	Hematoma en el músculo iliopsoas		–	Alta
	F 66	–	2	–	–	HBPM 6000 UI / 12 h	18	–	Hematoma en el músculo iliopsoas		–	Alta

(Continúa en la página siguiente)

Tabla I (cont).

S	Edad	Comorbilidades	Índice de comorbilidad de Charlson	Severidad de la COVID-19	UCI	Anticoagulación	Día	Presentación	Imagen	Dimensión	Tratamiento	Deseñace
Javid y cols. (12)	M	HTA y DMII	3	Crítica	Sí	HNF iv 5000 UI / 6 horas	2 (tras inicio de HNF)	Dolor abdominal	TAC Hematoma sobre músculo psoas		Manejo conservador	Alta
Sottiflora y cols. (13)	M	EPOC y cardiopatía isquémica	5	–	–	HBPM 6000 UI / 12 h	10	Dolor abdominal, ↓Hb	TAC: hematoma sobre músculo iliopsoas bilateral	4 cm y 5,2 cm	Manejo conservador	Alta
	M	HTA	3	–	–	HBPM 6000 UI / 12 h	15		TAC: hematoma del músculo iliopsoas izquierdo		Manejo conservador	Alta
Teta M, Drabkin M (14)	F	HTA, hipotiroidismo, EPOC y DLP	5	Severa	Sí	Enoxaparina 60 mg / 12 h + AAS 325 mg / 24 h	6	Shock hipovolémico, ↓Hb	TAC: HRE con signos de sangrado activo	25 cm		Exitus
Abbas Hajian (15)	F	HTA	3	Severa	Sí	Enoxaparina 60 mg / 12 h + AAS 80 mg / 24 h	5	Distensión abdominal, dolor, peritonismo	Ecografía: HRE 730 cm ³ en flanco izquierdo	730 cm ³	Laparotomía exploradora	Exitus
Mahboubi-Fooladi y cols. (16)	F	HTA, DMII, hipotiroidismo y DLP	3	–	–	Enoxaparina 40 mg / 24 h	10	Dolor abdominal, inestabilidad hemodinámica, ↓Hb	TAC: HRE hemipelvis derecha Hematoma vaina del recto	Pélvico: 7,8 x 7,7 x 7,5 cm Recto: 9 x 3,2 x 4,9 cm	Intervención quirúrgica y evacuación de 1500 cm ³ de hematoma	Alta
	M	HTA, DMII y ERC	3	–	–	HNF 5000 UI / 8 h	11	Dolor abdominal, inestabilidad hemodinámica	TAC: hematoma en el iliopsoas izquierdo	10 x 10 x 20 cm	Manejo conservador	Exitus
	M	HTA	4	–	–	Enoxaparina 1 mg/kg cada 24 h	7	↓Hb	TAC: hematoma del músculo iliopsoas derecho		Manejo conservador	Exitus
	F	–	1	Crítica	Sí	Enoxaparina 60 mg cada 24 h	10	↓Hb	TAC: HRE derecho con extensión sobre músculo iliopsoas		Manejo conservador	Exitus
Sposato B y cols. (2)	M	–	3	–	–	Enoxaparina 4000 UI cada 24 h	8	Dolor abdominal	TAC: hematoma multiloculado sobre músculo iliaco e iliopsoas izquierdo	5 x 3,8 cm	Manejo conservador	

(Continúa en la página siguiente)

Tabla I (cont).

S	Edad	Comorbilidades	Índice de comorbilidad de Charlson	Severidad de la COVID-19	UCI	Anticoagulación	Día	Presentación	Imagen	Dimensión	Tratamiento	Diseñe
F	86		4	–	–	Enoxaparina 6000 UI cada 12 h		Dolor	TAC: HRE masivo en espacio pararenal izquierdo con signos de sangrado activo	9 x 8,5 x 15 cm	Embolización	
M	68		2	–	–	Enoxaparina (dosis NE)	15	Dolor abdominal	TAC: hematoma masivo en músculo iliopsoas con signos de sangrado activo	25 x 5 x 10 cm	Embolización	
F	79	HTA y DM	4	–	–	HNF (dosis NE)	10	Dolor abdominal y ↓Hb	TAC: HRE extenso en fosa renal izquierda y sobre músculo iliopsoas, con signos de sangrado activo		Embolización	
–	–	ACFA, HTA y DM	–	–	Sí	Fondaparinux (dosis NE)	7	–	TAC: hematoma en el músculo iliaco derecho	8 x 4 cm	–	–
Nakamura H y cols. (17)	62	–	–	Crítica	Sí	Enoxaparina 40 mg	14	Dolor abdominal ↓Hb	TAC: hematoma en el músculo iliopsoas izquierdo con signos de sangrado activo	6,5 cm x 10,5 cm	Embolización	Alta
M	79	–	–	–	–	HNF I.V, dosis ajustada según aPTT	10	Shock hemorrágico	TAC: hematoma en el músculo iliopsoas con signos de sangrado activo		Embolización	Exitus
Shah M (18)	67	HTA, DLP, DM y enfermedad coronaria	3	–	–	HBPM 100 mg cada 12 h	7	Dolor abdominal	TAC: HRE derecho con extensión hasta músculo iliopsoas y pared abdominal		Manejo conservador	Exitus
Yeoh CW y cols. (19)	57	–	1	–	–	HBPM 40 mg cada 24 h	10	Inestabilidad hemodinámica ↓Hb	TAC: HRE derecho con extensión hasta músculo iliopsoas	12,5 x 12,4 x 2,4	Laparotomía exploradora, packing abdominal y cirugía second look	Alta
Perfecto A y cols. (4)	78	DLP, ACFA y asma		Crítica	Sí		37	↓Hb	TAC: HRE con datos de sangrado activo	15 x 13 x 17 cm	Embolización x 2	Alta
M	66	–		Crítica	Sí		30	↓Hb	TAC: HRE con signos de sangrado activo		Embolización	

S: sexo; HNF: heparina no fraccionada; HBPM: heparina de bajo peso molecular; HRE: hematoma retroperitoneal espontáneo; UCI: unidad de cuidados intensivos; TYP: trombosis venosa profunda; VIC: vena iliaca común izquierda; DM II: Diabetes mellitus de tipo II; HTP: hipertensión pulmonar; EPOC: enfermedad pulmonar obstructiva crónica; FR: función renal; IMC: índice de masa corporal; ↓Hb: descenso en los niveles de hemoglobina sérica; ACFA: arritmia completa por fibrilación auricular; CI: cardiopatía isquémica; IV: intravenoso; TAC: tomografía axial computarizada; DLP: dislipemia; AAS: ácido acetilsalicílico; NE: no especificada.

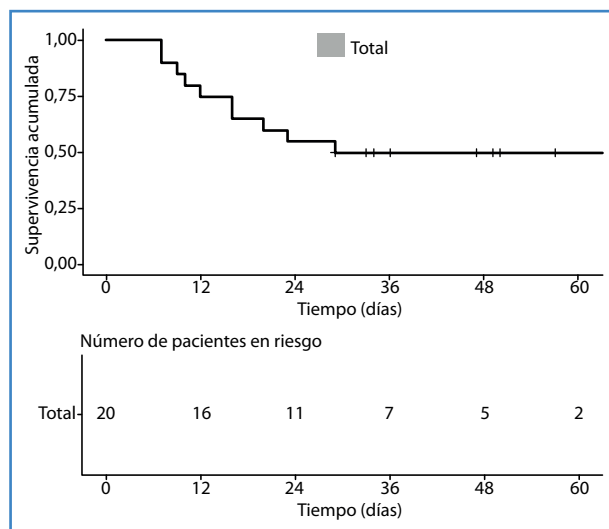


Figura 3. Curva de supervivencia de tipo Kaplan-Meier.

DISCUSIÓN

Existe un espectro muy amplio en cuanto a la severidad de la infección sintomática por SARS-CoV-2, desde la enfermedad leve-moderada hasta la crítica-severa. Según el Centro Chino para el Control y Prevención de Enfermedades (20), se consideran criterios de enfermedad severa la disnea, la hipoxia o la afectación radiológica pulmonar superior al 50 % transcurridas 24-48 horas desde el inicio de los síntomas. En el caso de pacientes con fallo respiratorio, *shock* o disfunción multiorgánica, se habla de enfermedad crítica. Se estima que el 14 % y el 5 % de los pacientes con enfermedad COVID-19 se presentaron con dichos cuadros, respectivamente (1,20,21). De los 32 pacientes incluidos en esta revisión el 100 % se encontraban hospitalizados y al menos 11 de ellos (34,4 %) precisaron ingreso en la UCI.

El HRE se define como un sangrado en el espacio retroperitoneal en ausencia de un traumatismo o una manipulación yatrogénica. Frecuentemente, el HRE ocurre en pacientes que se encuentran con tratamiento anticoagulante o con efectos antiplaquetarios (22). No obstante, se han descrito otros factores de riesgo asociados, como la edad avanzada, el sexo femenino y la presencia de comorbilidades, como enfermedades pulmonares crónicas, alteraciones de la coagulación, HTA, arterioesclerosis, cirrosis o enfermedad renal severa. Habitualmente el HRE se manifiesta con dolor en la región lumbar o dolor abdominal. Además,

es frecuente la aparición concomitante de clínica por compresión nerviosa o vascular, como la disminución de pulsos periféricos o las disestesias. En algunas series se ha descrito el signo de Grey Turner (discromía cutánea por equimosis al nivel de los flancos abdominales o de la región lumbar) hasta en el 6,3 % de los pacientes (23). En la presente revisión de la literatura sobre los HRE en el contexto de enfermedad COVID-19, el dolor o la presencia de una masa abdominal se describieron en el 37,5 % de los casos, que fueron el síntoma y el signo de presentación más frecuentes.

Autores como Rosen H y cols. describen que hasta el 50 % de los pacientes con HRE pueden presentar inestabilidad hemodinámica y necesitarán monitorización en UCI (22). Sin embargo, únicamente el 18,8 % de los casos valorados en esta revisión presentaron datos de inestabilidad o *shock* hipovolémico y tan solo 2 (6,3 %) requirieron ingreso en la UCI a causa del HRE.

La sospecha de un HRE debería establecerse con base en la clínica y requiere confirmación diagnóstica de forma urgente mediante angio-TC con contraste intravenoso (Fig. 4A). En el caso de pacientes jóvenes o mujeres embarazadas, las pruebas de imagen podrían basarse en la ecografía o la resonancia magnética (22). Las determinaciones analíticas deberían incluir el control seriado de los niveles séricos de hemoglobina y hematocrito, aunque debe tenerse en cuenta que estos pueden ser normales al inicio del sangrado. De hecho, solo un 37,5 % de los pacientes valorados en este estudio presentaron alteración en los niveles séricos de hemoglobina al momento del diagnóstico.

En cuanto al manejo terapéutico de esta entidad, en la revisión bibliográfica realizada consta que en la mayoría de los casos se estableció un tratamiento inicialmente conservador del HRE con reposición de volumen mediante fluidoterapia intravenosa, transfusión de hemoderivados y corrección de las alteraciones de la coagulación. Por otra parte, en los pacientes con *shock* hipovolémico refractario a las terapias de resucitación inicial, presencia de hematoma retroperitoneal expansivo o signos de sangrado activo en la TC, estaría indicada la angioembolización como tratamiento de primera línea (Fig. 4B). Únicamente ante su fracaso, la presencia de patología quirúrgica concomitante o el acontecimiento de un síndrome compartimental

abdominal refractario al tratamiento médico (definido por una presión intraabdominal superior a 20 mmHg objetivada en 3 determinaciones estandarizadas, con disfunción secundaria de uno o varios órganos, por ejemplo, renal o restricción respiratoria) estaría indicada la intervención quirúrgica (22).

Cabe destacar que los HRE pueden asociarse a una mortalidad del 6-22 % (22). Sin embargo, no suelen ser la causa directa del *exitus*. La mortalidad en estos pacientes normalmente es atribuible a sus comorbilidades, aunque se trata de una población heterogénea y es difícil identificar factores predictores

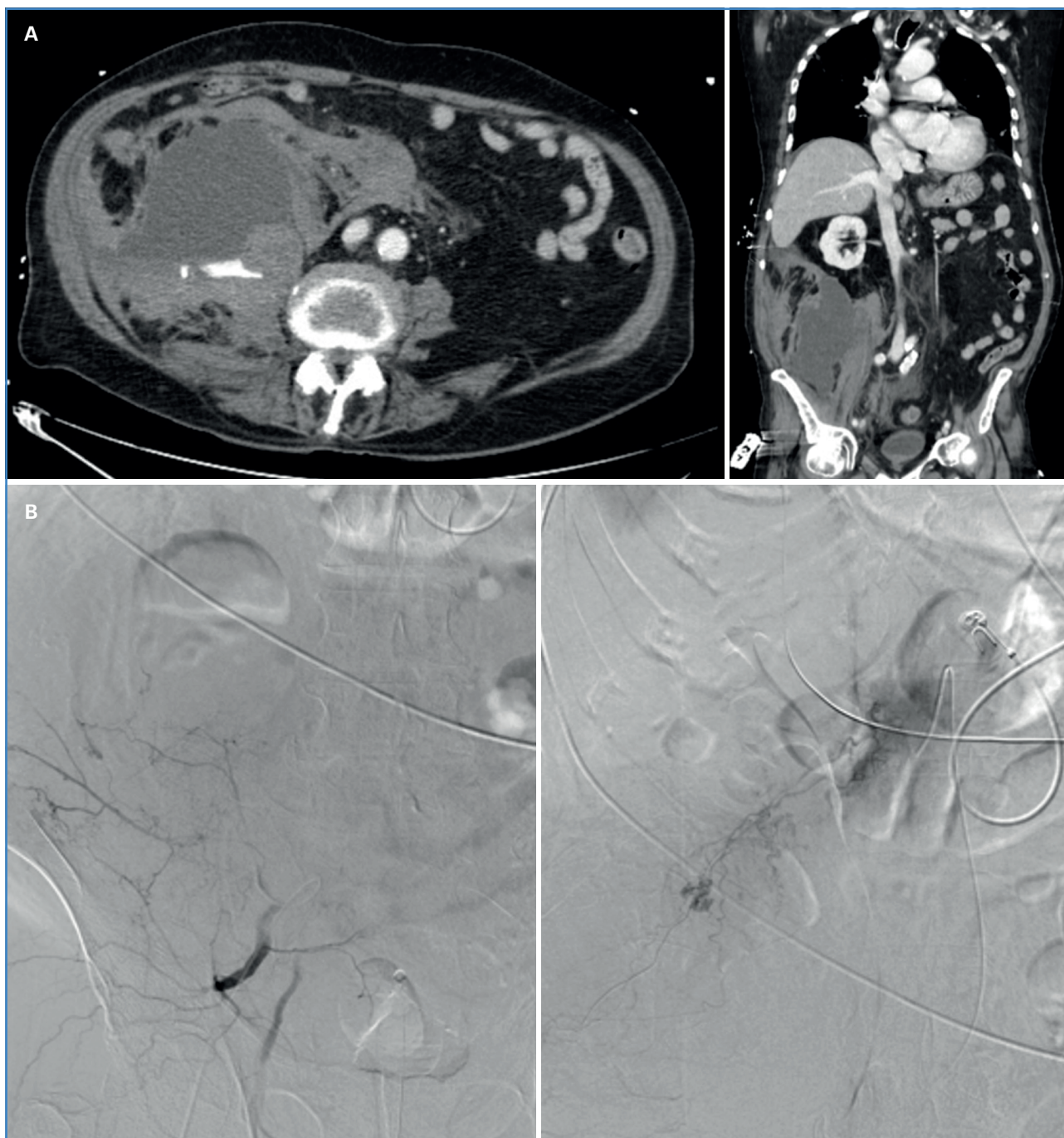


Figura 4. A. TAC abdomino-pélvico. Hematoma adyacente al músculo psoas ilíaco derecho a la altura de L3-L4 de aproximadamente $15 \times 12,8 \times 17$ cm con focos de extravasación de contraste en fase arterial. Hallazgos compatibles con sangrado activo. B. Arteriografía y embolización de varios puntos de sangrado activo dependientes de arterias lumbares, 12.ª arteria intercostal y arteria iliolumbar derecha.

de mortalidad independientes. De acuerdo con la revisión realizada, únicamente 10 pacientes fallecieron durante el seguimiento, de los que 6 probablemente estuviesen relacionados con el HRE.

La infección severa y crítica por SARS-CoV-2 se ha relacionado principalmente con complicaciones tromboembólicas, cuya incidencia en pacientes ingresados en UCI se encuentra entre el 21 y el 69 %. Estas complicaciones suponen un reto añadido a la complejidad del manejo del paciente crítico (24). Se han propuesto diferentes mecanismos fisiopatológicos para explicar esta relación, entre los que destaca la respuesta inmune excesiva con aumento de citoquinas proinflamatorias, como IL-6, IL-1 beta y TNF alfa (1,9,16,24). Por otra parte, también se ha descrito la afectación endotelial por acción directa del virus o secundaria a los propios cambios hemodinámicos que acontecen en el paciente grave (15). También se ha evidenciado mayor afectación por el virus SARS-CoV-2 en aquellos órganos que expresan el receptor de la enzima convertidora de angiotensina 2 (ACE2) en el endotelio vascular, especialmente en los pulmones, el corazón, el tracto digestivo y el riñón (1,3). Esto se debe a que el SARS-CoV-2 se une al receptor ACE2 y provoca una sobreproducción de angiotensina II. De manera concomitante, se desencadena la producción de IL-6 (3,15), citoquina que inactiva la ACE2 y provoca la retención de la angiotensina II formada, lo que genera una reacción endotelial e inflamación (3). Por otra parte, las plaquetas juegan también un papel proinflamatorio que favorece el SIRS y la trombocitopenia inmune, presente de igual modo en otras infecciones virales (3). Mediante estos mecanismos el virus tiene la capacidad de activar la cascada de coagulación, producir la agregación plaquetaria y la formación de coágulos (3,9). De este modo, se desencadena la formación de microtrombosis que, sin el tratamiento adecuado, puede desencadenar un fallo multiorgánico (15).

Además, al igual que otros patógenos, como los adenovirus, los virus de la gripe o los virus herpes simple, el SARS-CoV-2 puede afectar de manera directa a las células endoteliales. La relación entre fenómenos trombóticos o hemorrágicos y las enfermedades virales se ha descrito también en virus como el del Ébola. Sin embargo, durante la epidemia por SARS-CoV-1 las alteraciones de la coagulación no fueron frecuentes (24), lo que sugiere la existencia de mecanismos

fisiopatológicos diferentes entre las diversas cepas de coronavirus.

La respuesta sistémica a la infección, por lo tanto, puede resultar en la formación de microtrombosis y trombosis venosas superficiales o profundas, síndrome coronario agudo, tromboembolismo pulmonar, accidente cerebrovascular, coagulopatía inducida por sepsis o coagulación intravascular diseminada (CID) (9,15). A su vez, la CID puede cursar con trombosis microvasculares generalizadas y hemorragias severas secundarias al consumo de factores de coagulación. Por lo tanto, es importante tener en cuenta que en algunos casos de fallo multiorgánico pueden coexistir las microtrombosis y los fenómenos hemorrágicos (3).

El riesgo de hemorragia en los pacientes ingresados en UCI puede alcanzar tasas de hasta el 5,6 %, incluso bajo tratamiento con HBPM a dosis profilácticas (24). Lo más frecuente es la hemorragia de origen gastrointestinal. En el caso de los pacientes críticos por la enfermedad COVID-19, Al-Samkari y cols. comunicaron una incidencia de sangrado del 7,6 %, con una tasa de hemorragia superior al 5,6 % (25). De manera similar, el estudio multicéntrico de Shah y cols. mostró una tasa de sangrado del 8 % (24). En el estudio multicéntrico prospectivo publicado por Demelo-Rodríguez P y cols. se incluyeron 1975 pacientes hospitalizados por COVID-19 con diferentes grados de severidad y se observó una tasa de sangrado del 6,7 %, con una tasa del 5,7 % de hemorragia mayor (26). Por otra parte, Qiu C. y cols. realizaron un estudio retrospectivo comparativo entre pacientes críticos con COVID-19 y neumonía adquirida en la comunidad (NAC) en el que se objetivaron mayores tasas de complicaciones hemorrágicas en pacientes con infección por SARS-CoV-2 (35 % en el grupo SARS-CoV-2 frente al 10 % de pacientes en el grupo de NAC) (1). Este riesgo aumentado de fenómenos hemorrágicos se ha visto asociado a la propia enfermedad COVID-19, a la necesidad de terapia con ECMO (1,7) y al tratamiento con anticoagulación a dosis terapéuticas o profilácticas (24). No obstante, los datos actuales sugieren que el riesgo de hemorragia en el paciente crítico con COVID-19 es mayor que en el paciente ingresado en UCI por otras patologías. Esto podría deberse a un fenómeno multicausal asociado a los mecanismos de acción de la infección viral y, por lo tanto, que no se encontrase asociado únicamente a las terapias anticoagulantes.

Somos conscientes de las limitaciones del estudio, en especial debido a la naturaleza retrospectiva de las publicaciones, al limitado número de pacientes que contiene, a su heterogeneidad y a la imposibilidad de aleatorización. La literatura publicada hasta la actualidad referente a los HRE en el contexto de la infección por SARS-CoV-2 es muy escasa. En la mayoría de las ocasiones se trata de manuscritos que comunican casos aislados, con una recogida de datos retrospectiva y limitada y diversas experiencias de tratamiento. Por otra parte, como revisión sistemática no se encuentra exenta de posibles sesgos de publicación. Es probable que no se hayan publicado los casos de HRE asintomáticos, leves o sin necesidad de manejo terapéutico y, por lo tanto, con base en la literatura actual, la presente revisión sistemática sobreestime la gravedad del suceso y la necesidad de su manejo terapéutico.

No obstante, existe suficiente información para considerar que la infección por SARS-CoV-2 pueda ser causa directa de fenómenos hemorrágicos a través del desencadenamiento de daño endotelial, del desequilibrio entre la producción y la destrucción plaquetarias, de las alteraciones de la cascada de la coagulación, de la trombocitopenia o de la disminución de los niveles de fibrinógeno (2). Además, en relación con la aparición de HRE se ha descrito la posibilidad de que la existencia de alteraciones endoteliales en los vasos retroperitoneales pueda aumentar el riesgo de su ruptura y sangrado de manera secundaria a microtraumas, como el esfuerzo tusígeno, la ventilación mecánica invasiva, el vómito o los cambios posturales que precisan los pacientes ingresados en las UCI (11).

CONCLUSIONES

La relación entre el SARS-CoV-2 y los fenómenos hemorrágicos no está claramente establecida. Sin embargo, el acontecimiento de un hematoma retroperitoneal espontáneo puede comportar un exceso de gravedad en los pacientes críticos por COVID-19 que sufren esta infrecuente y atípica asociación. La sospecha clínica y el diagnóstico precoz mediante pruebas radiológicas son esenciales para instaurar una adecuada resucitación inicial e identificar precozmente a los pacientes que pueden ser subsidiarios de angioembo-

lización. El tratamiento angiointervencionista se considera de primera línea en el caso del *shock* hipovolémico refractario a la terapéutica inicial, signos radiológicos de hematoma retroperitoneal expansivo o signos de sangrado activo. La intervención quirúrgica debería considerarse como una terapia de segunda línea o ante patología concomitante o síndrome compartimental abdominal que requiera cirugía.

La literatura publicada hasta la actualidad respecto a los hematomas retroperitoneales espontáneos en pacientes con infección por SARS-CoV-2 es muy escasa. Dada la complejidad del manejo de estos pacientes y la gravedad añadida que el hematoma retroperitoneal supone, se considera necesario profundizar en la investigación de esta infrecuente asociación. Para ello, podría ser de interés la creación de un registro internacional que aunara las diferentes experiencias a fin de obtener mayores niveles de evidencia.

BIBLIOGRAFÍA

1. Qiu C, Li T, Wei G, et al. Hemorrhage and venous thromboembolism in critically ill patients with COVID-19. *SAGE Open Medicine* 2021;9:1-8. DOI: 10.1177/20503121211020167
2. Sposato B, Croci L, Di Tomassi M, et al. Spontaneous abdominal bleeding associated with SARS-CoV2 infection: causality or coincidence? *Acta Biomed* 2021; 92 (2). DOI: 10.23750/abm.v92i2.10142
3. Robba C, Battaglini D, Ball L, et al. Coagulative disorders in critically ill COVID-19 patients with acute distress respiratory syndrome: a critical review. *J Clin Med* 2021;10(140). DOI: 10.3390/jcm10010140
4. Perfecto A, Villalabeitia I, Sendino P, et al. Hematoma retroperitoneal espontáneo en pacientes con neumonía bilateral grave por SARS-CoV2. *Cir Esp* 2021;99.
5. Simón Polo E, Charco Roca LM, Jiménez Vizuete JM. Hematoma del músculo psoas bilateral por infección SARS-CoV-2 en paciente crítico. *Cir Esp* 2021 (Engl Ed) 2021;100(6):369. DOI: 10.1016/j.ciresp.2021.02.011
6. Urrutia G, Bonfill X. Declaración PRISMA: una propuesta para mejorar la publicación de revisiones sistemáticas y metaanálisis. *Med Clin (Barc)* 2010;135(11):507-11.
7. Shao-Hui G, Sheng-Mei Z, Yong-Xing Y. Giant Retroperitoneal Hematoma During Extracorporeal Membrane Oxygenation in a Patient with Coronavirus Disease-2019 Pneumonia. *J Cardiothorac Vasc Anesth* 2020;34:2839-40.
8. Erdinc B, Jilmil SR. Spontaneous retroperitoneal bleed coincided with massive acute deep vein thrombosis as initial presentation of COVID-19. *Cureus* 2020;12(8).

9. Patel I, Akoluk A, Doudedi S, et al. Life-threatening psoas hematoma due to retroperitoneal hemorrhage in a COVID-19 patient on enoxaparin treated with arterial embolization: A case report. *J Clin Med Res* 2020;12(7):458-61.
10. Ottewill C, Mulpeter R, Lee R, et al. Therapeutic anti-coagulation in COVID-19 and the potential enhanced risk of retroperitoneal hematoma. *QJM* 2021;114(7):508-10. DOI: 10.1093/qjmed/hcab059
11. Vergori A, Pianura E, Lorenzini P, et al. Spontaneous ilio-psoas haematomas (IPHs): A warning for COVID-19 inpatients. *Ann Med* 2021;53(1):295-301. DOI: 10.1080/07853890.2021.1875498
12. Javid A, Kazemi R, Dehghani M, et al. Catastrophic retroperitoneal hemorrhage in COVID-19 patients under anti-coagulant prophylaxis. *Urol Case Rep* 2021;101568. DOI: 10.1016/j.eucr.2021.101568
13. Sottilotta G, Mangano C, Basile R, et al. Iliopsoas hematoma in patients with COVID-19 on low-molecular-weight heparin treatment. *SAGE Open Med Case Rep* 2021;9:2050313X211016991. DOI: 10.1177/2050313X211016991
14. Teta M, Drabkin MJ. Fatal retroperitoneal hematoma associated with COVID-19 prophylactic anticoagulation protocol. *Radiology Case Reports* 2021;16:1618-21.
15. Hajian A. A Case Series of Life-Threatening Hemorrhagic Events in Patients with COVID-19. *Indian J Surg* 2022;84(2):418-24. DOI: 10.1007/s12262-021-02879-y
16. Mahboubi-Fooladi Z, Purkarim K, Khazaei M, et al. Parenteral Anticoagulation and Retroperitoneal Hemorrhage in COVID-19: Case Report of Five Patients. *SN Compr Clin Med* 2021;3(10):2005-10. DOI: 10.1007/s42399-021-01006-y
17. Nakamura H, Ouchi G, Miyagi K, et al. Case Report: Iliopsoas Hematoma during the Clinical Course of Severe COVID-19 in two male patients. *Am J Trop Med* 2021;104(3):1018-21. DOI: 10.4269/ajtmh.20-1507
18. Shah M, Colombo JP, Chandna S, et al. Life-Threatening Retroperitoneal Hematoma in a Patient with COVID-19. *Case Rep Hematol* 2021;2021:8774010. DOI: 10.1155/2021/8774010
19. Yeoh WC, Lee KT, Zainul NH, et al. Spontaneous retroperitoneal hematoma: a rare bleeding occurrence in COVID-19. *Oxf Med Case Reports* 2021;2021(9). DOI: 10.1093/omcr/omab081
20. Wu Z, McGoogan JM. Characteristics of and Important Lessons from the coronavirus disease 2019 (COVID-19) Outbreak in China: Summary of a Report of 72314 cases from the Chinese Center for Disease Control and Prevention. *JAMA* 2020;323(13):1239-42. DOI: 10.1001/jama.2020.2648
21. McIntosh K. COVID-19: Clinical features. *UpToDate*, 2021.
22. Rosen M, Haskins IN. Spontaneous retroperitoneal hematoma and rectus sheath hematoma. *UpToDate*. 2021 Jun.
23. Sunga KL, Bellolio MF, Gilmore RM, et al. Spontaneous retroperitoneal hematoma: etiology, characteristics, management and outcome. *J Emer Med* 2012;43(2):e157-61. DOI: 10.1016/j.jemermed.2011.06.006
24. Shah A, Donovan K, McHugh A, et al. Thrombotic and haemorrhagic complications in critically ill patients with COVID-19: a multicentre observational study. *Critical Care* 2020;24(1):561. DOI: 10.1186/s13054-020-03260-3
25. Al-Samkari H, Leaf RK, Dzik WH, et al. COVID and Coagulation: Bleeding and Thrombotic manifestations of SARS-CoV2 Infection. *Blood* 2020;191:489-500.
26. Demelo-Rodríguez P, Farfán-Sedano AI, Pedrajas JM, et al. Bleeding risk in hospitalized patients with COVID-19 receiving intermediate or therapeutic doses of thromboprophylaxis. *J Throm Haemost* 2021;19(8):1981-9. DOI: 10.1111/jth.15400