



## Artículo Especial

Cómo lo hago (*How I do it*)

### Optimización de la exploración eco Doppler mediante la manipulación de los controles del equipo (*knobology*); segunda parte

*Doppler ultrasound exploration optimization by manipulating the controls of the equipment: knobology; part two*

Ana Begoña Arribas Díaz<sup>1</sup>, Pilar Vela Orús<sup>2</sup>

<sup>1</sup>Servicio de Angiología, Cirugía Vascul y Endovascular. Hospital Universitario Fundación Jiménez Díaz. Madrid. <sup>2</sup>Servicio de Angiología, Cirugía Vascul y Endovascular. Hospital Universitario de Cruces. Bilbao

#### Resumen

La ecografía Doppler es una modalidad diagnóstica que depende de un operador indispensable por disponibilidad, eficacia, coste y no invasividad. Además de conocimientos anatómicos y clínicos, exige un mínimo conocimiento de sus principios físicos y tecnológicos. Este artículo intenta repasar y esquematizar cómo ajustar las principales aplicaciones del equipo en la exploración Doppler mediante los botones y los controles (*knobology*). Complementa a la primera parte ya editada, en la que se explicaban los ajustes en la exploración en modo B.

Realizar una exploración con una postura adecuada, que evite lesiones en el explorador (ergonomía), permite también aumentar nuestro rendimiento laboral.

Conocer, entrenar y ajustar las funciones del eco Doppler de forma ordenada teniendo en cuenta al paciente y el estudio indicado hará que nuestras exploraciones sean más sencillas, rápidas, seguras y precisas.

#### Palabras clave:

Ecografía Doppler.  
Configuración.  
*Knobology*. Calidad de imagen. Optimización de imagen.

#### Abstract

Doppler ultrasound is an operator-dependent diagnostic modality, essential due to availability, efficacy, costs and non-invasive test. In addition to anatomical and clinical knowledge, it requires a minimum knowledge of its physical and technological principles. This article attempts to review and outline how to adjust the main applications of the equipment in Doppler scanning, using the buttons and controls (*knobology*). It complements the first part already edited, where the adjustments in the exploration in B mode were explained.

Carrying out an examination with a suitable posture, which avoids injuries to the explorer (ergonomics), also allows us to increase our work performance.

Knowing, training and adjusting the echo Doppler functions in an orderly manner, considering the patient and the indicated study, will make our examinations easier, faster, safer and more precise.

#### Keywords:

Doppler ultrasound.  
Configuration.  
*Knobology*. Image quality. Image optimization.

Recibido: 15/06/2023 • Aceptado: 15/06/2023

*Conflicto de interés: los autores declaran no tener conflictos de interés.*

Arribas Díaz AB, Vela Orús P. Optimización de la exploración eco Doppler mediante la manipulación de los controles del equipo (*knobology*); segunda parte. *Angiología* 2023;75(6):373-384

DOI: <http://dx.doi.org/10.20960/angiologia.00443>

#### Correspondencia:

Ana Begoña Arribas Díaz. Servicio de Angiología, Cirugía Vascul y Endovascular. Hospital Universitario Fundación Jiménez Díaz. Avda. Reyes Católicos, 1. 2823 Madrid  
e-mail: [anabegonaarribas@gmail.com](mailto:anabegonaarribas@gmail.com)

## INTRODUCCIÓN

Los equipos modernos, con sus ajustes predeterminados, optimización automática, etc., requieren mínimos conocimientos de los principios físicos y tecnológicos. Sin embargo, ahondar en ellos y entrenar cómo y cuándo realizar los ajustes técnicos mediante los botones y los controles del equipo para obtener la mejor imagen puede ser de gran ayuda en situaciones especiales. Un adecuado manejo de las aplicaciones permite sacar todo el partido a nuestro equipo, guardar las mejores imágenes y evitar errores diagnósticos y terapéuticos (1).

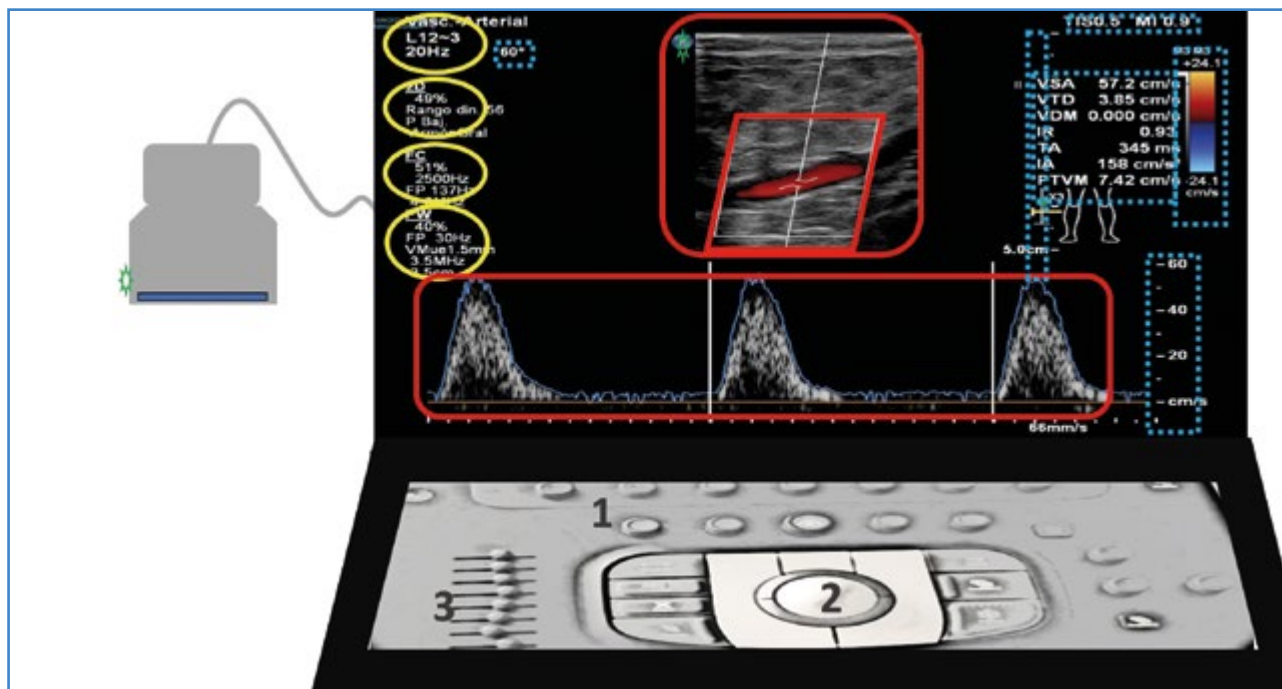
Se conoce como *knobology* o *botonología* la “ciencia” de la manipulación de los botones, controles, teclas, ajustes técnicos, aplicaciones o herramientas del equipo. Exige un mínimo conocimiento de los principios físicos y un entrenamiento supervisado (2-4).

Tanto la consola como la pantalla tienen una distribución de los datos y de los botones diferente en cada equipo. Incluso pueden cambiar los nombres de las aplicaciones para la misma función. No todos

los equipos tienen todas las aplicaciones, aunque comparten las funciones básicas.

En la pantalla, rodeando el área de imagen o de exploración, en la que nos centramos para interpretar la exploración, encontramos información muy útil. Allí se encuentran los datos técnicos de cómo se ha hecho el estudio y ahí se reflejarán los cambios al realizar ajustes (Fig. 1).

Continuamos el esquema de exploración y de ajustes paso a paso, iniciado en la primera parte de este artículo (5) (Fig. 2). A modo de resumen, después de encender el equipo y de añadir, si fuera preciso, los datos del paciente (primer paso), empezaremos seleccionando la sonda (segundo paso) y el *preset* (tercer paso) en función del tipo de patología, del motivo del estudio y de las características del paciente. De forma automática, todos los equipos comienzan con el modo B o 2D (cuarto paso). Los ajustes predeterminados, la preconfiguración o el *preset* son un adecuado punto de partida, pero podemos mejorar la imagen afinando con la profundidad, la ganancia general, la ganancia ajustada a la profundidad (TGC)



**Figura 1.** Pantalla con área de imagen o exploración (cuadros rojos con línea continua) y paneles laterales con información técnica. Vemos los datos de sonda y preset, los ajustes del modo B, color, Doppler pulsado a la izquierda (círculos amarillos) e información de índice térmico, índice mecánico, profundidad, escala de Doppler color, escala de Doppler pulsado, valores de automedición de la gráfica y ángulo Doppler (cuadros azules con línea discontinua). El marcador de la sonda (surco, prominencia y color en un lateral de la sonda) debe correlacionarse con el indicador en la pantalla (ambos, estrellas verdes). Podemos tocar un borde de la sonda con el dedo y ver movimiento en la imagen para orientarnos. Es conveniente observar el código universal (craneal a la izquierda) para una adecuada orientación durante el estudio y para su revisión posterior. 1. Consola con botones. 2. Trackball. 3. Deslizadores.

y el foco. Para ajustes avanzados se modificará el ángulo del modo B, el rango dinámico y los armónicos.

Continuamos con la exploración en modo Doppler.

## SEGUIMOS CON EL MODO DOPPLER COLOR

El efecto Doppler es un fenómeno que se produce por un cambio de frecuencia relativo (frecuencia o señal Doppler) cuando la fuente, el receptor o ambos están moviéndose. Este efecto explicaría por qué oímos de forma distinta la bocina de una ambulancia a medida que se nos acerca o se nos aleja. La bocina emite siempre a la misma frecuencia, pero al acercarse los trenes de onda sonora se juntan, lo que aumenta la frecuencia, y lo contrario al alejarse (6-8).

En diagnóstico clínico permite estudiar con un emisor fijo (transductor) las estructuras que se mueven en el cuerpo humano (fundamentalmente la sangre). Al acercarse el flujo a la sonda hay un cambio positivo de frecuencia (aumento relativo de la frecuencia), que se señala en la gráfica en positivo o en código color en rojo. Cuando el sentido del flujo se aleja del transductor, el cambio de frecuencia relativo es negativo (disminución relativa de la frecuencia) y se refleja en la gráfica por debajo de la línea base y en azul en el Doppler color.

La frecuencia Doppler depende del coseno del ángulo Doppler, o ángulo que forma el haz incidente con la dirección del flujo (habitualmente, pero no siempre, paralelo a las paredes del vaso) (Fig. 2). Luego, en exploraciones en  $90^\circ$ , el coseno es 0 y la señal Doppler, también ( $\Delta f$  es proporcional a  $v \cdot \cos \phi$ ). Por tanto, para obtener una adecuada señal Doppler debemos inclinar el haz de ultrasonidos (*steer* o ángulo de exploración del color y del Doppler pulsado) para obtener un ángulo Doppler distinto de  $90^\circ$ , lo contrario que en modo B, en el que la mejor imagen se obtiene con proyecciones ortogonales (Fig. 3).

Una vez obtenida la señal Doppler, puede registrarse de distintas maneras para su interpretación.

— *Imagen color (CDI)*. El modo Doppler color detecta el movimiento de la sangre en un campo definido (*cajetín de color*) y codifica las frecuencias medias en color azul o rojo, en función del sentido del flujo, asignando un valor proporcional que va virando al blanco a medida que aumenta la frecuencia. Esta "imagen" color se superpone a la imagen modo B (Fig. 4). El desarrollo del código de color de flujo ha ayudado a simplificar y a acortar el tiempo de exploración, ya que identifica rápidamente un problema, que posteriormente cuantificamos con el Doppler pulsado.

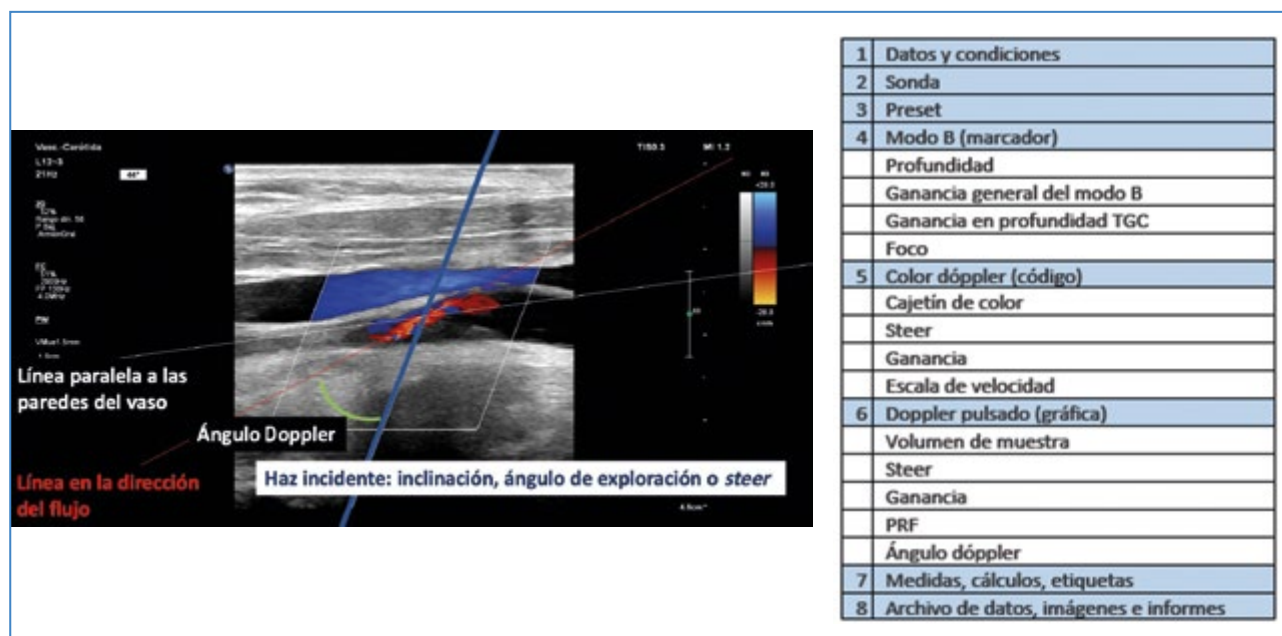


Figura 2. Ángulo Doppler, formado por el haz incidente y la línea de dirección de flujo del vaso.

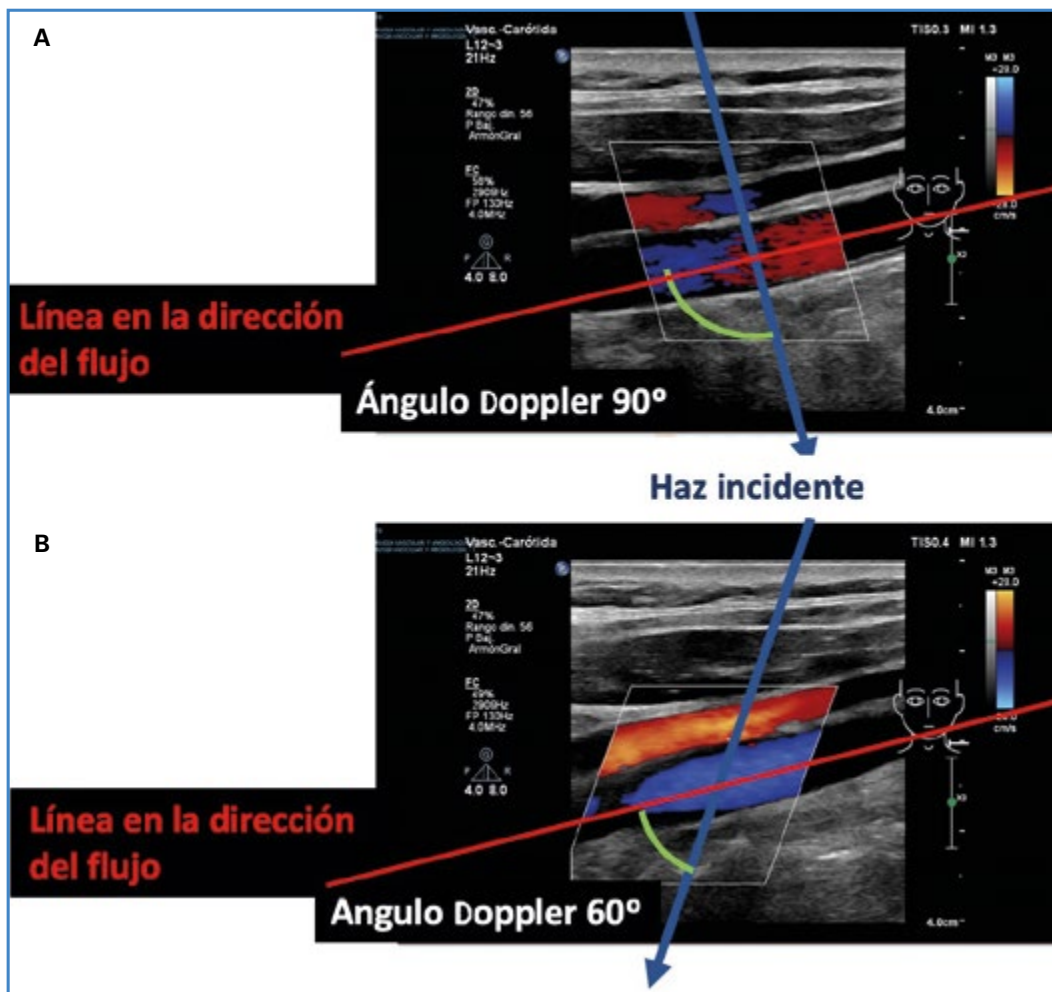


Figura 3. A. Señal Doppler color de mala calidad con inclinación o steer del cajetín de color formando un ángulo de 90° con la dirección del flujo. B. Al inclinar el cajetín buscando un ángulo diferente a 90° mejora la calidad de la señal Doppler color.

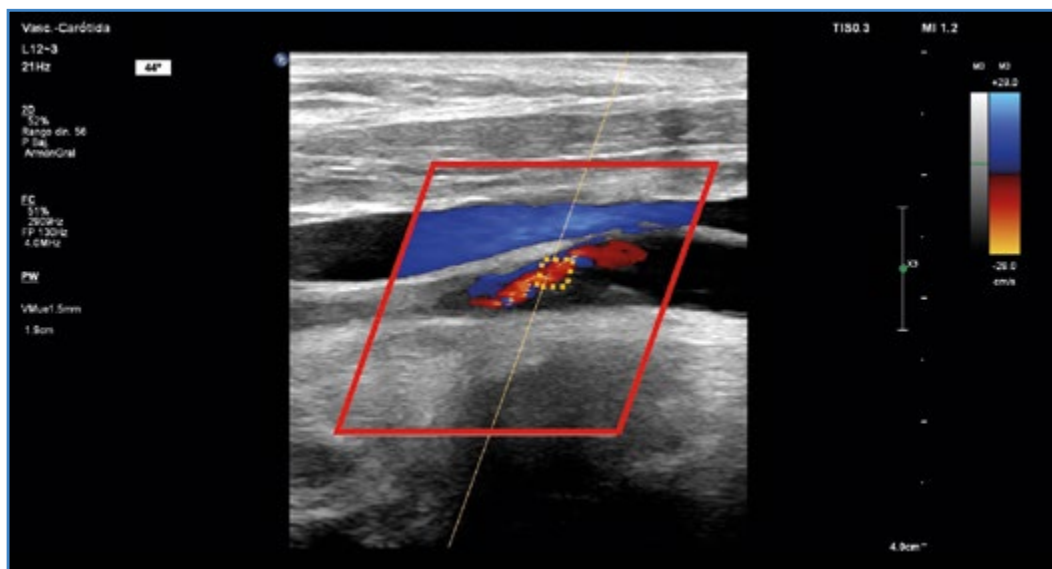

Figura 4. Cajetín de color (rojo continuo) y volumen de muestra (amarillo discontinuo).



Otras codificaciones de color son:

- *Power Doppler*. Codifica la amplitud o la intensidad en lugar de la frecuencia o la velocidad y, por tanto, podemos obtener datos con ángulos de 90°. Es más sensible que el Doppler color. No informa del sentido del flujo. Observamos una imagen color amarillo/naranja sobre la imagen del modo B. Puede ser útil para valorar vasos de pequeño calibre, flujo lento, valorar la perfusión de un órgano, etc.
  - *Advanced Dynamic Flow*, con las ventajas del *power* y del color unidas, es decir, sentido y alta sensibilidad.
- *Doppler pulsado*. Emite un breve impulso de ultrasonidos (pulso) y espera un largo periodo “escuchando” la señal Doppler obtenida en un punto definido (*volumen de muestra*) del vaso (Fig. 4).
- La señal Doppler obtenida se representará en una gráfica tiempo/velocidad. La frecuencia Doppler obtenida no es única, sino una gama o espectro de frecuencias, estrecho en flujo laminar y ancho (ensanchamiento espectral), con una ocupación completa de la ventana (pérdida de la ventana espectral) en flujo turbulento.
  - La señal Doppler se encuentra dentro de las frecuencias que nuestro oído es capaz de captar, por lo que también podremos obtener una señal acústica. Un oído bien entrenado puede detectar flujo y diferenciar el tipo de flujo por las características del sonido, los distintos patrones (trifásico, bifásico o monofásico), si es normal o patológico, etc.

Para transformar frecuencia en velocidad tenemos que “decirle” al equipo (cursor del ángulo Doppler) el ángulo que forma o ángulo Doppler  $F$  (Fig. 2). Para el cálculo de velocidad, el coseno del ángulo pasa a estar en el denominador ( $v$  proporcional a  $\Delta f / \cos \phi$ ), y cuanto más se acerque a 90°, más se acercará el denominador a 0 y será más probable el error de cálculo (pequeños errores en la asignación de la dirección de flujo se traducen en grandes errores en la medición de la velocidad).

Por ello, los equipos no permiten o dan error en mediciones de velocidad con ángulo Doppler por encima de 60-70°.

Para mejorar nuestra exploración en Doppler color, debemos manejar los siguientes parámetros (4):

*Cajetín o ventana de color*. Es el espacio en el que se analiza la señal Doppler (Fig. 4). Colocada en el área de interés, inclinada o no (ángulo de exploración o *steer*) para facilitar la formación de la señal Doppler (Fig. 3). Debemos ajustar a la zona de exploración para no “gastar” recursos. Como hemos explicado, el rojo no es la arteria ni el azul, la vena. Debemos fijarnos en el código de color que aparece en la pantalla y en el marcador para ver si está bien orientado (Fig. 5). Podemos invertir para cambiar al código habitual la representación del color. Para conseguir una imagen Doppler color se necesitan más tiempo y recursos para su procesado, por lo que, de forma paralela, la calidad de la imagen modo B se reduce.

*Ganancia de color*. Volumen para subir o bajar la saturación del color. Lo ajustaremos de forma que no sobrepase el límite de las paredes del vaso (subir hasta saturar y luego bajar) (Fig. 6).

*Escala de velocidad*. Ajustamos la escala de velocidad a la teórica velocidad del vaso explorado. Debemos diferenciar la codificación de alta velocidad real o por una exploración inadecuada, pues ambos pueden “virar al blanco”. Una zona de turbulencia, de cambio de sentido o de dirección de flujo, de dispersión, etc., pueden dar una imagen de “mosaico de color”.

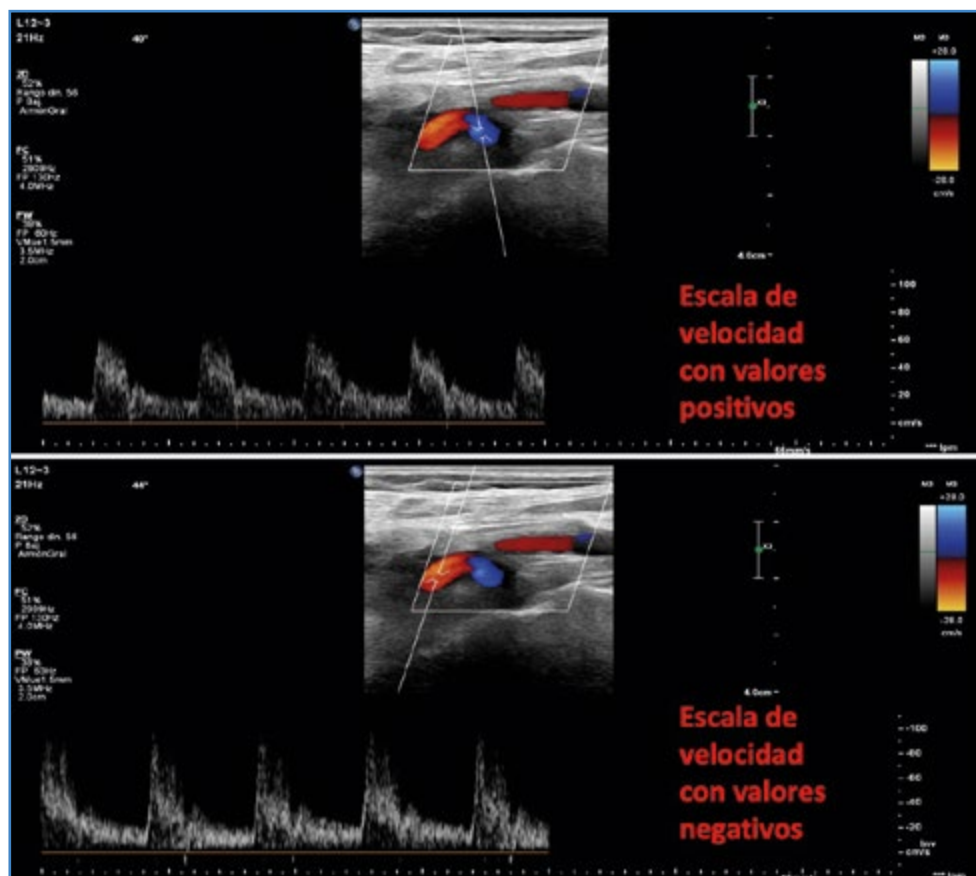
*Filtro de pared*. Es un umbral de frecuencia. Evita la inclusión de las frecuencias producidas por el movimiento de las paredes del vaso, pero, al hacerlo, elimina las señales de flujo bajo como el flujo venoso, flujo enlentecido en isquemia o el flujo en fase diastólica.

## SEGUIMOS CON EL MODO DOPPLER PULSADO

Este modo permite medir la velocidad del flujo sanguíneo en el punto exacto en el que nosotros coloquemos el volumen de muestra.

Para mejorar nuestra exploración en Doppler pulsado, debemos manejar los siguientes parámetros:

*Volumen de muestra del Doppler pulsado*: identificado como dos líneas paralelas al final de una línea, que colocaremos en el punto en el que queramos analizar la velocidad. Podemos ajustar el *tamaño*



**Figura 5.** En un corte longitudinal de un sector curvo de la carótida interna vemos que el color inicial es azul, lo que corresponde, según el código de color situado arriba a la derecha, a flujo que se acerca a la sonda. Después, el mismo flujo cefálico es rojo, ya que se aleja de la sonda. Si nos fijamos en la representación gráfica de Doppler pulsado, vemos que los valores del primer sector son positivos y del segundo sector son negativos. Por convenio, el flujo arterial se representa por encima de la línea base.

del volumen de muestra en función del tipo de exploración (Fig. 4). La inclusión de las velocidades lentas de las zonas cercanas a la pared del vaso puede interpretarse como flujo turbulento, por lo que utilizaremos volúmenes pequeños para el cálculo de velocidad pico. Un volumen de muestra amplio resulta más cómodo en estudios venosos para evitar que perdamos la señal con cada movimiento del paciente o de la sonda.

Ángulo de exploración o *steer*, que colocaremos con la intención final de tener una buena señal Doppler y obtener un ángulo Doppler igual o menor a  $60^\circ$ . En el trayecto de esa línea de exploración evitaremos zonas que impidan un análisis de la señal, como hueso o placas calcificadas, cambiando bien el *steer* o la vía de abordaje. En algunos casos la presión de solo un lado de la sonda sobre la piel o balanceo puede ayudarnos a conseguir una buena inclinación (Fig. 7).

### Representación del flujo y línea base (eje de abscisas o tiempo) de la escala de velocidades (eje de ordenadas)

Por convenio, el flujo arterial anterógrado se representa por encima de la línea base (flujo retrógrado por debajo), y el flujo venoso cardiopeto, por debajo (flujo cardiófugo o retrógrado por encima). Para obtener esa gráfica podemos presionar el control de invertir. Sabremos si se acerca o se aleja del transductor al fijarnos en los valores de la gráfica (positivos o negativos) (Fig. 5).

*Ganancia del Doppler pulsado*, que usaremos para una correcta valoración de la curva, pero sin saturar y provocar artificialmente un ensanchamiento espectral o la pérdida de la ventana.

*PRF o escala de velocidad*. El PRF o frecuencia de repetición de pulsos es el número de veces que "preguntamos". Ajustamos el PRF a la teórica velocidad del

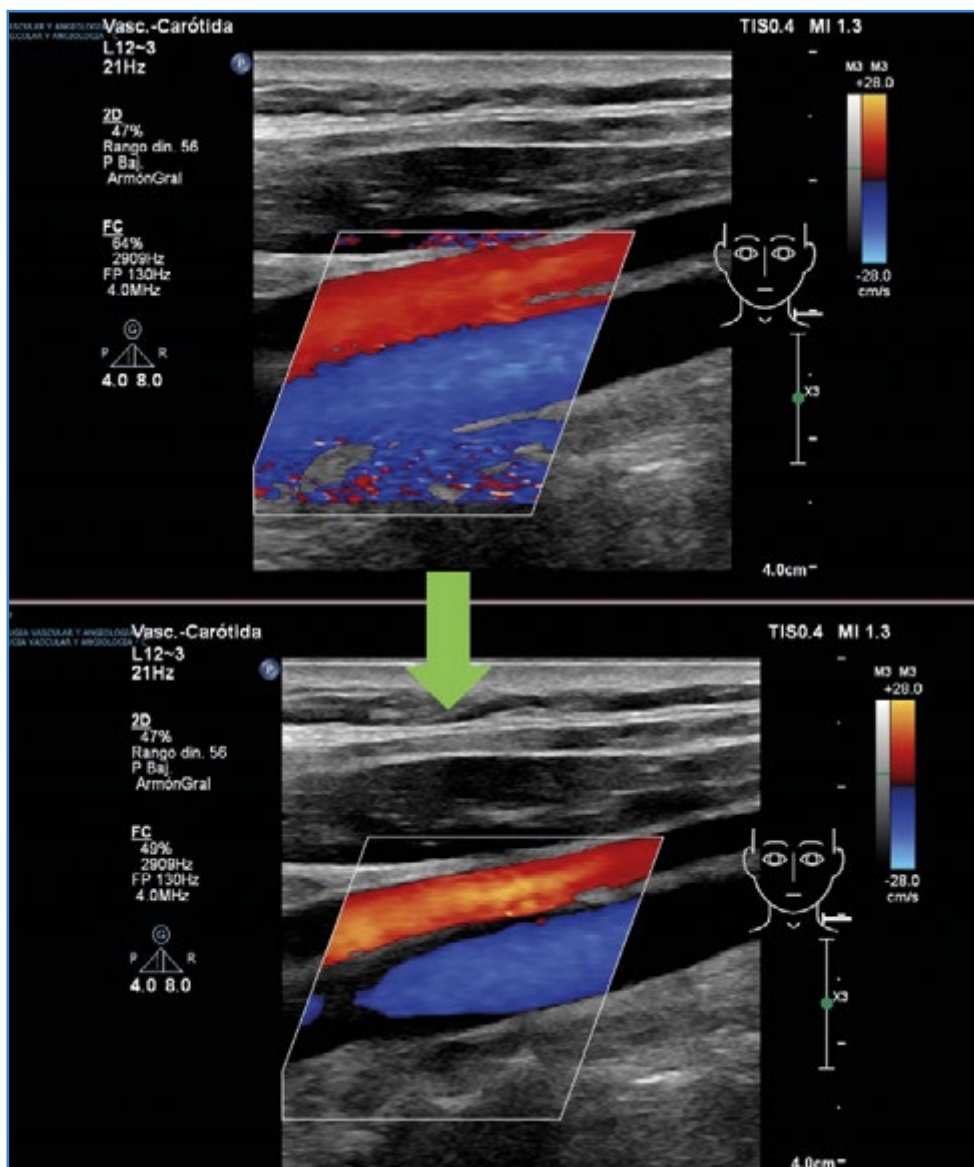


Figura 6. Subir la ganancia del color hasta saturar y bajar hasta dejarla dentro de los límites de la pared del vaso.

vaso explorado. Las velocidades bajas se explorarán con un PRF bajo y las velocidades altas se explorarán con un PRF alto. La limitación del Doppler pulsado es la velocidad alta, ya que, una vez se supere un valor relacionado con el número Nyquist (la frecuencia real supera por encima de dos veces la frecuencia de emisión o PRF), hay una incapacidad técnica en determinar el sentido y la velocidad y surge el fenómeno de *aliasing* ("habla más rápido de lo que somos capaces de escuchar") y se registran velocidades falsamente menores o invertidas. Para corregir este problema:

- Usar el autoajuste.
- Subir el PRF.

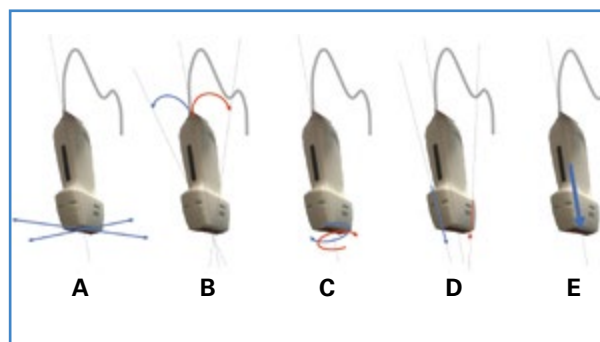


Figura 7. Movimientos de la sonda. A. Deslizamiento (sliding). B. Inclinación (tilting, fanning) en el eje corto. C. Rotación horaria o antihoraria. D. Balanceo (rocking) de la sonda a lo largo del eje largo o movimiento en plano. E. Compresión o presión con la sonda.

- Sacrificar el modo tríplice congelando la imagen, por lo que, al consumir menos “recursos”, podemos subir más el PRF.
- Disminuir la profundidad, por ejemplo, apretando la sonda en el abdomen o buscando otro punto de exploración, y así subir el PRF.
- Buscar una proyección para aumentar el ángulo Doppler (por ejemplo, de 20 a 60°).
- Bajar la línea base y prescindir de los valores por debajo de esta.
- Usar medidas o cálculos no dependientes del ángulo, como el índice de resistencia de Pourcelot o el índice de pulsatilidad.

Usar medidas que “entren” en la gráfica, como la velocidad telediastólica.

*Corrección del ángulo Doppler.* Ajustamos la tercera línea del volumen de muestra hasta que quede colocada paralela a la dirección del flujo. Para conseguir un ángulo Doppler igual o inferior a 60°, tenemos dos posibilidades. La primera, trabajar con un ángulo Doppler fijo de 60° y conseguir el paralelismo con la dirección de flujo ajustando el *steer*. En la segunda, el examinador busca una inclinación adecuada, y una vez obtenida la curva, ajusta el ángulo a la dirección de flujo cuidando de que sea inferior a 60°. Dejar fijo el ángulo en 60° sin que sea paralelo a la dirección de flujo cuando queremos convertir frecuencia a velocidad es una práctica habitual no reglada o errónea (Fig. 2).

- *Filtro de pared*, que se utiliza para evitar el ruido o señal Doppler debida al movimiento de la pared. Puede eliminar la señal de flujo lento.
- *Velocidad de representación del tiempo en eje X o barrido*, ajustando la gráfica para que se vean bien los detalles de la curva, tanto en el eje de velocidades como en el del tiempo.

## MEDIDAS, CÁLCULOS Y ETIQUETAS

- *Freeze*: Claramente el botón que más se desgasta en un equipo. Congela la imagen y puede guardar una secuencia previa (cineloop) para disponer de tiempo para verla con detalle, manejarla y guardarla. Es posible adquirir y guardar un fotograma individual o una secuencia del total (especialmente útil en estudios

dinámicos y en niños) Algunos equipos guardan un período de exploración señalado, como vídeo, sin precisar congelar.

- *Trackball o touchpad*, instrumento de manejo del cursor de la pantalla que ayuda a moverse en el vídeo. Posiciona el marcador de medidas o de referencias... , que se seleccionan con tecla *set* y *enter*.

Una vez conseguida la imagen óptima, la gráfica en el punto adecuado, etc., hay distintas herramientas útiles para cuantificar, señalar y guardar los resultados.

Haber escogido un buen *preset* facilita esta tarea, ya que se activan los valores habituales correspondientes al procedimiento. Por ejemplo, con el *preset* de carótidas se nos abren marcadores anatómicos de cabeza o cervical, valores como vps de CC, etc.

En mediciones automáticas, debemos revisar el resultado, ya que en ocasiones puede haber escogido valores erróneos.

Los marcadores anatómicos o pictogramas son una forma sencilla de relacionar la imagen con la zona corporal estudiada. Se posicionan con ayuda del *trackball*. También podemos usar etiquetas preseleccionadas o escribir con el teclado.

## ARCHIVO DE DATOS, DE IMÁGENES, DE VÍDEOS E INFORME

- *Memoria interna del equipo.* A medida que se quedan en la memoria, las imágenes recientes van escribiéndose por encima de las antiguas. Se guardan como archivos AVI, JPG, DICOM, etc., dependiendo del equipo. Cuando guardamos imágenes podemos tener problemas con el almacenamiento.
- *Memoria externa:*
  - USB, CD, DVD, etc.
  - Servidor PACS compatible con DICOM, que guarda la imagen y otros datos relativos al paciente, al equipo, detalles del examen y metadatos de la imagen.
- *Impresora*, método rápido pero superado por los archivos digitales.

Algunos equipos incorporan una contraseña de acceso para proteger los datos de las exploraciones guardadas.



## Informe

Además de los datos del paciente y la fecha debemos registrar:

- Motivo de estudio.
- Signos directos e indirectos.
- El grado de fiabilidad.
- La conclusión diagnóstica.

Quedan muchas más funciones y utilidades, que podemos encontrar en el manual de instrucciones o del usuario de nuestro equipo en formato físico, digital e incluso dentro del equipo pulsando la tecla de ayuda.

## ERGONOMÍA

La exploración eco Doppler permite interrogar al paciente a la vez que hacemos un rápido diagnóstico e iniciar simultáneamente el consejo terapéutico, en lo que podemos denominar un tres en uno. Solo nos quedaría pensar en nosotros mismos.

Estudios recientes demuestran que cerca del 90 % de los ecografistas sufren trastorno musculoesquelético. No es de extrañar si observamos las extrañas posturas que mantenemos durante las exploraciones, la sujeción y la presión inadecuada de la sonda (más habitual en exploradores noveles), los movimientos repetidos y la sobrecarga de trabajo, entre otros factores. (9)

Los trastornos musculoesqueléticos relacionados con el trabajo causan dolor, frecuentemente en el cuello (98 %), seguido de los hombros (92 %), la espalda (83 %), muñeca y mano (80 %) y codo (42 %) (10-12).

La *ergonomía* es el estudio de la interacción del trabajador con el entorno de trabajo y la adaptación de estas condiciones a cada trabajador y a sus habilidades y limitaciones tanto físicas como psicológicas. Los estudios demuestran que implementar medidas para mejorar esas condiciones, lejos de ser costoso, consigue incrementar el rendimiento y limita las lesiones.

Las medidas que debemos adoptar, por sectores, son:

- *Cuello*. La mejor postura es una flexión ligera del cuello (15-20°), mirando de frente al monitor. Para ello debemos ajustar la altura de la camilla y del monitor, evitando la extensión del cuello. Compartir monitor con el paciente

o un alumno obliga a tener el cuello rotado. En caso necesario, podrían usarse monitores adicionales.

- *Hombro*. Debemos apoyar ambos antebrazos para tener el hombro en posición neutra, con el brazo que sujeta la sonda con una abducción < 30° (por encima puede reducirse el flujo sanguíneo) y el brazo que maneja la consola sin hiperextender. Para ello debemos aproximar paciente, equipo y examinador, con la altura de la camilla bien ajustada. En el caso de exploraciones en cama, puede ser de ayuda contar con otro explorador para repartir el trabajo de sonda y equipo.
- *Espalda*. La mejor postura es la que evita la torsión, lo que conseguimos si tenemos el equipo paralelo a la camilla. En exploraciones con el paciente de pie o sentado, examinador y examinado deben colocarse de frente y cerca.
- *Mano, muñeca y dedos*. Debemos evitar la flexión-extensión y desviación lateral de la muñeca moviendo la sonda dentro de la mano. El agarre de la sonda debe hacerse con la palma y todos los dedos, evitando una presión excesiva. Esto es especialmente difícil en pacientes obesos. En estos casos, podemos optimizar los movimientos con mejores equipos, manejo de los botones (bajando la frecuencia de exploración, armónicos, imagen compuesta, etc.), usando puntos de exploración con menos panículo adiposo, colocando al paciente en decúbito lateral, etc.

La ergonomía también debe aplicarse a la posición que mantenemos en la realización del informe en un ordenador. Debemos mantener una postura de brazos similar a la del uso de la consola del equipo.

## Estrategias de reducción de riesgo (13)

- Educación ergonómica: corregir malas posturas.
- Organizar bien el trabajo, reservar tiempo suficiente para cada tipo de exploración, plantear tiempos regulares de descanso o plantear ejercicios en esos períodos (por ejemplo, caminar o ejercicios con movimientos de las articulaciones).

— Ejercicio físico. Las mujeres, personas de estatura baja o de bajo peso tienen más tendencia a las lesiones. No son cualidades que puedan modificarse, pero aumentar la fuerza muscular puede contribuir a reducir el riesgo. El ejercicio también reduce el estrés y aumenta la autoestima. Se proponen la natación, estiramientos suaves, rehabilitación, pilates para mejorar la estabilidad central, ejercicios dinámicos como calentamiento, etc.

## CONCLUSIONES

Hay que dar importancia a la lista de comprobación, al orden de la exploración, al guardado de datos, etc. Tras encender el equipo y añadir, si fuera preciso, los datos del paciente, empezaremos seleccionando la sonda y el *preset* en función del tipo de patología, del motivo del estudio y de las características del paciente. De forma automática, todos los equipos comienzan con el modo B o 2D. Los ajustes predefinidos, la preconfiguración o el *preset* son un adecuado punto de partida, pero podemos mejorar la imagen afinando con la profundidad, la ganancia general, la ganancia ajustada a la profundidad (TGC) y el foco. Para ajustes avanzados se modificará el ángulo del modo B, el rango dinámico y los armónicos. En los estudios Doppler (modo Doppler color y Doppler pulsado) debemos manejar el cajetín o caja de color/volumen de muestra, el ángulo de exploración o *steer*, la ganancia Doppler, la escala de velocidad y la fre-

cuencia de repetición de pulsos o PRF. En algunos casos deberemos ajustar el filtro de pared. Por último, debemos reflejar nuestro trabajo en un correcto informe (Tabla I).

Los botones del equipo de ecografía Doppler no dan calambre. Siempre hay un botón del pánico (suele ser el del modo B) o la exploración puede reiniciarse si se desconfigura todo. No desaprovechemos la información que se oculta a los lados de la pantalla.

Aunque los equipos actuales son muy completos y potentes, la propia tecnología y el inmenso caudal de datos hacen que los recursos sean limitados. Por lo general, el principal pagador del uso abusivo de recursos es la resolución temporal, que se manifiesta en una imagen enlentecida o a saltos. Por ello, debemos aplicar sistemas o trucos de ahorro (Tabla I).

Ante el posible daño de los ultrasonidos, debemos aplicar el principio ALARA (*As Low As Reasonably Achievable*), valorando el riesgo beneficio en todas las exploraciones. El uso prudente y justificado de cada exploración, el correcto entrenamiento técnico, etc. (Fig. 8), contribuyen a ahorrar tiempo de exploración y, por tanto, a disminuir los posibles efectos adversos.

Debemos seguir las indicaciones de Salud Laboral y Rehabilitación, evitando errores posturales, para afrontar nuestra jornada laboral sin lesiones y aumentando el rendimiento.

Entender la influencia de los ajustes del equipo para obtener una mejor exploración y conocer los fundamentos físicos de la técnica que evite errores y explique artefactos es hacer un mejor diagnóstico y tratamiento con la ecografía Doppler.

**Tabla I.** Definiciones y manejo de la resolución espacial (axial, lateral), temporal y de contraste (1,3,14)

### Resolución espacial:

- *Resolución axial*, o capacidad de distinguir dos objetos situados en el eje axial (a lo largo del haz de US). Mejora al aumentar la frecuencia.
- *Resolución lateral*, o capacidad de discriminación entre dos puntos situados en un plano perpendicular al eje de propagación de ultrasonidos. Para mejorar la resolución lateral:
  - Disminuir la anchura del haz (foco).
  - Aumentar densidad de líneas (no en estructuras vasculares, curvilíneas o irregulares o musculoesquelético).
  - Disminuir el ancho de campo.
  - Quitar trapecioide en lineales.
  - Corregir velocidad en distintos tejidos.

(Continúa en la página siguiente)

**Tabla I (cont.)** Definiciones y manejo de la resolución espacial (axial, lateral), temporal y de contraste (1,3,14)

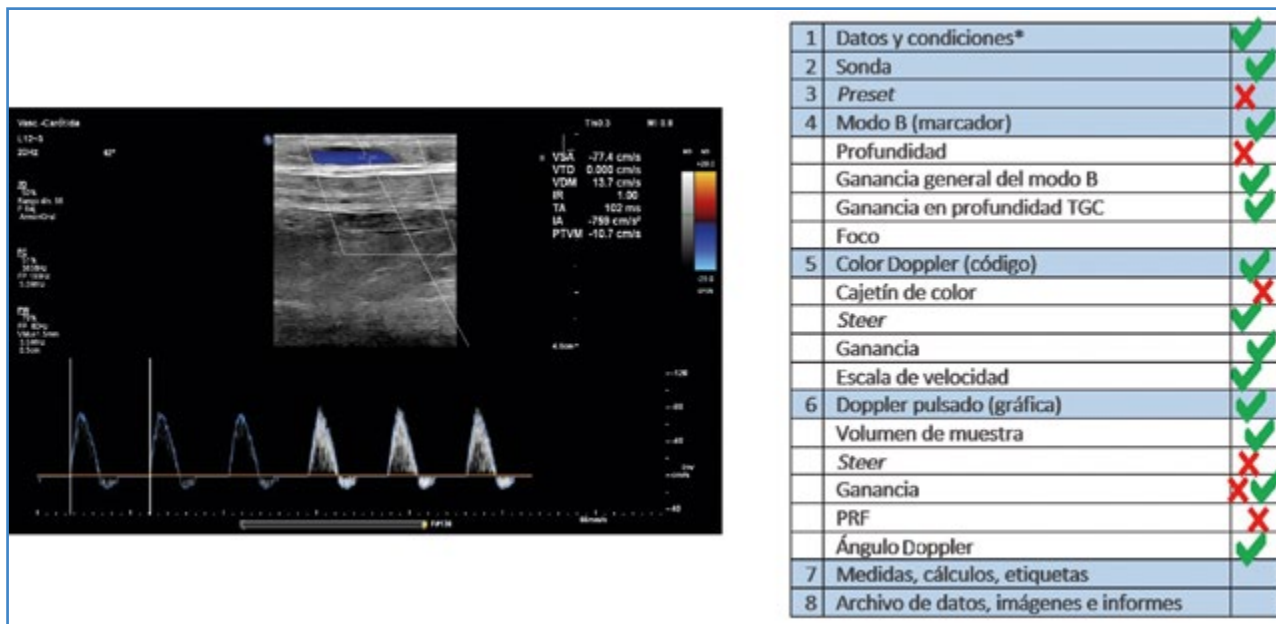
Resolución temporal, *frame rate* (FR: imágenes por segundo), relacionada con la velocidad con la que se actualizan las imágenes en la pantalla. Para mejorar la resolución temporal (4,8):

- Disminuir número focos.
- Aumentar la frecuencia.
- Disminuir la densidad de líneas.
- Disminuir la anchura de campo.
- Quitar *zoom*.
- Quitar persistencia.
- Disminuir la profundidad (apretar la sonda y corregir).
- Disminuir el cajetín de color.
- Aumentar el PRF.
- Quitar imagen compuesta.

Resolución de contraste o habilidad para distinguir estructuras adyacentes de pequeño tamaño y características tisulares similares. Para mejorar la resolución de contraste (4,15):

- Manejo de la frecuencia.
- Manejo de la ganancia general y TGC.
- Disminuir el rango dinámico, la escala cromática, la escala y la curvas de grises.
- Avances tecnológicos que compensen la atenuación, eliminen artefactos y aumenten la ratio señal/ruido

Según el estudio que realicemos debemos ajustar el compromiso entre todo lo anterior. En estudios de estructuras en movimiento (cardiológicos, etc.) tendremos que aumentar la FR, usar un solo foco, etc. En estudios de punciones vasculares, necesitamos alta resolución espacial lateral y axial y alta FR. En estudios de punciones para biopsia necesitamos todo: alta resolución espacial lateral y axial, alta resolución de contraste y alta FR.



**Figura 8.** Modelo de entrenamiento técnico en la exploración eco Doppler de un BP con vena in situ con la cabeza del paciente colocada a la izquierda de la imagen. 1. Los datos del paciente no deben constar en un estudio que se publica. 2. La sonda lineal de alta frecuencia está bien seleccionada para un estudio de campo superficial. 3. El preset de carótida no es el adecuado. 4. El marcador de posición de la sonda corresponde a la posición craneal. Debemos disminuir la profundidad, ya que el campo profundo no nos aporta nada. La ganancia general y en profundidad es correcta. No podemos determinar la posición del foco por interferencia con las medidas. 5. El flujo se aleja de la sonda, por lo que el código de color está bien posicionado. Podemos disminuir el tamaño del cajetín de color. La inclinación debería ser algo mayor. La ganancia de color y la escala de velocidades están bien. 6. En la gráfica de velocidades, los valores son negativos porque el flujo se aleja de la sonda. El flujo arterial está representado por encima de la línea base, aunque deberíamos expandir los valores para ocupar con la curva todo el espacio de la gráfica manejando el PRF. El volumen de muestra está bien para un estudio arterial. El ángulo de inclinación debe ser mayor para obtener un ángulo Doppler inferior a 60° (es de 62°). La ganancia del Doppler pulsado inicialmente es baja, pero se corrige después, y el ángulo Doppler está bien ajustado a la dirección del flujo.

## BIBLIOGRAFÍA

---

1. Sites BD, Brull R, Chan VW, et al. Artifacts and pitfall errors associated with ultrasound-guided regional anesthesia. Part I: understanding the basic principles of ultrasound physics and machine operations. *Reg Anesth Pain Med* 2007;32:412-8. DOI: 10.1016/j.rapm.2007.05.005
2. Brull R, Macfarlane A JR, Tse C. Practical Knobology for Ultrasound-Guided Regional Anesthesia. *Reg Anesth Pain Med* 2010;35:S68-S73. DOI: 10.1097/AAP.0b013e-3181d245f9
3. Zander D, Hüske S, Hoffmann B, et al. Ultrasound Image Optimization ("Knobology"): B-Mode. *Ultrasound Int Open* 2020;6(1):E14-E24. DOI: 10.1055/a-1223-1134
4. Löwe A, Jenssen C, Hüske S, et al. Continuing education "Knobology" in Doppler. *Ultrasound Med Ultrason* 2021;23(4):480-6.
5. Arribas AB, Vela MP. HOW TO DO IT. Optimización de la exploración eco Doppler mediante la manipulación de los controles del equipo: *knobology*. Primera parte. *Angiología* 2023;75(5):309-20. DOI: 10.20960/angiologia.00426.
6. Miralles M. Guía de diagnóstico vascular no invasivo. Parte I: Principios básicos e instrumentación. Barcelona: CDVNI; 2002.
7. Juan J. Aspectos de la ultrasonografía aplicados al diagnóstico médico. II Curso de Actualización sobre el estudio ultrasonográfico de la circulación cerebral. Madrid: Hospital Universitario Ramón y Cajal; 1998.
8. Fontcuberta J (editor). *Eco Doppler vascular*. 1.ª edición. Madrid: J. Fontcuberta; 2010.
9. Brown T. Hard hats for sonographers? *Synergy News* January 2012:24-5.
10. Harrison G, Harris A. Review: Work-related musculoskeletal disorders in ultrasound: Can you reduce risk? *Ultrasound* 2015;23:224-30. DOI: 10.1177/1742271X15593575
11. Evans K, Roll S, Baker J. Work-related musculoskeletal disorders (WRMSD) among registered diagnostic medical sonographers and vascular technologists. A representative sample. *J Diagn Med Sonog* 2009;25:287-99.
12. Pike I, Russo A, Berkowitz J, et al. The prevalence of musculoskeletal disorders among diagnostic medical sonographers. *J Diagn Med Sonog* 1997;13:219-27.
13. Monnington SC, Dodd-Hughes K, Milnes E, et al. Risk management of musculoskeletal disorders in sonography work. HSE; 2012. Disponible en: <https://www.hse.gov.uk/healthservices/management-of-musculoskeletal-disorders-in-sonography-work.pdf>
14. Swanevelde J, Ng A. Resolution in ultrasound imaging. *Continuing Education in Anaesthesia Critical Care & Pain* 2011;11:186-92.
15. Dietrich CF, Mathis G, Blaivas M, et al. B-line artefacts and their use. *J Thorac Dis* 2016;8(6):1356-65. DOI: 10.21037/jtd.2016.04.55