



## Imagen Clínica del Mes

### Disección de la carótida interna bilateral en paciente con síndrome de Eagle

#### *Bilateral internal carotid artery dissection in a patient with Eagle's syndrome*

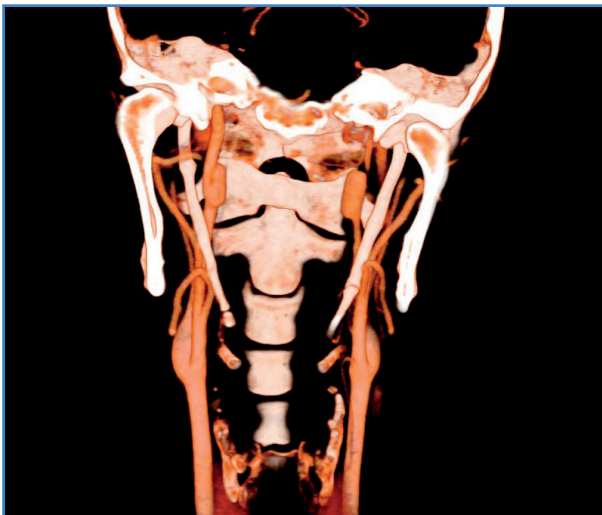Jennifer Díaz Cruz, Ana Begoña Arribas Díaz, Alejandro González García, César Aparicio Martínez

Servicio de Angiología, Cirugía Vascul y Endovascular. Hospital Universitario Fundación Jiménez Díaz. Madrid

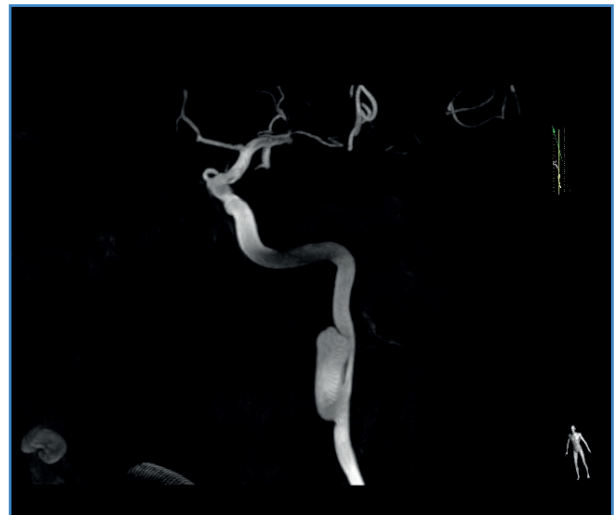
#### CASO CLÍNICO

Varón de 37 años con los siguientes antecedentes personales: fumador, cifras de TA elevadas ocasionalmente y crisis parciales complejas con generalización secundaria (sin crisis desde 2009).

Durante la realización de ejercicios intensos de tonificación de abdomen y escalada comenzó con cefalea temporal y periocular izquierda asociada a alodinia al tacto del cuero cabelludo en la región frontal izquierda. Al día siguiente, al despertar, presentó ptosis palpebral izquierda. Acudió inmediatamente al servicio de Urgencias, donde fue valorado por el equipo de oftalmología y de neurología. En las pruebas complementarias se objetivó disección de ambas carótidas internas con apófisis estiloides de > 80 mm (Figs. 1 y 2).



**Figura 1.** TC angiológico de troncos supraaórticos que muestra disección carotídea bilateral con pseudoaneurisma izquierdo y elongación de apófisis estiloides de 80 mm.



**Figura 2.** Arteriografía selectiva del eje carotídeo izquierdo en la que se observa pseudoaneurisma carotídeo izquierdo.

Recibido: 10/05/2022 • Aceptado: 24/05/2022

*Conflicto de interés: los autores declaran no tener ningún conflicto de interés.*

Díaz Cruz J, Arribas Díaz AB González García A, Aparicio Martínez C. Disección de la carótida interna bilateral en paciente con síndrome de Eagle. *Angiología* 2022;74(6):315-316

DOI: <http://dx.doi.org/10.20960/angiologia.00428>

#### Correspondencia:

Jennifer Díaz Cruz. Servicio de Angiología, Cirugía Vascul y Endovascular. Hospital Universitario Fundación Jiménez Díaz. Av. de los Reyes Católicos, 2. 28040 Madrid  
e-mail: [jennifer.diaz@quironsalud.es](mailto:jennifer.diaz@quironsalud.es)

## DISCUSIÓN

---

El síndrome de Eagle debe su nombre al otorrinolaringólogo Watt W. Eagle, quien lo describió por primera vez en 1937. Es una entidad rara definida por la presencia de una apófisis estiloides alargada (> 25 mm) o calcificación del ligamento estilohioideo. Cursa por lo general de forma asintomática. Presenta odinofagia, disfagia, cefalea o cervicalgia en los casos sintomáticos.

Históricamente se divide en dos tipos. El tipo I, o clásico, es el más frecuente y se caracteriza por dolor debido a la estimulación de los nervios craneales. El tipo II, o carotídeo, responde a la compresión de la carótida interna por la apófisis estiloides, con molestias

que aumentan típicamente con la rotación contralateral de la cabeza.

El diagnóstico se realiza con una amplia anamnesis, una exploración física dirigida y con la realización de un TC con contraste, considerado en la actualidad el mejor método para descartar una lesión vascular asociada.

En cuanto al tratamiento, se divide en manejo conservador o quirúrgico. Este último se reserva para algunos pacientes sintomáticos. En nuestro caso, se realizó la resección quirúrgica de ambas apófisis estiloides y se mantuvo al paciente con tratamiento anticoagulante.

Dos años después, sigue asintomático desde el punto de vista neurovascular y sin progresión de la disección carotídea bilateral en las pruebas de imagen.