



Caso Clínico

Infección de endoprótesis aórtica infrarrenal por *Listeria monocytogenes*: a propósito de un caso

Infrarenal aortic endograft infection due to Listeria monocytogenes: about a case

Nieves Aleicel Concepción Rodríguez, Marta Gutiérrez Nistal, Beatriz Martínez Turégano, Álvaro Fernández Heredero

Servicio de Angiología y Cirugía Vascul. Hospital Universitario La Paz. Madrid

INTRODUCCIÓN

La infección de una prótesis endovascular aórtica es una complicación rara y grave, con una incidencia estimada de entre un 0,6% y un 2,3% y una mortalidad asociada de entre un 25% y un 88%. Entre los microorganismos implicados en la mayoría de los casos encontramos el *Staphylococcus aureus*, la *Escherichia coli*, el *Enterococci*, el *Streptococci*, la *Salmonella* y otros bacilos Gram negativos aerobios. Son muy pocos los casos reportados en la literatura de infección por otros gérmenes, como *Listeria monocytogenes*, *Serratia* o *Yersinia enterocolítica* (1).

Presentamos un caso de infección de endoprótesis aórtica infrarrenal por *Listeria monocytogenes*. Se trata de un paciente varón de 67 años de edad que como antecedentes médicos refería cardiopatía isquémica crónica con fracción de eyección ventricular conservada, insuficiencia mitral moderada, diabetes, dislipemia e hipertensión arterial. Como antecedente quirúrgico destacaba el implante programado de una endoprótesis aórtica bifurcada de fijación suprarrenal por aneurisma de aorta abdominal infrarrenal 6 meses antes.

CASO CLÍNICO

El paciente acudió a urgencias por cuadro de unas tres semanas de evolución de febrícula, dolor abdomi-

nal y lumbar, astenia y pérdida de unos 8 kg de peso. Fue tratado previamente como lumbalgia mecánica e infección de orina de manera ambulatoria, sin mejoría sintomática. A la exploración física el paciente mostraba malestar general y dolor abdominal difuso con irritación peritoneal. En la analítica realizada se objetivó elevación marcada de reactivos de fase aguda. Se realizó angio-TC aórtico de urgencia. Se evidenció proceso infeccioso con colecciones tanto dentro como fuera del saco aneurismático excluido por la endoprótesis aórtica (Fig. 1), con asas de yeyuno adheridas (Fig. 2).

Ante los hallazgos exploratorios y tomográficos se decidió intervenir de urgencia al paciente. Mediante abordaje transperitoneal se realizó control de aorta pararenal, arteria renal izquierda y ambas bifurcaciones ilíacas. Se observó el asa de yeyuno adherida a la cara anterior del saco aneurismático (Fig. 3), que se separó cuidadosamente. Se observó la presencia de dos divertículos (Fig. 4). Durante esta maniobra se abrió de manera involuntaria el saco aneurismático, con drenaje de abundante material purulento. Tras realizar pinzamiento suprarrenal izquierdo e infrarrenal derecho y traccionar la endoprótesis, pudo extraerse completamente su parte proximal (incluyendo la corona de fijación suprarrenal). Realizando la misma maniobra a nivel distal, tras pinzamiento de ambas arterias ilíacas comunes, se consiguió la retirada de todo el material endoprotésico. Se extirpó en bloque el saco aneuris-

Recibido: 30/06/2019 • Aceptado: 28/07/2019

Concepción Rodríguez NA, Gutiérrez Nistal M, Martínez Turégano B, Fernández Heredero Á. Infección de endoprótesis aórtica infrarrenal por *Listeria monocytogenes*: a propósito de un caso. *Angiología* 2019;71(6):229-232.

DOI: 10.20960/angiologia.00069

Correspondencia:

Nieves Aleicel Concepción Rodríguez. Hospital Universitario La Paz. Paseo de la Castellana, 261. 28046 Madrid
e-mail: naleicel_cr@hotmail.com

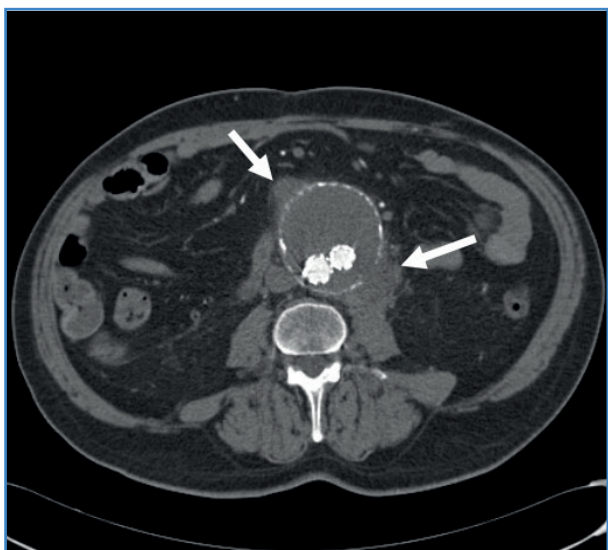


Figura 1. Colecciones abscesificadas adyacentes y en el interior del saco aneurismático excluido por la endoprótesis aórtica infrarrenal.

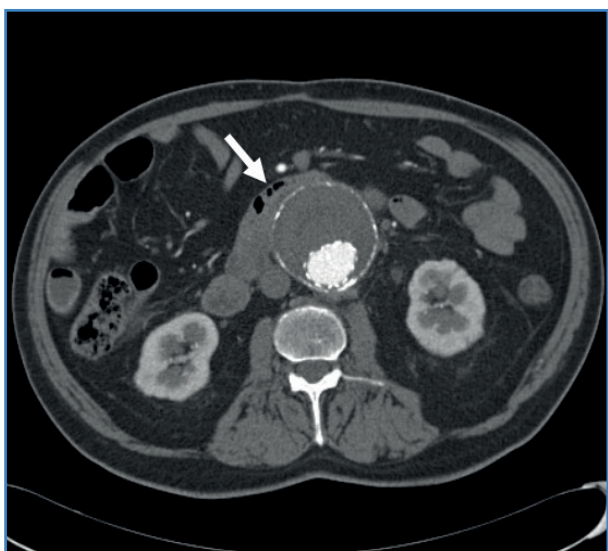

Figura 2. Asas de yeyuno adheridas al saco aneurismático excluido.

mático, se drenó todo el material purulento y se realizaron abundantes lavados de la cavidad abdominal con suero y rifampicina. Se cerró el muñón aórtico y las bifurcaciones ilíacas y se realizó un *bypass* extraanatómico axilobifemoral con prótesis de Dacron impregnada en rifampicina. Finalmente, los cirujanos generales resecaron los dos divertículos yeyunales y colocaron un VAC. El cierre definitivo de la pared abdominal se realizó a las 48 horas.

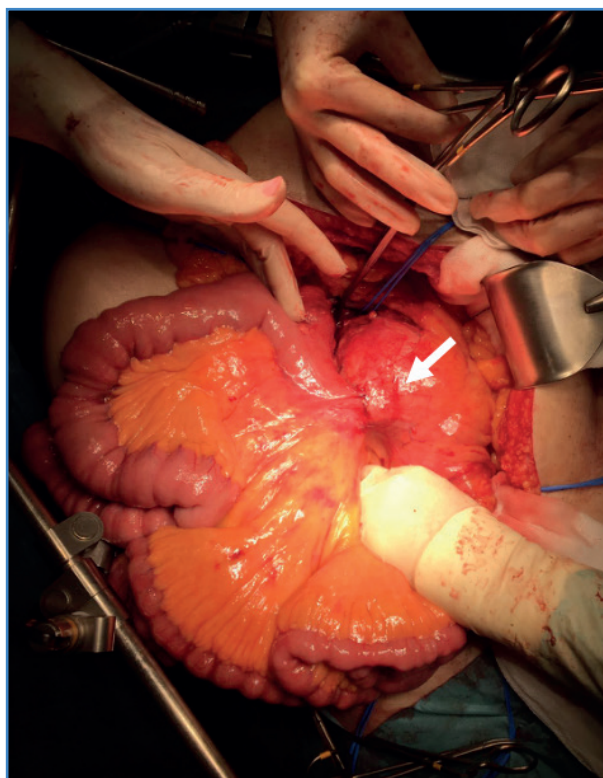


Figura 3. Imagen intraoperatoria que muestra asa de yeyuno adherida a la cara anterior del saco aneurismático.

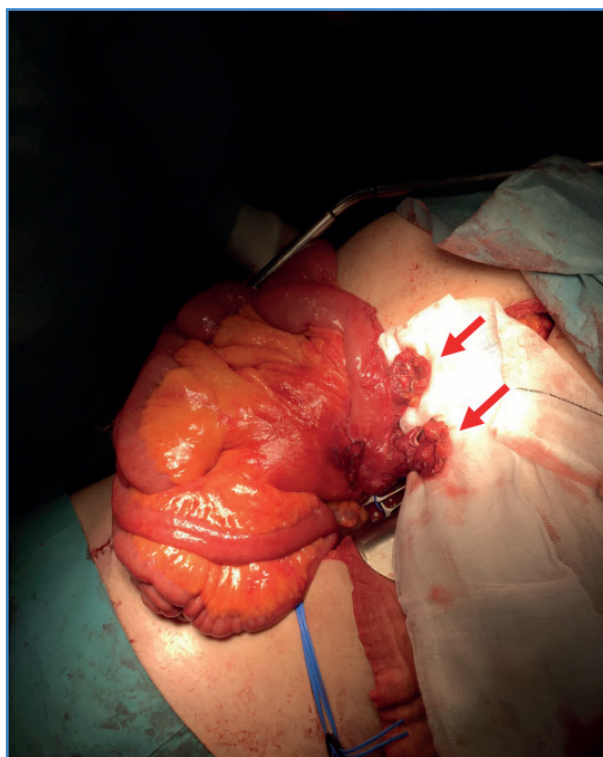


Figura 4. Imagen intraoperatoria de divertículos yeyunales resecaos.

En el posoperatorio inmediato, el paciente fue tratado con antibioterapia de amplio espectro. A los 4 días se aisló en cultivos de las colecciones del trombo del saco y de la endoprótesis *Listeria monocytogenes* y *Staphylococcus epidermidis*. Los hemocultivos recogidos al ingreso fueron estériles. Se comentó el caso con el Servicio de Infecciosas y se inició antibioterapia dirigida con ampicilina (2 g iv / 4 horas) y daptomicina (500 mg iv / 24 horas).

En el décimo día del posoperatorio, el paciente empezó con dolor y distensión abdominal. Se realizó nuevo angio-TC en el que se objetivó infarto renal izquierdo y colitis derecha de posible origen isquémico o infeccioso. El paciente fue trasladado a la Unidad de Cuidados Críticos, donde permaneció 6 días y donde se le realizó manejo conservador; luego regresó a la planta de hospitalización. Durante el ingreso sufrió, además, un fracaso renal agudo —del que se recuperó normalizando los niveles de filtrado glomerular—, anemia —que precisó transfusión— y diarreas acuosas, que se prolongaron. Se completó estudio mediante colonoscopia y coprocultivos que objetivaron colitis por sobreinfección por CMV, que se manejó de manera conservadora con la adición de ganciclovir por vía oral al tratamiento. Ante estos episodios de diarrea persistente, el Servicio de Infecciosas decidió realizar ajuste de antibioterapia con la sustitución de ampicilina y daptomicina a las 3 semanas de su inicio por cotrimoxazol (160/800 mg vía oral cada 12 horas) hasta completar 3 semanas más. Las heridas, tanto la abdominal como la axilar y las inguinales, evolucionaron de forma adecuada y el *bypass* se mantuvo funcionando, con presencia de pulsos tibiales palpables al alta (una semana antes de completar el tratamiento antibiótico pautado).

DISCUSIÓN

La *Listeria monocytogenes* es un bacilo Gram positivo anaerobio facultativo (2). Es un patógeno poco frecuente que puede causar enfermedad tanto de forma esporádica como en brotes generalmente relacionados con los alimentos (3). Se encuentra en el 5% de la flora fecal de los individuos sanos (4). En individuos inmunocompetentes la infección no es invasiva y ocasiona un cuadro similar a una dia-

rrrea febril (3). En neonatos, embarazadas, ancianos y pacientes inmunodeprimidos el bacilo podría atravesar la barrera mucosa intestinal y diseminarse por el torrente sanguíneo ocasionando cuadros de sepsis, meningoencefalitis y endocarditis (2-4).

La afectación por este germen de arterias nativas o de prótesis vasculares es extremadamente rara, con apenas 7 casos reportados en la literatura (4,5). En estos pacientes se observan periodos de latencia variables entre la cirugía con implante de material protésico y el desarrollo de la infección, desde meses hasta años, lo que apoya que se trate de una infección tardía vía bacteriemia transitoria. Además, se sugiere que la infección no responde bien al tratamiento antibiótico, con tendencia a la persistencia y a la recurrencia (4).

El diagnóstico debe basarse en la sospecha clínica y en las técnicas de imagen como el TC y el PET, todo ello apoyado por la confirmación microbiológica mediante el aislamiento de *Listeria monocytogenes* en hemocultivos, cultivos del trombo o de la pared arterial (1,3).

Debido a los pocos casos descritos en la literatura, la estrategia terapéutica a seguir no está bien definida. La intervención quirúrgica con cobertura antibiótica prolongada parece ser la opción más adecuada. La ampicilina es de entrada el tratamiento de elección para la mayoría de autores, aunque el cotrimoxazol, la eritromicina, la vancomicina y la rifampicina son otras opciones adecuadas. La duración del tratamiento antimicrobiano no está bien definida, pero dada la recurrencia descrita en la literatura se recomienda al menos 6 semanas con una estrecha vigilancia ambulatoria (3,4).

Cabe plantearse la duda de si en el caso expuesto la infección ya se localizaba en la aorta en el momento del implante o si esta se produjo posteriormente sobre la endoprótesis. Sin embargo, en el estudio preoperatorio (historia clínica, exploración física del paciente, estudios analíticos y pruebas de imagen) no se encontró ningún dato que sugiriera proceso infeccioso activo subyacente. En el primer TC posoperatorio no había imágenes sugestivas de infección y, además, el paciente se encontraba bien hasta el inicio del cuadro sistémico descrito 6 meses después.

La infección de una endoprótesis aórtica por *Listeria monocytogenes* es una complicación rara pero

grave. El correcto diagnóstico microbiológico es fundamental para iniciar una cobertura antimicrobiana prolongada junto al tratamiento quirúrgico que precise.

BIBLIOGRAFÍA

1. Saleem BR, Berger P, Zeebregts CJ, et al. Periaortic endograft infection due to *Listeria monocytogenes* treated with graft preservation. *J Vasc Surg* 2008;47(3):635-7.
2. Heikkinen L, Valtonen M, Lepäntalo M, et al. Infrarenal endoluminal bifurcated stent graft infected with *Listeria monocytogenes*. *J Vasc Surg* 1999;29(3):554-6.
3. Muñoz-Muñoz L, Paño-Pardo JR, Torrubia-Pérez C, et al. Mycotic aneurysm of the abdominal aorta due to *Listeria monocytogenes*. *Rev Esp Quimioter* 2018;31(3):293-4.
4. Rohde H, Horstkotte MA, Loeper S, et al. Recurrent *Listeria monocytogenes* aortic graft infection: confirmation of relapse by molecular subtyping. *Diagn Microbiol Infect Dis* 2004;48(1):63-7.
5. Ganzarain Oyarbide M, Larrañaga Oyarzabal I, Sánchez Abuín J, et al. Aneurisma micótico de aorta abdominal por *Listeria monocytogenes*. *Rev Clínica Española* 2014;214(7):424-5.