



Artículo Especial

Cómo lo hago (*How I do it*)

Resección de aneurisma de aorta abdominal por vía retroperitoneal

Resection of an abdominal aortic aneurism by retroperitoneal approach

Secundino Llagostera Pujol

Servicio de Angiología, Cirugía Vascul y Endovascular. Hospital Universitari Germans Trias i Pujol. Badalona, Barcelona. Universitat Autònoma de Barcelona. Barcelona

Resumen

Aunque la vía de abordaje retroperitoneal se definió hace décadas, quedó relegada en beneficio del abordaje transperitoneal por la familiaridad de los cirujanos con la cirugía abdominal. Sin embargo, hay situaciones anatómicas con aneurismas yuxta- y pararenales, aortas calcificadas, aneurismas inflamatorios, obesidad, abdomen hostil (ostomías, cirugías previas, etc.), que hacen de esta vía una buena opción.

El autor cuenta su experiencia con este tipo de cirugía y describe paso a paso los puntos críticos de un abordaje retroperitoneal, que permite el acceso para la corrección de aneurismas abdominotorácicos de tipo-IV.

Palabras clave:

Abordaje retroperitoneal. Aneurismas. Aorta.

Abstract

Although the retroperitoneal approach was defined some decades ago, it was relegated to the benefit of the transperitoneal approach due to surgeons' familiarity with abdominal surgery. However, there are anatomical situations with juxta and pararenal aneurysms, calcified aortas, inflammatory aneurysms, obesity, hostile abdomen (ostomies, previous surgeries, etc.), which make this route a good option.

Author tells us about his experience with this type of surgery and describes step by step the critical points of a retroperitoneal approach that allows us access even for the correction of type-IV thoraco-abdominal aneurysms.

Keywords:

Retroperitoneal approach. Aneurysms. Aorta.

Recibido: 24/03/2022 • Aceptado: 24/03/2022

Conflicto de intereses: el autor declara no tener conflicto de interés.

Llagostera Pujol S. Resección de aneurisma de aorta abdominal por vía retroperitoneal. *Angiología* 2023;75(4):259-263

DOI: 10.20960/angiologia.00419

Correspondencia:

Secundino Llagostera Pujol. Servicio de Angiología, Cirugía Vascul y Endovascular. Hospital Universitari Germans Trias i Pujol. Carretera de Canyet, s/n. 08916 Badalona, Barcelona
e-mail: sllagostera.germanstrias@gencat.cat

INTRODUCCIÓN

Qué duda cabe de que la reparación endovascular de la patología aórtica (EVAR como principal exponente) ha relegado su reparación mediante cirugía abierta a un plano totalmente anecdótico en la mayoría de servicios de cirugía vascular. Es bien sabido que, cuando la anatomía es favorable, el EVAR se ha convertido en la principal técnica y de elección en numerosos equipos, por no decir en la mayoría. Cuando la anatomía es desfavorable, se recurre a complementos técnicos, como fenestraciones, chimeneas, ramificaciones, etc. (fEVAR, ChEVAR, etc.).

Los servicios que gozamos “todavía” de personal con experiencia en cirugía abierta (OR) aún contemplamos su opción, ya sea mediante laparotomía media o mediante abordaje retroperitoneal, en aquellos casos en los que la anatomía no es favorable para EVAR o son pacientes “jóvenes”, pues son equipos con cifras de morbimortalidad bajas (por debajo del 1,5 % en cirugía electiva).

Asumiendo que la anatomía favorable se la lleva el EVAR para cirugía abierta (OR), que sería a priori “la fácil”, quedan el resto de aortas (anatomías desfavorables), con una complejidad técnica añadida, lo que hace que sea necesario una disección y un abordaje más amplios, a lo que a veces hay que sumar otros ítems, como calcificaciones, etc., que hacen que la vía media sea insuficiente para un correcto y cómodo abordaje, lo que convierte el abordaje retroperitoneal en electivo debido a toda una serie de consideraciones, como luego veremos.

La vía retroperitoneal es mi abordaje preferido. Tras más de mil cirugías aórticas practicadas, las últimas seiscientas han sido abordajes retroperitoneales consecutivos, sin contar las realizadas junto a otros servicios por otras patologías (COT, cirugía general, urología, NCG, etc.).

BREVE HISTORIA (1)

Hay que recordar que Dubost realizó la primera reparación transperitoneal de la aorta en 1952 y que en 1963 Rob publicó una serie de 500 abordajes retroperitoneales (mediante vía anterolateral), concluyen-

do que esta vía ofrecía muchas ventajas respecto a la vía media o transperitoneal, extremo validado posteriormente por Stipa y Shaw en 1968. Posteriormente, todo ello cayó un poco en el olvido, pues la formación en cirugía general del personal hacía mucho más familiar la vía media transperitoneal.

Con el paso del tiempo y el aumento de la casuística de la cirugía vascular, el abordaje anterolateral fue modificándose por uno más posterolateral, que permitía alinearse entre la costilla 9.º y 12.º, en función de la superficie de aorta a exponer, y que Shaw en el 2003 dejó publicado, poniendo de manifiesto las bondades de este abordaje a la hora de controlar la aorta supracelíaca.

MI EXPERIENCIA PERSONAL

Fruto de una beca, tres años después de finalizar mi residencia (MIR), en los años 1992 y 1993 realicé dos estancias en el Hospital Metodista del Baylor College, en el Texas Medical Center de Houston (Estados Unidos).

De la mano de los Dres. Espada, Coselli y Safi pude aprender todo sobre los abordajes de aorta en situaciones de aneurisma abdominotorácico preferentemente, y fue allí al observar la rapidez y comodidad del abordaje retroperitoneal lo que hizo que me decantara definitivamente por esta opción y que a lo largo de los años haya ido perfeccionando con una serie de pequeños trucos que me hacen más fácil y llevadera esta vía.

TÉCNICA

Posición del paciente

Después de ser anestesiado y de haber colocado las vías venosas, la presión arterial cruenta y de ser sondado urinarmente se procede a:

- Colocación del paciente en decúbito lateral derecho con rotación de cintura escapular a 60° y pelviana a 30°, como si el paciente quisiera adquirir una posición de hélix. Se coloca el *pillet* entre la cresta ilíaca y la parrilla costal (Fig. 1).
- Brazo izquierdo, cruzado por encima del tórax y sujetado.

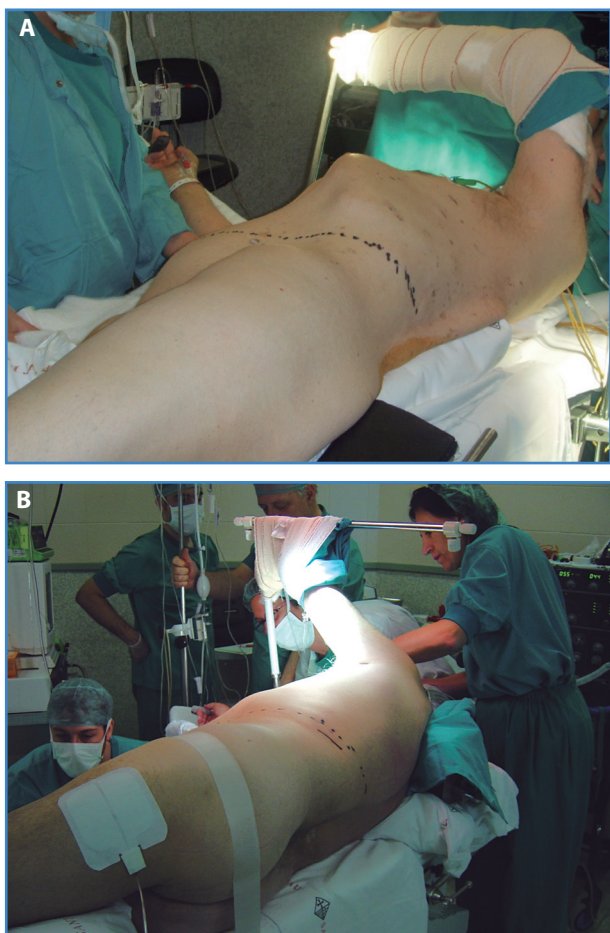

Figura 1. A y B. Colocación del paciente para un abordaje retroperineal de aorta abdominal.

Técnica quirúrgica

Fundamentalmente hay una sola incisión, que variará en función del nivel en el que queramos realizar el control aórtico, pero que esencialmente es una incisión que se inicia en el borde externo del recto anterior izquierdo, unos 2 cm por debajo del ombligo, y que se extiende con una ligera curvatura de convexidad superior (para obviar al máximo la sección de fibras nerviosas que inervan la pared abdominal) hasta finalizar sobre la 11.^a costilla, que seccionaremos o no, dependiendo de lo que se nos “abra” el paciente y del nivel de control aórtico. En la mayoría de las situaciones no requiere su sección y así se minimiza el algia posquirúrgica de la zona en cuestión.

1. Se inicia la incisión de la piel y la subcutánea y, posteriormente, con el bisturí eléctrico seccio-

namos el músculo oblicuo mayor, el menor y dislaceramos el músculo transverso.

2. Llegados a este punto, visualizaremos ya el peritoneo parietal posterior, introduciremos el dedo índice y el medio, rechazando este en sentido medial. Mediante una disección roma (Farabeuf) llevaremos toda la bolsa celómica a una posición medial. Para hacerlo correcta y ágilmente es importante despegarla inicialmente por encima del músculo psoas, y posteriormente en sentido medial-caudal-antrolateral. Aprovechamos en este punto para acabar de ampliar la incisión en el plano muscular seccionando hasta la vaina del recto anterior izquierdo (que se secciona mínimamente), lo que nos dará mayor amplitud de campo.
3. Finalmente, iniciaremos la rotación medial del riñón izquierdo, despegando digitalmente y de forma roma hasta la cúpula diafragmática. Todo el hemipeloma izquierdo queda sobre una posición medial. El despegamiento apenas sangra, pues nos encontramos en un plano avascular (fascia de Told). Si se ha hecho correctamente, el uréter izquierdo queda adherido al peritoneo parietal posterior y no debe quedar tirante si la rotación del riñón ha sido correcta también, pues quedará en paralelo al trayecto aórtico, como se ve en la figura 2.

Este último paso debe realizarse con cuidado para no lesionar el bazo (a veces sucede en bazos grandes), que puede *decapsularse* y dar un sangrado bien durante la intervención o en el posoperatorio, y que en mi experiencia ha conllevado alguna que otra esplenectomía perioperatoria.

Del mismo modo, vigilarémos una vena lumbar bastante constante que va de la columna a la vena renal izquierda, que, al quedar en anteverción por rotación medial del riñón, puede quedar tensionada al disecar el cuello aórtico, por lo que debemos visualizarla enseguida para proceder a su ligadura y a su sección antes de que se arranque o se lesione (suele dar sangrados profusos de difícil control, pues el cabo lumbar se retrae y el correspondiente a la vena renal debe controlarse, evitando lesionar la vena renal izquierda).

- Ahora ya estamos en disposición de abordar la aorta lateralmente desde su bifurcación hasta las arterias renales.

Disecamos la aorta seccionando con un bisturí eléctrico la grasa preaórtica hasta llegar a la arteria renal izquierdo (Fig. 2). Una vez llegados a este punto es muy recomendable la sección parcial del pilar izquierdo del diafragma, que no solo permitirá emplazar la pinza aórtica con comodidad (no olvidemos que la crural izquierda abraza la aorta, y al ser tejido muscular, dificulta el emplazamiento de la pinza aórtica), sino que además permitirá el control aórtico a nivel supracelíaco sin mayor problema, sobre todo en aquellos casos de aneurismas de aorta abdominal yuxtapararrenales y de aneurismas abdominotorácicos de tipo IV.

- Una vez tenemos el control aórtico proximal (Fig. 3), que habremos realizado digitalmente en su fase final, tratando de rodear el cuello de forma "roma" con el dedo índice (no utilizo cintas para control con el fin de minimizar/obviar lesiones venosas en el lado opuesto a la disección), procederemos a controlar la bifurcación, pero sin obsesionarse, pues si no es posible hacerlo fácil y cómodamente, lo haremos endoluminalmente mediante catéteres de irrigación-oclusión, insertándolos en las arterias ilíacas comunes en el momento de abrir la aorta, con lo que se minimiza mucho

la disección y los posibles accidentes venosos en el confluente iliocavo.

En los casos en los que sea posible (aneurismas no muy grandes), trataremos de ligar ya la arteria mesentérica inferior, y si no es posible (aneurismas de gran tamaño), lo haremos entonces por dentro cuando se abra el saco aneurismático.

- La sutura y la colocación de la prótesis se realizan según la técnica estándar, en función del tipo de aneurisma, utilizando los puntos tipo *pledget* para refuerzo, básicamente (Fig. 4).

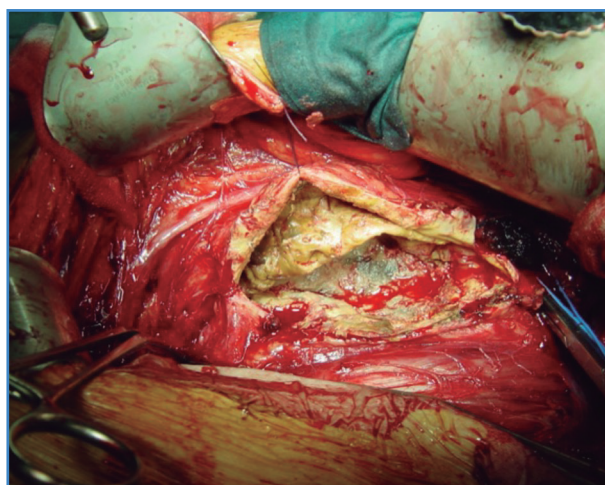


Figura 3. Disposición de la anastomosis proximal en la aorta infrarrenal o a nivel celíaco, con pledgets de refuerzo hemostático.

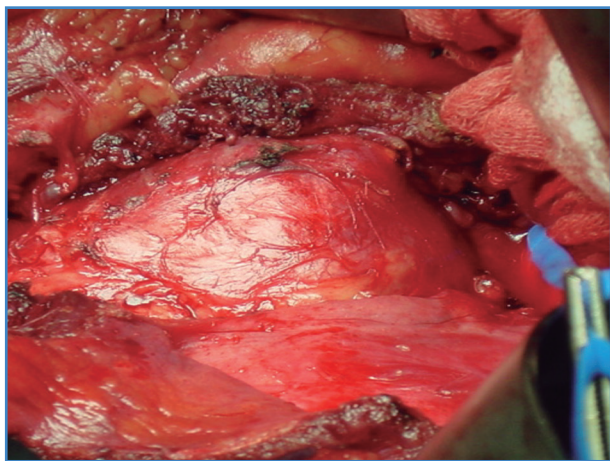


Figura 2. Exposición retroperitoneal de la aorta infrarrenal. Nótese la disposición del uréter anterior al aneurisma abierto.

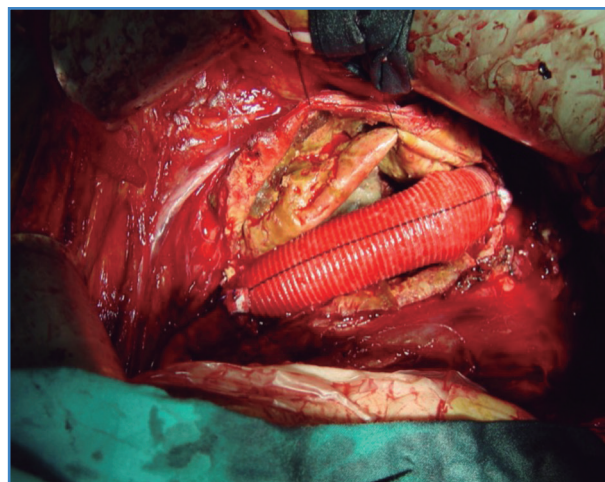


Figura 4.

Respecto a las tunelizaciones desde las ingles (cuando hay que ir a las femorales), el lado izquierdo no tiene mayor problema y el derecho hay que realizarlo con cuidado, siguiendo el trayecto arterial de forma simultánea desde la bifurcación aórtica y la femoral D levantando bien el arco inguinal y visualizando así la vena epigástrica, que cruza en ángulo recto justo en la parte final de la arteria ilíaca externa (es fácil dañarla al tunelizar si no se visualiza previamente).

- Al finalizar, hay que recordar dejar un drenaje "testigo" en el retroperitoneo, pues, en caso de sangrado, a diferencia de un sangrado intraabdominal, que es muy evidente, en el retroperitoneo totalmente disecado podemos albergar hasta 2-3 litros de sangre, que pueden pasar desapercibidos. Por lo general, es un drenaje que se retira a las 24 h.

En casos de apertura accidental de la pleura, que pueden darse en aneurismas de tipo IV (Fig. 5), la suturaremos y, justo antes de dar el último punto, podemos indicar al anestesiólogo que realice una inspiración forzada para eliminar todo el aire (neumotórax quirúrgico) del espacio pleural para no tener que dejar un drenaje, puesto que no hay fuga aérea. Si existe duda, se deja un drenaje pleural 24 h para la evacuación del neumo quirúrgico que hemos creado.

Procedemos al cierre cerrando en un solo plano músculo transverso y oblicuo menor y en otro plano el oblicuo mayor con doble pasada por la aponeurosis de este.

Por lo general no dejamos malla, aunque sería planteable, dado el número no desdeñable de casos con paresia/flacidez del flanco muscular abdominal. Para su colocación y su plano de

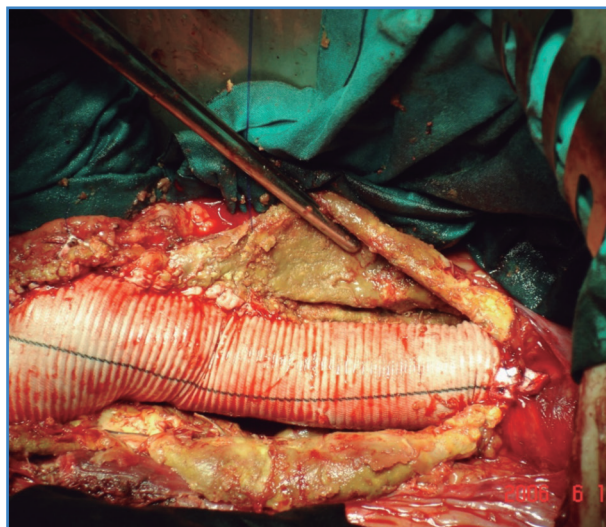


Figura 5.

emplazamiento existe diversidad de posturas (premuscular, intermuscular entre los dos planos de cierre, etc.).

La indicación de la vía retroperitoneal es amplia, sobre todo para aortas con cuellos límite para EVAR estándar, aneurisma inflamatorio, obesidad, abdomen hostil (ostomías, cirugías previas, etc.). La única contraindicación sería una cirugía previa realizada sobre el retroperitoneo izquierdo, aunque si esta es antigua puede intentarse de nuevo, dado que el espacio retroperitoneal puede estar mesotelizado de nuevo.

BIBLIOGRAFÍA

- Twine CP, Lane IF, Williams IM. The retroperitoneal approach to the abdominal aorta in the endovascular era. *J Vasc Surg* 2012;56:834-8.