



Imagen Clínica

Aneurisma micótico aórtico con invasión duodenal

Mycotic abdominal aorta aneurysm with duodenal invasion

Natalia Ane Momeñe Rojas, Goizalde Solano Iturri, Edorta Villamandos Tellaeche

Departamento de Medicina Interna y Radiología. Hospital Universitario de Basurto. Bilbao

Resumen

Introducción: el aneurisma aórtico micótico resulta de la dilatación de la pared arterial de la aorta a causa de una infección generalmente bacteriana. Es una patología poco frecuente pero mortal.

Caso clínico: presentamos el caso de un varón de 94 años que fue diagnosticado de un aneurisma micótico de aorta abdominal con invasión duodenal mediante tomografía computarizada.

Discusión: la presentación clásica de esta patología es una masa dolorosa, pulsátil y creciente con síntomas sistémicos de infección. La angiografía por tomografía computarizada diagnostica definitivamente el aneurisma. El tratamiento es una combinación de antibioticoterapia y resección quirúrgica activa. Pese a ello tiene muy mal pronóstico.

Palabras clave:

Aneurismas micóticos.
Aneurisma aórtico.
Radiología. Angiología.
Tomografía
computarizada.

Abstract

Introduction: the mycotic aortic aneurysm results from the dilatation of aorta arterial wall because of an infection mostly caused by bacteria. It is a non-frequent but easily mortal disease.

Case report: we present the case of a 94-year-old man who was diagnosed with a mycotic aneurysm of the abdominal aorta with duodenal invasion by computed tomography.

Discussion: the classic presentation of this pathology is a painful, pulsatile, and enlarging mass with systemic symptoms of infection. Computed Tomography Angiography definitively diagnoses the aneurysm. The treatment is a combination of antibiotic therapy and active surgical resection, but it has a very bad prognosis.

Keywords:

Mycotic aneurysms.
Aortic aneurysm.
Radiology. Angiology.
Computed
tomography.

Recibido: 10/03/2022 • Aceptado: 28/03/2022

Conflicto de interés: los autores declaran no tener conflicto de interés.

Momeñe Rojas NA, Solano Iturri G, Villamandos Tellaeche E. Aneurisma micótico aórtico con invasión duodenal. *Angiología* 2022;74(4):201-202

DOI: <http://dx.doi.org/10.20960/angiologia.00415>

Correspondencia:

Natalia Ane Momeñe Rojas.
Departamento de Medicina Interna y Radiología.
Hospital Universitario de Basurto. Montevideo
Etorbidea, 18. 48013 Bilbao
e-mail: nataliamomene@gmail.com

CASO CLÍNICO

Varón de 94 años que ingresa por dolor en epigastrio, vómitos de posos de café y melenas. Al examen físico destaca dolor a la palpación epigástrica y pulso aórtico palpable. Se solicita una tomografía computarizada (TC) abdominal que revela una dilatación aneurismática de la aorta abdominal que se extiende desde las ramas mesentéricas hasta la bifurcación ilíaca. Sobre esta lesión se observa una colección hipercaptante lobulada sugestiva de aneurisma micótico (Fig. 1). La colección entraba en contacto con la tercera porción duodenal y la desplazaba (Figs. 1 y 2).

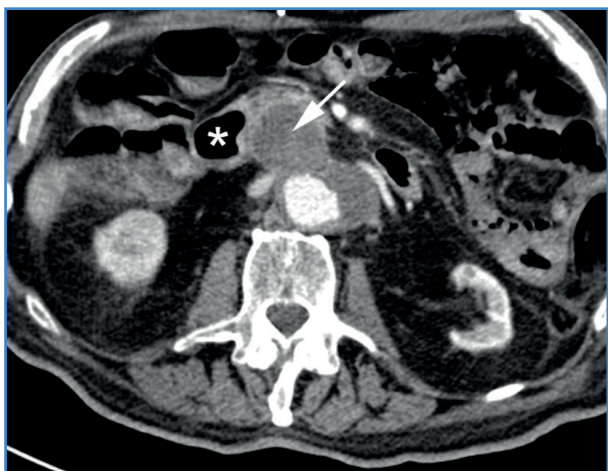


Figura 1.

DISCUSIÓN

El aneurisma micótico es una enfermedad rara pero grave que representa menos del 1 % de todos los aneurismas aórticos, tiene un rápido desarrollo y una alta tasa de mortalidad (1,2). El agente infeccioso más común es *Staphylococcus Aureus*, seguido de *Salmonella*. La patogénesis se sustenta en la necrosis y en la ruptura de la pared vascular aterosclerótica, lo que provoca la adhesión de microorganismos, lo que daña la pared arterial y forma pseudoaneurismas. Si el daño continúa puede producirse rotura. La pre-

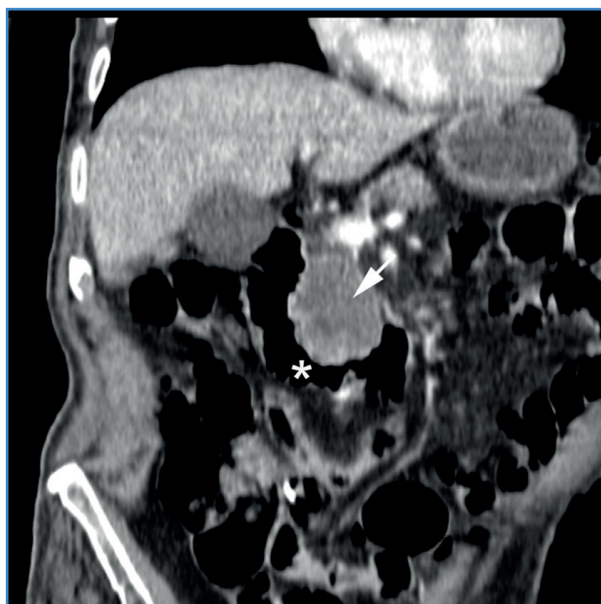

Figura 2.

sentación tradicional es una masa dolorosa, pulsátil y con síntomas sistémicos de infección (3). La técnica diagnóstica de elección es la angiografía por TC. El tratamiento consiste en resección quirúrgica, reemplazo y antibioterapia prolongada (1-3). Las terapias endovasculares pueden tener un papel en el tratamiento de pacientes con alto riesgo quirúrgico (1,2).

BIBLIOGRAFÍA

1. Luo Y, Zhu J, Dai X, Fan H, Feng Z, Zhang Y, et al. Endovascular treatment of primary mycotic aortic aneurysms: a 7-year single-center experience. *J Int Med Res* 2018;46(9):3903-9. DOI: 10.1177/0300060518781651
2. Maeda H, Umezawa H, Goshima M, Hattori T, Nakamura T, Umeda T, et al. Primary infected abdominal aortic aneurysm: surgical procedures, early mortality rates, and a survey of the prevalence of infectious organisms over a 30-year period. *Surg Today* 2011;41(3):346-51. DOI: 10.1007/s00595-010-4279-z
3. Kim HH, Kim DJ, Joo HC. Outcomes of Open Repair of Mycotic Aortic Aneurysms with In Situ Replacement. *Korean J Thorac Cardiovasc Surg* 2017;50(6):430-5. DOI: 10.5090/kjtc.2017.50.6.430