



Caso Clínico

Reparación de aneurisma complejo de arteria renal izquierda: nefrectomía laparoscópica, reconstrucción en banco y autotrasplante heterotópico

Repair of complex left renal artery aneurysm: laparoscopic nephrectomy, ex vivo reconstruction and heterotopic autotransplantation

Diego Gómez-Arbeláez¹, Julio Rodríguez de la Calle¹, Cristina Cases Pérez¹, Ángel Tejido Sánchez², Alfredo Rodríguez Antolín², José Antonio González-Fajardo¹

Servicios de ¹Angiología, Cirugía Vascular y Endovascular y ²Urología. Hospital Universitario 12 de Octubre. Madrid

Resumen

Los aneurismas de la arteria renal son entidades clínicas poco frecuentes. Si bien la mayoría de casos son asintomáticos y se detectan incidentalmente, su rotura se asocia a elevadas tasas de mortalidad y de pérdida del riñón, lo que afecta a los supervivientes. Aunque la mayoría de estos aneurismas pueden tratarse mediante técnicas de reparación endovascular o *in situ*, esto puede no ser posible en pacientes con aneurismas complejos, como aquellos localizados en la bifurcación arterial. Presentamos el caso de un aneurisma renal complejo tratado satisfactoriamente mediante nefrectomía laparoscópica, reconstrucción vascular en banco y autotrasplante heterotópico.

Palabras clave:

Aneurisma de arteria renal. Nefrectomía laparoscópica. Reparación *ex vivo*. Autotrasplante.

Abstract

Renal artery aneurysms are rare clinical entities. While most cases are asymptomatic and detected incidentally, rupture is associated with high mortality rates and loss of the affected kidney in survivors. Although most of these aneurysms can be treated by endovascular or *in situ* repair techniques, this may not be possible in patients with complex aneurysms, such as those located at the arterial bifurcation. We present a case of complex renal aneurysm successfully treated by laparoscopic nephrectomy, ex vivo vascular reconstruction, and heterotopic autotransplantation.

Keywords:

Renal artery aneurysm. Laparoscopic nephrectomy. *Ex vivo* repair. Autotransplantation.

Recibido: 07/03/2022 • Aceptado: 07/03/2022

Conflicto de interés: los autores declaran no tener conflicto de interés.

Gómez-Arbeláez D, Rodríguez de la Calle J, Cases Pérez C, Tejido Sánchez Á, Rodríguez Antolín A, González-Fajardo JA. Reparación de aneurisma complejo de arteria renal izquierda: nefrectomía laparoscópica, reconstrucción en banco y autotrasplante heterotópico. *Angiología* 2022;74(4):191-194

DOI: <http://dx.doi.org/10.20960/angiologia.00413>

Correspondencia:

Diego Gómez-Arbeláez.
Servicio de Angiología, Cirugía Vascular
y Endovascular. Hospital Universitario 12 de Octubre.
Avda. de Córdoba, s/n. 28041 Madrid
e-mail: diedgomez@gmail.com

INTRODUCCIÓN

Los aneurismas de la arteria renal son una entidad poco frecuente, con una incidencia estimada en la población general de entre el 0,1 % y el 1 % (1). Casi todos los pacientes son asintomáticos y la mayoría de estos aneurismas se detectan de manera incidental durante la realización de pruebas de imagen por cualquier otra causa (2). No obstante, la rotura espontánea es la complicación más temida, con tasas de mortalidad de hasta el 80 % y la pérdida del riñón implicado en los supervivientes (3). Por lo tanto, la principal intención terapéutica es prevenir la rotura excluyendo el saco aneurismático sin perjudicar la permeabilidad de la arteria ni la perfusión del riñón.

En el pasado, el tratamiento de los aneurismas de las arterias renales era exclusivamente quirúrgico, mediante abordajes abiertos, pero con el desarrollo de las técnicas endovasculares cada vez son más los pacientes intervenidos mediante esta estrategia terapéutica (4). Sin embargo, existen ciertas configuraciones anatómicas que restringen su uso debido a un elevado riesgo de infarto renal.

El objetivo del presente trabajo es presentar un caso de reparación de aneurisma renal complejo mediante nefrectomía laparoscópica, reconstrucción vascular en banco y autotrasplante heterotópico.

CASO CLÍNICO

Mujer de 50 años con antecedente de colangitis biliar primaria derivada a nuestro servicio de cirugía vascular por hallazgo incidental de aneurisma renal izquierdo en colangio RM. En angio TC se evidenció dilatación aneurismática (23 mm) en la bifurcación de la arteria renal principal izquierda, no trombosada y sin calcificaciones murales, y, además, la arteria accesoria del polo renal inferior, que se originaba a nivel del saco aneurismático (Fig. 1). En la gammagrafía renal (DMSA) se apreció un riñón derecho hipofuncionante (34,6 %), mientras que el riñón izquierdo presentaba una función renal normal, lo que destacaba la importancia de su preservación. La creatinina sérica basal fue de 0,7 mg/dl.

Se comentó el caso clínico en sesión multidisciplinar y se consideró que la anatomía no era favorable

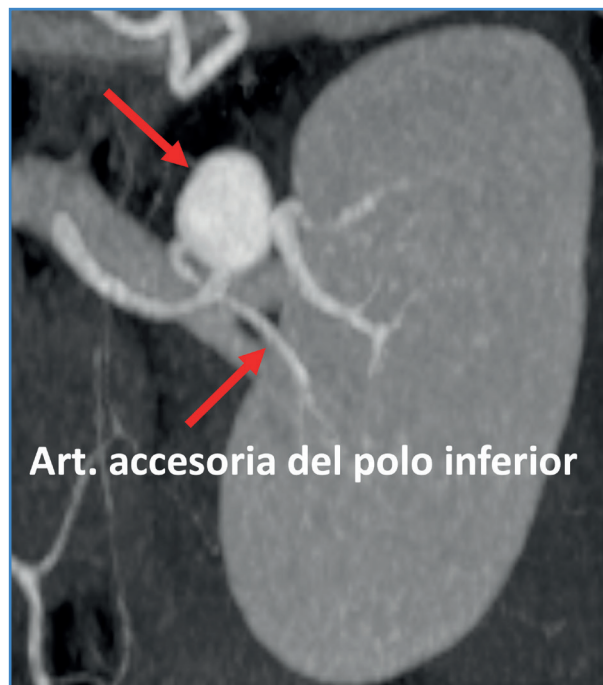


Figura 1. Angio TC preoperatorio que muestra el aneurisma a nivel de la bifurcación de la arteria renal.

para el tratamiento endovascular por el elevado riesgo de complicaciones isquémicas en el único riñón normofuncionante, por lo que se decidió entonces cirugía abierta. La reparación *in situ* se desestimó por la elevada complejidad quirúrgica.

Se realizó una nefrectomía laparoscópica transperitoneal izquierda, aneurismectomía en banco previa perfusión con solución de Wisconsin y posterior autotrasplante en la fosa ilíaca derecha mediante incisión de Gibson (Fig. 2A-C). Al retirar el pinzamiento de la arteria renal se observó una buena coloración, temperatura y consistencia del injerto, con inicio inmediato de diuresis. El tiempo de isquemia caliente fue de 1:50 min y el de isquemia fría, de 100 min.

Tras la cirugía, la función renal permaneció estable (con una creatinina posquirúrgica de 0,69 mg/dl) y no hubo alteraciones ureterales. El eco Doppler posintervención demostró perfusión e índices de resistencia normales (IR = 0,7), mientras el renograma evidenció función parenquimatosa y excretora dentro de la normalidad. El angio TC mostró ausencia de aneurisma residual y anastomosis renoilíacas sin estenosis (Fig. 3A-B).

El seguimiento clínico ha sido satisfactorio y sin incidencias.

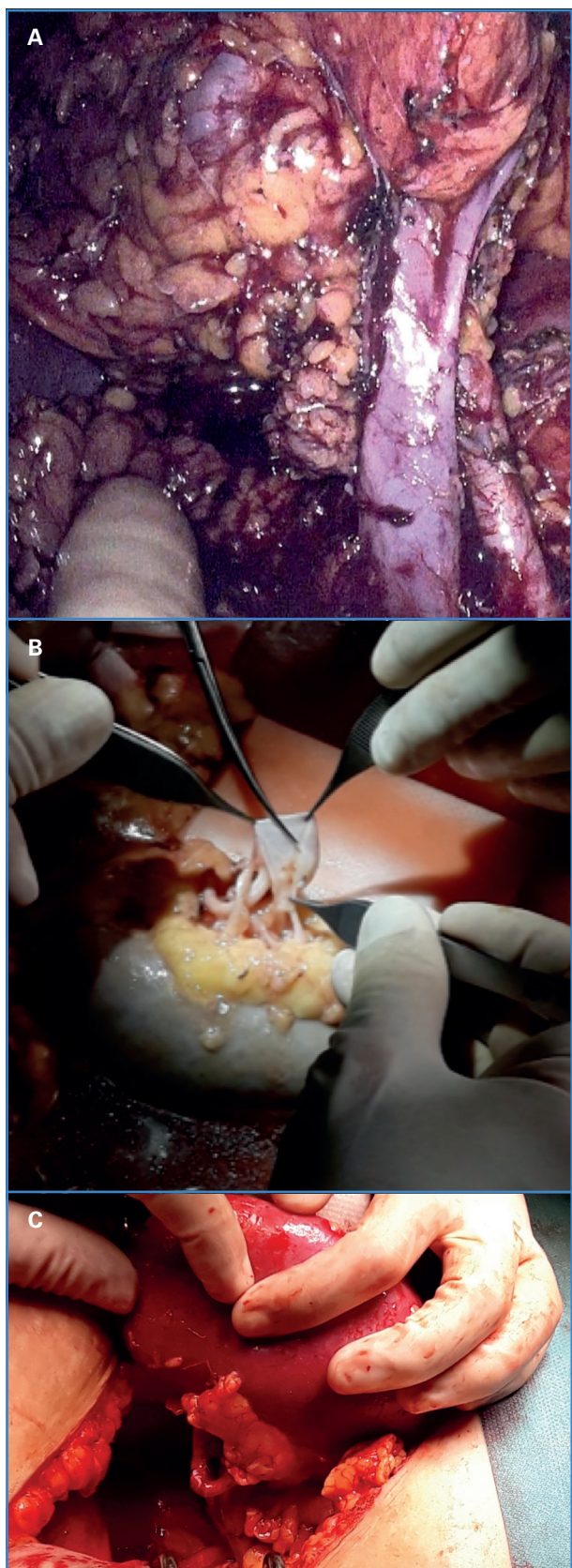


Figura 2. A. Nefrectomía laparoscópica. B. Aneurismectomía en banco. C. Autotrasplante en fosa ilíaca derecha.

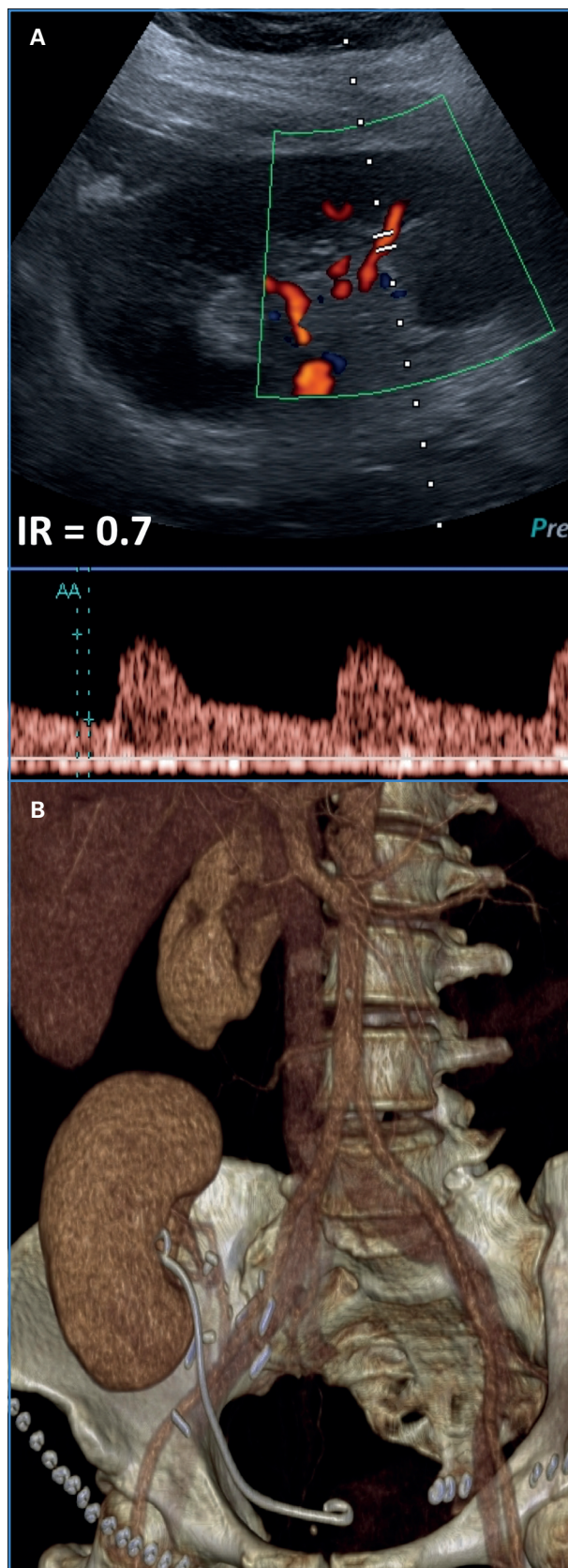


Figura 3. A. Eco Doppler posintervención con perfusión e índices de resistencia normales. B. Ausencia de aneurisma residual y complicaciones en angio TC posquirúrgico.

DISCUSIÓN

La reparación de los aneurismas de arteria renal, y en especial de aquellos que comprometen la bifurcación y las ramas arteriales, constituye un desafío. Actualmente, las indicaciones de tratamiento se limitan a pacientes con hipertensión renovascular no controlada, de diámetro > 2,0 cm, y mujeres en edad fértil (2,5). En nuestro caso el diámetro del saco aneurismático de 23 mm, así como la ausencia de trombo y calcificaciones murales, hacían suponer un riesgo incrementado de rotura y, por lo tanto, se decidió intervenir.

La reparación quirúrgica de estos aneurismas puede llevarse a cabo utilizando una amplia variedad de enfoques. Si bien el tratamiento endovascular se emplea cada vez más porque es mínimamente invasivo, solo requiere anestesia local y da lugar a estancias hospitalarias más cortas. En nuestro caso se desestimó su uso debido al elevado riesgo de infarto renal por la localización del aneurisma a nivel de la bifurcación arterial (4,6). Además, el eventual compromiso de arterias accesorias del polo inferior, como podría darse en nuestra paciente, se ha asociado a mayores tasas de complicaciones ureterales que condicionarían la viabilidad del injerto (7).

Cuando el abordaje endovascular no es factible deben considerarse las técnicas quirúrgicas abiertas. Mientras la reparación *in situ* se reserva para casos simples (8), en casos desafiantes como los aneurismas múltiples o de anatomía compleja, como es nuestro caso, por su localización a nivel de la bifurcación arterial, la reparación *ex vivo* es otra opción disponible para prevenir un tiempo de isquemia prolongado y preservar así la función renal (9). Estudios previos han reportado que la reparación *ex vivo* tiene una seguridad y una eficacia comparables a las de los otros métodos de tratamiento, así como tasas de permeabilidad superiores en comparación con las de la reparación *in situ* (2,9,10). Además, la nefrectomía laparoscópica se asocia a menores tasas de dolor y complicaciones perioperatorias que la nefrectomía abierta tradicional.

De esta manera, la nefrectomía laparoscópica con reparación vascular extracorpórea en banco seguida de autotransplante constituye una alternativa de tratamiento factible, segura y efectiva, tal como ha demostrado nuestro caso.

BIBLIOGRAFÍA

1. Tham G, Ekelund L, Herrlin K, Lindstedt EL, Olin T, Bergentz SE. Renal artery aneurysms. Natural history and prognosis. *Ann Surg* 1983;197(3):348-52. DOI: 10.1097/0000658-198303000-00016
2. Henke PK, Cardneau JD, Welling TH 3rd, Upchurch GR Jr, Wakefield TW, Jacobs LA, et al. Renal artery aneurysms: a 35-year clinical experience with 252 aneurysms in 168 patients. *Ann Surg* 2001;234(4):454-62;discussion 462-3. DOI: 10.1097/0000658-200110000-00005
3. Abath C, Andrade G, Cavalcanti D, Brito N, Marques R. Complex renal artery aneurysms: liquids or coils? *Tech Vasc Interv Radiol* 2007;10(4):299-307. DOI: 10.1053/j.tvir.2008.03.009
4. Zhang Z, Yang M, Song L, Tong X, Zou Y. Endovascular treatment of renal artery aneurysms and renal arteriovenous fistulas. *J Vasc Surg* 2013;57(3):765-70. DOI: 10.1016/j.jvs.2012.09.042
5. Chaer RA, Abularrage CJ, Coleman DM, Eslami MH, Kashyap VS, Rockman C, et al. The Society for Vascular Surgery clinical practice guidelines on the management of visceral aneurysms. *J Vasc Surg* 2020;72(1S):35-39S. DOI: 10.1016/j.jvs.2020.01.039.
6. Coleman DM, Stanley JC. Renal artery aneurysms. *J Vasc Surg* 2015;62(3):779-85. DOI: 10.1016/j.jvs.2015.05.034
7. Kok NF, Dols LF, Hunink MG, Alwayn IP, Tran KT, Weimar W, et al. Complex vascular anatomy in live kidney donation: imaging and consequences for clinical outcome. *Transplantation* 2008;85(12):1760-5. DOI: 10.1097/TP.0b013e318172802d
8. English WP, Pearce JD, Craven TE, Wilson DB, Edwards MS, Ayerdi J, et al. Surgical management of renal artery aneurysms. *J Vasc Surg* 2004;40(1):53-60. DOI: 10.1016/j.jvs.2004.03.024
9. Gwon JG, Han DJ, Cho YP, Kim YH, Kwon TW. Role of heterotopic kidney auto-transplantation for renal artery aneurysms. *Medicine (Baltimore)* 2018;97(23):e10856. DOI: 10.1097/MD.00000000000010856
10. Pfeiffer T, Reiher L, Grabitz K, Grünhage B, Häfele S, Voiculescu A, et al. Reconstruction for renal artery aneurysm: operative techniques and long-term results. *J Vasc Surg* 2003;37(2):293-300. DOI: 10.1067/mva.2003.117