



Caso Clínico

Trombectomía mecánica reolítica en urgencia oncológica

Rheolytic mechanical thrombectomy in an oncological emergency

Paloma González Rodríguez¹, Fernando Gallardo Pedrajas², Alejandro Rodríguez Morata², Juan Pedro Reyes Ortega², María Luisa Robles Martín², Laura Gallego Martín²

¹Servicio de Angiología, Cirugía Vasculay Endovascular. Hospital Universitari Doctor Peset. Valencia. ²Hospital QuirónSalud Málaga. Málaga

Resumen

Introducción: la trombosis de las venas hepáticas y de la vena cava inferior puede aparecer hasta en un 10 % de pacientes con tumores intrahepáticos. El fenómeno de tromboembolismo venoso por compresión maligna con o sin sobreinfección presenta mal pronóstico a corto plazo.

Caso clínico: paciente de 66 años con historia de colangiocarcinoma tratado mediante resección y nuevo rescate quirúrgico años después por recaída hepática tumoral. En el posoperatorio tuvo un síndrome de Budd-Chiari y una fístula biliar, que se manejaron de forma conservadora. Posteriormente sufrió *shock séptico* que precisó su ingreso en la Unidad de Cuidados Intensivos. Se realizó angiografía computarizada que evidenció un defecto de repleción parcial de la vena cava inferior infra- y supradiaphragmática. Se realizó trombectomía mecánica reolítica con dispositivo AngioJet™. Hubo resolución completa de la trombosis sin complicaciones derivadas de la intervención y con remisión tumoral a siete meses del seguimiento.

Discusión: la trombectomía reolítica de la vena cava inferior puede ser una alternativa de baja invasividad y segura en pacientes con trombosis de cava de estadio IIIa.

Palabras clave:

Síndrome vena cava inferior. Trombectomía mecánica reolítica. Cirugía endovascular.

Abstract

Introduction: suprahepatic veins and inferior vena cava thrombosis can occur in up to 10 % of patients with intrahepatic tumours. The phenomenon of malignant compression venous thromboembolism with or without added superinfection has a short-term poor prognosis. Although there is no gold standard in its management, it has been suggested that thrombectomy can prevent death and major complications.

Case report: 66-year-old patient with a history of cholangiocarcinoma, treated by resection and a new surgical rescue with chemotherapy and neoadjuvant radiotherapy due to liver tumour relapse. A postoperative complication was registered, due to Budd-Chiari syndrome and a biliary fistula that were managed conservatively. Weeks later, a septic shock was diagnosed which required admission into Intensive Care Unit. A computed tomography angiography was performed, which showed an almost complete filling defect of the infra and supradiaphragmatic inferior vena cava. A rheolytic mechanical thrombectomy with an AngioJet™ device was performed. Complete resolution of the thrombosis without complications derived from the intervention and with tumour remission at six months of subsequent follow-up.

Discussion: rheolytic thrombectomy of the inferior vena cava can be a safe and low-invasive alternative in patients with stage IIIa thrombosis.

Keywords:

Inferior vena cava syndrome. Rheolytic mechanical thrombectomy. Endovascular surgery.

Recibido: 19/12/2021 • Aceptado: 09/01/2022

Conflicto de interés: los autores declaran no tener conflicto de interés.

González Rodríguez P, Gallardo Pedrajas F, Rodríguez Morata A, Reyes Ortega JP, Robles Martín ML, Gallego Martín L. Trombectomía mecánica reolítica en urgencia oncológica. *Angiología* 2022;74(4):181-185

DOI: <http://dx.doi.org/10.20960/angiologia.00381>

Correspondencia:

Paloma González Rodríguez.
Hospital Universitari Doctor Peset.
Av. Gaspar Aguilar, 90. 46017 Valencia
e-mail: palomagonzalezrodriguez.24@gmail.com

INTRODUCCIÓN

Las venas suprahepáticas y la vena cava a menudo están involucradas en numerosos procesos oncológicos, tanto de tumores primarios como secundarios, principalmente neoplasias de hígado y de riñón. La proximidad de estos órganos con el sistema venoso puede hacer que exista un compromiso de su permeabilidad a corto plazo (1-4).

La trombosis de vena cava suele estar asociada hasta en un 41 % de los casos a malignidad y puede manifestarse con cuadros clínicos muy variados: asintomático, sobrecarga cardiaca derecha y ascitis, edema de miembros inferiores o tromboembolismo pulmonar (5). Esta variabilidad en la clínica de un síndrome de vena cava inferior viene determinada por la etiología y por las redes colaterales naturales que drenan el retorno venoso del hemicuerpo inferior hacia el superior, como son los plexos paravertebrales y la vena ácigos y hemiacigos (6).

En el caso concreto de los colangiocarcinomas intrahepáticos, se ha registrado que entre el 2,5 y 7,4 % de estos pacientes sufren una trombosis de alguna vena hepática mayor o de la vena cava inferior y de la aurícula derecha (1).

El tratamiento viene indicado por el tumor maligno y la extensión de la propia trombosis. De hecho, resulta prioritario conocer la localización y la extensión de la trombosis venosa en los tumores intrahepáticos, ya que constituyen el dintel a partir del que puede modificarse la supervivencia libre de enfermedad y la indicación terapéutica (4).

Son muy poco frecuentes las situaciones en las que además se asocia una infección intraabdominal que por contigüidad afecte al territorio venoso. Estos casos se conocen como *tromboflebitis sépticas*. Su incidencia es desconocida, pero sus repercusiones resultan de alta morbilidad, como: endocarditis y uveítis sépticas y otros casos de embolismos sépticos sistémicos. Su diagnóstico es clínico y apoyado con estudio de imagen. En este caso descrito, la presencia de *shock* séptico con hemocultivos positivos y una angiogramía computarizada (angio TC) que confirma la trombosis de la vena cava son criterios diagnósticos de tromboflebitis séptica (7,8). Con la llegada de la era de la antibioterapia, esta patología se ha convertido en una patología con cura,

aunque algunos casos se escapan de la respuesta de los fármacos y deben abordarse mediante la cirugía para el abordaje del foco (8,9).

En estos casos de trombosis de la vena cava por malignidad, con o sin infección sobreañadida, el tratamiento quirúrgico de referencia no está definido, ya que solo existen revisiones de casos y la literatura disponible hasta ahora ofrece una evidencia escasa (1,4,7,8).

CASO CLÍNICO

Mujer de 66 años con diagnóstico en el año 2019 de colangiocarcinoma intrahepático de estadio T2aN1M0 que se abordó mediante cirugía abierta para resección tumoral y quimiorradioterapia neoadyuvante. Presentó remisión de la enfermedad con estabilización del cuadro hasta el año 2021, fecha en la que se detectó una recidiva tumoral en los controles evolutivos con angio TC. Fue entonces cuando se decidió realizar un nuevo rescate quirúrgico mediante resección hepática parcial con quimioterapia y radioterapia neoadyuvante.

En el posoperatorio inmediato se detectó una fístula biliar con una trombosis de una vena suprahepática que sugería síndrome de Budd-Chiari. Se manejó de forma conservadora y la paciente presentó buena evolución hasta que fue dada de alta.

Tres semanas después de la cirugía, la paciente acudió al servicio de urgencias y presentó un cuadro de *shock* séptico con fiebre, dolor abdominal, ictericia, vómitos y elevación de reactantes de fase aguda en la analítica. Precisó ingreso en la Unidad de Cuidados Intensivos para tratamiento antibioterápico y apoyo vasopresor. Se extrajeron hemocultivos que resultaron ser positivos para *Escherichia coli*, por lo que se inició antibioterapia con meropenem y vancomicina. 24 horas después del ingreso, la paciente presentó mala evolución clínica, requirió dosis máximas de dos tipos de drogas vasopresoras, además de la fluidoterapia y de la antibioterapia, y se consideró un caso de *shock* séptico refractario.

Se realizó un angio TC en el que se objetivó una colección a nivel perihiliar derivada de la fístula biliar conocida que había crecido respecto al TC de control. Además, se evidenció un defecto de repleción parcial

de la vena cava inferior supra- e infradiafragmática con extensión cercana a la aurícula derecha (Figs. 1 y 2). Estos signos en la prueba de imagen, junto con la clínica de la paciente y los resultados de hemocultivos positivos, se consideraron diagnósticos de una tromboflebitis séptica de la vena cava inferior.

Se entró en contacto con el servicio de angiología y cirugía vascular, y tras comentar el caso y dada la refractariedad al tratamiento sintomático, se decidió realizar una trombectomía mecánica percutánea reolítica de la vena cava supra- e infradiafragmática.

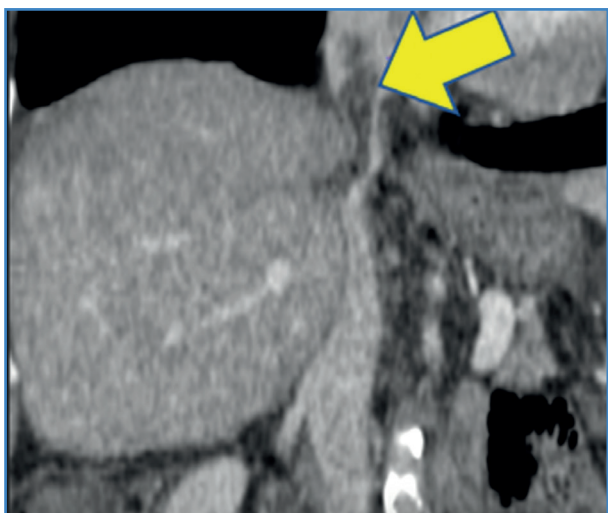

Figura 1. Corte sagital de angio TC que objetiva un defecto de repleción en la vena cava infra- y supradiafragmática.

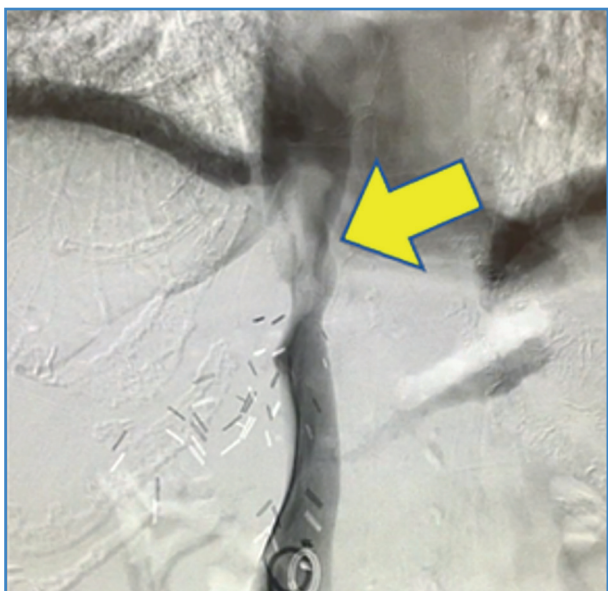

Figura 2. Flebografía diagnóstica que confirma la trombosis de la vena cava.

El abordaje se realizó mediante punción ecoguiada de la vena femoral común derecha. Tras la cateterización de la vena cava se intercambió por un introductor de 10 F y se realizó la trombectomía con el dispositivo AngioJet™ (concretamente, se utilizó el catéter Zelante, que está destinado para calibres mayores y es específico de territorios venosos). Posteriormente se realizó una flebografía en la que se objetivó la resolución completa de la trombosis. Se retiró el material y se realizó una hemostasia mediante compresión manual de la zona de punción. La cirugía transcurrió sin incidencias durante una hora. En la evolución posoperatoria de la paciente destacó una mejoría franca de la clínica con resolución del *shock* séptico y retirada de soporte vasopresor (Fig. 3).

En un seguimiento de siete meses la paciente se mantiene asintomática y con remisión de la enfermedad, por el momento mediante controles con angio TC. Se mantiene con tratamiento anticoagulante con heparina de bajo peso molecular a dosis terapéuticas.

DISCUSIÓN

El colangiocarcinoma constituye uno de los dos tumores intrahepáticos primarios más frecuentes. Presenta una subclasificación según la localización de los conductos afectados (intrahepático, perihiliar y ductal) y el de tipo intrahepático es el menos frecuente con respecto al resto (20 % del total en la población estadounidense) (1).

La cirugía constituye el manejo primario, aunque solo se realiza con intención curativa en un 35 % de las ocasiones. La asociación de la resección quirúrgica y la quimiorradioterapia han demostrado mejores resultados que la quimiorradioterapia aislada (4-6).

En cuanto a la cirugía de estos tumores, cuando existe trombosis de vena cava la alternativa terapéutica más descrita es la trombectomía mediante disección quirúrgica abierta, ya que el hallazgo de la trombosis suele ser concomitante al diagnóstico de la neoplasia. No existen publicaciones de trombectomías de la vena cava inferior en el contexto de una tromboflebitis séptica en el posoperatorio de un colangiocarcinoma (1,4,5).

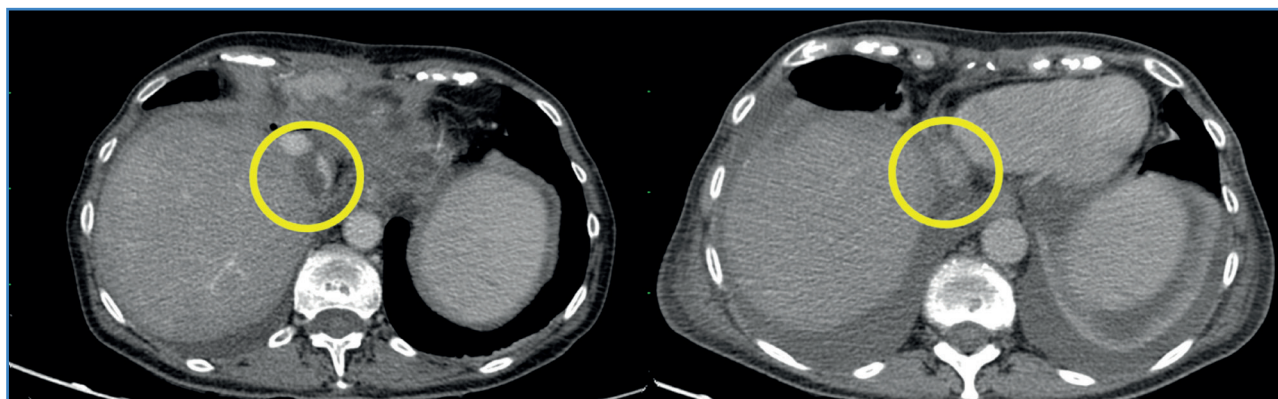


Figura 3. Angio TC prequirúrgico y posquirúrgico en los que se objetiva la repermeabilización satisfactoria del segmento de la vena cava intervenida al mes del tratamiento.

En el caso clínico expuesto se optó por una técnica disponible y al alcance de cualquier cirujano vascular, pero que no ha sido descrita en la literatura para estos casos: la trombectomía mecánica reolítica. Es importante la individualización de los casos, valorando la condición clínica del paciente y el riesgo-beneficio de unas cirugías con potencial morbimortalidad. La baja invasividad de la trombectomía reolítica en el contexto de una paciente en *shock séptico* ha permitido resolver un cuadro que tradicionalmente se hubiera resuelto de forma más agresiva y con mayor morbimortalidad (1,4-6).

Existe numerosa literatura publicada a favor del tratamiento del síndrome de vena cava inferior con anticoagulación a dosis terapéuticas. Sin embargo, estudios recientes que comparan el tratamiento con trombectomía percutánea frente a la anticoagulación simple destacan ciertas ventajas de la primera, como la reducción de las potenciales complicaciones derivadas de la trombosis de la vena cava inferior (embolismo pulmonar, empeoramiento de los síntomas de dolor abdominal, edema de miembros inferiores o ascitis, entre otros) (6).

La tromboflebitis séptica es una entidad clínica de frecuencia desconocida. Se estima que en el caso de la trombosis del seno dural o en el del síndrome de Lemierre no llegan a dos casos por millón de habitantes al año. A nivel intraabdominal las causas más conocidas son la apendicitis o la infección de las vías biliares. En la era preantibiótica la cirugía constituía la primera opción terapéutica, como la trombectomía o incluso la propia escisión de las estructuras venosas. Sin embargo, hoy queda

relegada a los casos refractarios de tratamiento sintomático. Los microorganismos responsables de los focos de infección suelen ser *Streptococcus viridans*, *Escherichia coli* y *Staphylococcus aureus*, según el foco de origen, y la antibioterapia dirigida es el metronidazol con la cefalosporina de tercera generación o carbapenem, entre otros (8,9).

El caso descrito es un síndrome de vena cava inferior, más infrecuente que el síndrome de vena cava superior y de prevalencia desconocida, que se explica porque en numerosas ocasiones puede cursar de forma asintomática (6). En el caso de la paciente descrita en este artículo se diagnostica por una sobreinfección de las vías biliares que, por contigüidad, afecta a la vena cava y provoca una tromboflebitis séptica.

A pesar de que se tratan de casos desafortunados y de baja frecuencia, es importante tener presente las distintas opciones terapéuticas y elegir la más apropiada para cada paciente. Hay que destacar la importancia del abordaje multidisciplinar en estos campos, ya que en la especialidad de la cirugía vascular es propio e imperativo la participación de otras especialidades para tener presente que una actitud terapéutica no implica siempre una actuación curativa, sino también paliativa.

BIBLIOGRAFÍA

1. Hamano G, Takemura S, Tanaka S, Shinkawa H, Aota T, Fujii H, et al. Intrahepatic cholangiocarcinoma with a tumor thrombus extending from the inferior vena cava to the right atrium: a case report. *Surg Case Rep* 2021;7(1):3. DOI: 10.1186/s40792-020-01085-4

2. Ghoreifi A, Djaladat H. Surgical Tips for Inferior Vena Cava Thrombectomy. *Curr Urol Rep* 2020;21(12):51. DOI: 10.1007/s11934-020-01007-9
3. Li AJ, Zhou WP, Lin C, Lang XL, Wang ZG, Yang XY, et al. Surgical treatment of hepatocellular carcinoma with inferior vena cava tumor thrombus: a new classification for surgical guidance. *Hepatobiliary Pancreat Dis Int* 2013;12(3):263-9. DOI: 10.1016/s1499-3872(13)60043-0
4. Chen ZH, Wang K, Zhang XP, Feng JK, Chai ZT, Guo WX, et al. A new classification for hepatocellular carcinoma with hepatic vein tumor thrombus. *Hepatobiliary Surg Nutr* 2020;9(6):717-28. DOI: 10.21037/hbsn.2019.10.07
5. Teter K, Schrem E, Ranganath N, Adelman M, Berger J, Sussman R, et al. Presentation and Management of Inferior Vena Cava Thrombosis. *Ann Vasc Surg* 2019;56:17-23. DOI: 10.1016/j.avsg.2018.08.082
6. Klein-Weigel PF, Elitok S, Ruttloff A, Reinhold S, Nienlitz J, Steindl J, et al. Inferior vena cava-syndrome. *Vasa* 2021;50(4):250-64. DOI: 10.1024/0301-1526/a000919
7. Choudhry AJ, Baghdadi YM, Amr MA, Alzghari MJ, Jenkins DH, Zielinski MD. Pylephlebitis: a Review of 95 Cases. *J Gastrointest Surg* 2016;20(3):656-61. DOI: 10.1007/s11605-015-2875-3
8. Martin-Loeches I, Nunnally ME, Hellman J, Lat I, Martin GS, Jog S, et al. Surviving Sepsis Campaign: Research Opportunities for Infection and Blood Purification Therapies. *Crit Care Explor* 2021;3(9):e0511. DOI: 10.1097/CCE.0000000000000511
9. Valerio L, Riva N. Head, Neck, and Abdominopelvic Septic Thrombophlebitis: Current Evidence and Challenges in Diagnosis and Treatment. *Hamostaseologie* 2020;40(3):301-10. DOI: 10.1055/a-1177-5127