



Nota Histórica

Dos históricas cirugías endovasculares. Anticipando el futuro

Two historic endovascular surgeries. The anticipated future

Francisco S. Lozano Sánchez

Servicio de Angiología, Cirugía Vascular y Endovascular. Hospital Universitario de Salamanca. Instituto de Investigación Biomédica de Salamanca. Universidad de Salamanca. Salamanca

INTRODUCCIÓN

Entre las 100 publicaciones más famosas de la historia de la cirugía vascular están el catéter de Fogarty (n.º 14 de la lista) y la endoprótesis de Parodi (n.º 18) (1).

Para los cirujanos vasculares es importante conocer y comprender los grandes hechos de la cirugía vascular. Según Goethe, "para construir el futuro es preciso conocer el pasado, si no estamos condenados a repetirlo". En este contexto, comentamos dos famosas cirugías que han marcado tendencia.

PRIMERA EMBOLECTOMÍA CON LA Sonda BALÓN DE FOGARTY

En 1959, Thomas J. Fogarty (un año antes de graduarse en Medicina por la Universidad de Cincinnati) diseñó una primitiva sonda-balón (Fig. 1). Finalizada la etapa experimental, él y su mentor, John J. Cranley, dieron el paso al primer caso real: mujer de 63 años con cardiopatía reumática que ingresó con una isquemia aguda en la pierna izquierda de 18 horas de evolución. La paciente refería dolor, frialdad y parestesias

en el pie. No había pulso femoral. Se propuso cirugía, con el diagnóstico de embolia del eje arterial ilíaco izquierdo, que se realizó en el servicio de cirugía vascular del Good Samaritan Hospital en Cincinnati, Estados Unidos (2).

Debido a la simplicidad del procedimiento y a la presencia de una insuficiencia cardíaca congestiva grave en la paciente, el Dr. Cranley, jefe del servicio, decidió que sería mejor practicar la cirugía bajo anestesia local. El Dr. Cranley asumió la responsabilidad de ayudar al joven Dr. Raymond Krause para que este practicara la embolectomía. Krause hizo la incisión y expuso la arteria femoral común. Hubo una breve discusión sobre quién debería manejar el catéter. Cranley asumió la responsabilidad de alentar a Krause para que este continuara. Primero realizó la extracción distal y se obtuvo un trombo intacto de 10 cm de longitud (Cranley dijo que eso era bueno). Finalmente, hizo la extracción proximal y obtuvo otro trombo intacto seguido de un fuerte flujo de sangre. Su comentario fue: "¡Oh, mierda!". El procedimiento duró unos 30 minutos. Al finalizar dijeron: "La extracción de los coágulos fue mejor que en otras ocasiones". La paciente salvó su extremidad (2).

Esta experiencia se publicó en *Surgery Gynecology Obstetrics* (1963) y la firmaron Fogarty, Cranley, Krause, Strasser y Hafner.

Recibido: 31/12/2021 • Aceptado: 06/01/2022

Conflicto de interés: el autor declara no tener conflicto de interés.

Lozano Sánchez FS. Dos históricas cirugías endovasculares. Anticipando el futuro. *Angiología* 2023;75(2):117-119

DOI: <http://dx.doi.org/10.20960/angiologia.00386>

Correspondencia:

Francisco S. Lozano Sánchez. Servicio de Angiología, Cirugía Vascular y Endovascular. Hospital Universitario de Salamanca. Paseo de San Vicente, s/n. 37007 Salamanca
e-mail: lozano@usal.es




Figura 1. (De izqda. a dcha.) Un joven Fogarty, el catéter-balón empleado en la primera embolectomía, el profesor Cranley y un maduro Dr. Krause (quien practicó realmente la cirugía). Abajo, el esquema de la técnica quirúrgica y el Good Samaritan Hospital (Cincinnati, Ohio).

PRIMER EVAR (ENDOVASCULAR ANEURYSMS REPAIR)

El primer EVAR bien reportado (al margen de la experiencia del Dr. Volodos) realizado en humanos se practicó el 7 de septiembre de 1990 en el Instituto Cardiovascular de Buenos Aires, Argentina (Fig. 2). El equipo estuvo integrado por Juan Carlos Parodi (cirujano vascular), Julio C. Palmaz (radiólogo vascular), Héctor D. Barone (ingeniero), Alberto Álvarez y Jorge Belardi, todos argentinos. Los tres primeros firmaron la famosa publicación del *Annals of Vascular Surgery* de 1991.

El paciente era un varón de 70 años, con antecedentes de EPOC e incidentalmente claudicación intermitente bilateral. El aneurisma, situado en la aorta abdominal infrarrenal, se detectó mediante ecografía y TC (con un diámetro transversal de 6 cm) y comenzaba a ser sintomático (fuertes dolores de espalda). En palabras de Parodi: "En la indicación también pudo influir que Héctor (el paciente) fuese conocido de Carlos Ménem,

entonces presidente de Argentina. Ménem se enteró de que estaba haciendo algunos estudios con animales usando un endoinjerto. Me preguntó si alguna vez lo había intentado en humanos. En ese momento tenía alrededor de 45 animales tratados y los resultados eran bastante buenos. Me reuní con Héctor y su familia, le mostré los resultados que estábamos teniendo y él estuvo de acuerdo. Dijo: 'Adelante y pruébalo'. El paciente firmó un consentimiento informado (3).

"La cirugía comenzó con anestesia local al nivel de la ingle derecha [según el artículo original el procedimiento se realizó con anestesia epidural]. Le hice una incisión pequeña, le inyectamos 5000 unidades de heparina y seguí con los rayos X el recorrido del implante desde la arteria femoral común hasta el aneurisma en la aorta abdominal. Accioné el mecanismo de liberación para que la endoprótesis saliera del tubo y el balón se expandiera para modelar la endoprótesis, exactamente como las velas de un barco dentro de una botella. Cuando las imágenes

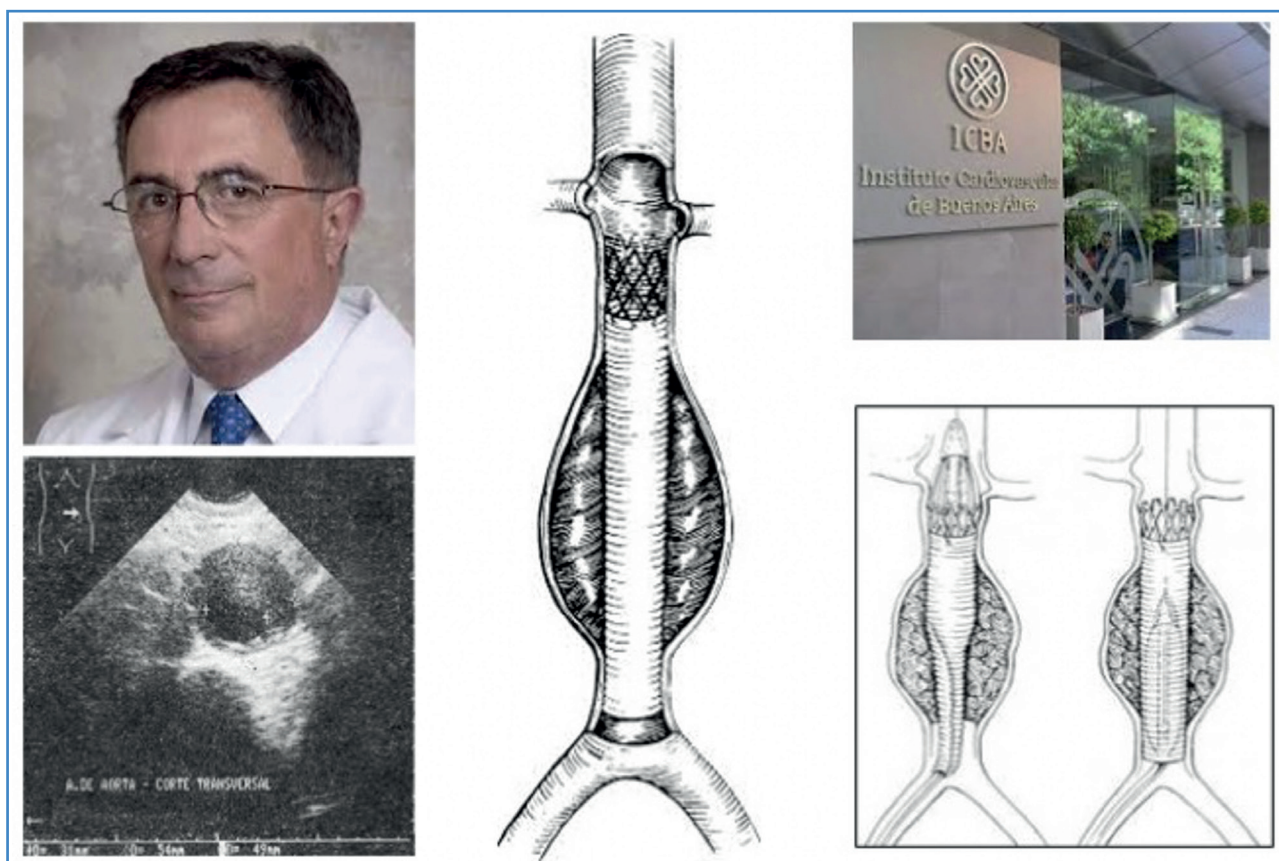


Figura 2. El profesor Juan Carlos Parodi, ecografía del paciente, esquemas de la técnica operatoria y el Instituto Cardiovascular de Buenos Aires (Argentina).

me confirmaron que el dispositivo había quedado fijado, removí la vaina que había introducido con el tubo y suturé la arteriotomía y la ingle. La incisión era tan pequeña que solo necesité pocos puntos" (3). El endoinjerto insertado fue aorto-aórtico con solo un *stent* proximal.

Finalizada la operación, Parodi telefoneó a su esposa desde el hospital. Ella pensó que se había acordado de su aniversario de boda, pero en realidad llamaba para decirle que la operación había sido todo un éxito. Héctor recibió el alta 48 horas después (3).

DISCUSIÓN

En 2018 Peter Gloviczki, de la Mayo Clinic, en una conferencia sobre innovación ante la Sociedad Europea de Cirugía Vasculare, señaló las doce innovaciones que cambiaron la cirugía vascular: la sexta es el catéter-balón de embolectomía y la undécima, las endoprótesis. Para comprender la dimensión de esas innovaciones

se correlacionaron con las doce innovaciones que han revolucionado el mundo (el teléfono y el ordenador están situados en los números 6 y 11, respectivamente).

En mi opinión, las invenciones de Fogarty y Parodi tienen dos similitudes:

1. Reducen la mortalidad de las patologías que tratan.
2. Fueron los motores del concepto de cirugía endovascular.

BIBLIOGRAFÍA

1. O'Connor DJ, Gargiulo NJ 3rd, Scher LA, Jang J, Lipsitz EC. One hundred vascular surgery citation "classics" from the surgical literature. *J Vasc Surg* 2011;53(4):1150-6. DOI: 10.1016/j.jvs.2010.06.158
2. Fogarty T. Historical reflections on the management of acute limb ischemia. *Semin Vasc Surg* 2009;22(1):3-4. DOI: 10.1053/j.semvascsurg.2008.12.002
3. Parodi JC. Juan Carlos Parodi. Vida de cirujano. Buenos Aires: Editorial Ariel; 2019.