



# **Gran aneurisma de la vena ácigos y su resolución espontánea por oclusión**

## **Large azygos vein aneurysm with spontaneous remission**

10.20960/angiologia.00358

05/23/2022

**CC 358**

**Gran aneurisma de la vena ácigos y su resolución espontánea por oclusión**

***Large azygos vein aneurysm with spontaneous remission***

María Soledad Manzano Grossi, María Azucena Ayala Strub, Manuel González Leyte, Rosario García Pajares, José Manuel Ligeró Ramos  
Servicio de Angiología, Cirugía Vascul ar y Endovascular. Hospital General Universitario Gregorio Marañón. Madrid

Correspondencia: María Soledad Manzano Grossi. Servicio de Angiología, Cirugía Vascul ar y Endovascular. Hospital General Universitario Gregorio Marañón. Calle Dr. Esquerdo, 46. 28007 Madrid

e-mail: smanzanogrossi@gmail.com

Recibido: 21/11/2021

Aceptado: 13/12/2021

DOI: 10.20960/angiologia.00358

*Conflictos de interés: los autores declaran no tener ningún conflicto de interés.*

**RESUMEN**

**Introducción:** los aneurismas de la vena ácigos son una entidad extremadamente rara. Hasta la fecha solo hay 57 casos descritos en la literatura.

**Caso clínico:** describimos el caso de una mujer de 45 años en cuya tomografía computarizada, realizada como parte del estudio de

linfoma no Hodgkin, presentó como hallazgo casual una masa paratraqueal de 6 cm compatible con aneurisma de la ácigos. Durante los tres primeros años tras el diagnóstico el aneurisma permaneció estable. Sin embargo, la tomografía computarizada realizada al cuarto año de seguimiento demostró una oclusión espontánea.

**Discusión:** hasta la fecha no existe ninguna guía clínica o protocolo que determine la mejor actitud terapéutica para esta inusual entidad.

**Palabras clave:** Aneurisma de la vena ácigos. Remisión espontánea. Trombosis.

## **ABSTRACT**

**Introduction:** azygos vein aneurysms are extremely rare. To date, no more than 57 cases have been reported.

**Case report:** herein we report a 45-year-old woman whose CT-scan, during a routine health examination for non-Hodgkin lymphoma, showed a 6 cm paratracheal mass compatible with aneurysm of the azygos vein. The stability of the aneurysm was confirmed during the first three years of follow-up. On the fourth year, however, the CT-scan showed a spontaneous occlusion and intraluminal thrombosis.

**Discussion:** to date, no guidelines or reviews exist on the optimal treatment strategies for these patients due to the infrequent nature of the disease.

**Keywords:** Azygos vein aneurysm. Spontaneous remission. Thrombosis.

## **INTRODUCCIÓN**

Los aneurismas de la vena ácigos son una causa muy infrecuente de masa mediastínica. Habitualmente se trata de un hallazgo

radiológico en pacientes asintomáticos. Hasta la fecha, dado que se trata de una entidad muy rara, únicamente se han descrito 57 casos en la literatura (1).

## **CASO CLÍNICO**

Presentamos el caso de una mujer de 45 años diagnosticada de linfoma no Hodgkin folicular que, en la tomografía computarizada realizada como parte de estudio de extensión de su patología, presentó como hallazgo casual una estructura sacular bilobulada paratraqueal derecha de 6 cm compatible con aneurisma del cayado de la vena ácigos. Dicho aneurisma presentaba una desembocadura amplia en la vena cava y una comunicación con el eje de la vena ácigos fina y calcificada (Fig. 1).

Derivada a la consulta de cirugía vascular, se realizó una anamnesis dirigida en la que se descartó un antecedente traumático o de vía venosa central responsable de un posible pseudoaneurisma. La exploración física fue completamente normal, así como los valores hematológicos en la analítica. Se solicitó un ecocardiograma en el que se descartó cardiopatía u otra alteración y una nueva tomografía computarizada con contraste de control 6 meses después en la que se confirmó la estabilidad del aneurisma.

Posteriormente, coincidiendo con las tomografías computarizadas realizadas anualmente por hematología para el seguimiento de su linfoma, se objetivó la estabilidad del aneurisma durante tres años consecutivos. Sin embargo, en la realizada al cuarto año de seguimiento, se demostró la oclusión espontánea de la dilatación del cayado de la ácigos y se observó una estructura filiforme (Fig. 2). Ambos ejes braquiocefálicos y la vena cava superior se encontraban permeables y sin circulación colateral.

## **DISCUSIÓN**

Los aneurismas de la vena ácigos son una entidad extremadamente rara y su etiología no está suficientemente aclarada (2). Pueden

clasificarse en primarios o secundarios. Estos últimos pueden ser por traumatismos, infecciones, hipertensión portal, determinadas cardiopatías o anomalías pulmonares venosas que pueden causar obstrucción del flujo sanguíneo a cavidades cardíacas derechas.

Se han descrito más casos en mujeres que en varones, aunque no existen diferencias estadísticamente significativas en cuanto a sexo o a edad.

Nuestra paciente no refería antecedente traumático y tampoco clínica de insuficiencia cardíaca (ecocardiograma normal) o enfermedad hepática (parámetros analíticos normales). Asumimos, por tanto, un origen probablemente congénito.

La vena ácigos surge de la confluencia de tres venas embriológicas: vena supracardinal derecha (vena ácigos), la vena cardinal anterior derecha (vena cava superior) y la vena cardinal posterior derecha (cayado de la ácigos). Anatómicamente esta confluencia se considera un punto crítico que facilita el desarrollo de aneurismas (3).

La mayor parte de los pacientes que presentan esta entidad son asintomáticos en el momento del diagnóstico, que se realiza de forma casual en una prueba de imagen por otra patología. En caso de ocasionar clínica, se han descrito tos, sibilancias, dolor torácico y dificultad respiratoria.

De acuerdo a algunos autores, la presencia de manifestaciones clínicas podría tener relación con la forma del aneurisma.

Ko y cols. publicaron una serie de 10 casos de aneurisma de la vena ácigos en la que se observó que los pacientes con aneurismas saculares presentaban con mayor frecuencia sintomatología y complicaciones como trombosis en comparación con aquellos que tenían aneurismas fusiformes (4).

Entre las complicaciones derivadas de aneurismas venosos se han descrito tromboflebitis, embolia pulmonar, obstrucción venosa y compresión de estructuras vecinas. No existen casos documentados de rotura de aneurisma verdadero de la ácigos. Por otro lado, sí se

ha descrito un caso de rotura de pseudoaneurisma secundario a un traumatismo (5) con desenlace fatal.

En los pacientes con aneurisma de la vena ácigos, la radiografía de tórax puede mostrar una vena ácigos prominente o una densidad anormal en el mediastino. En el pasado la venografía se empleaba como método diagnóstico, pero hoy día la tomografía computarizada y la resonancia magnética constituyen los métodos diagnósticos no invasivos de elección.

No hay consenso acerca del tratamiento de estos pacientes. Existe controversia acerca de la necesidad de anticoagulación, dado el bajo riesgo de complicaciones tromboembólicas asociadas a esta entidad.

En algunas publicaciones de casos de aneurismas saculares el manejo conservador (sin anticoagulación) en pacientes asintomáticos no asoció problemas con el tiempo (6). Se ha descrito un caso de oclusión completa por trombosis del aneurisma durante el seguimiento (7).

En nuestro caso en particular, y dado que la paciente era asintomática, optamos por realizar un tratamiento conservador y no anticoagular. Durante el tiempo en el que se realizó el seguimiento de este hallazgo inusual tampoco recibió ninguno con radioterapia o quimioterapia. La resolución espontánea del aneurisma que presentaba nuestra paciente podría corresponderse a una flebitis localizada y a una fibrosis secundaria a ese nivel, todo ello favorecido por presentar un cuello respecto de la vena ácigos fino y calcificado (Fig. 1).

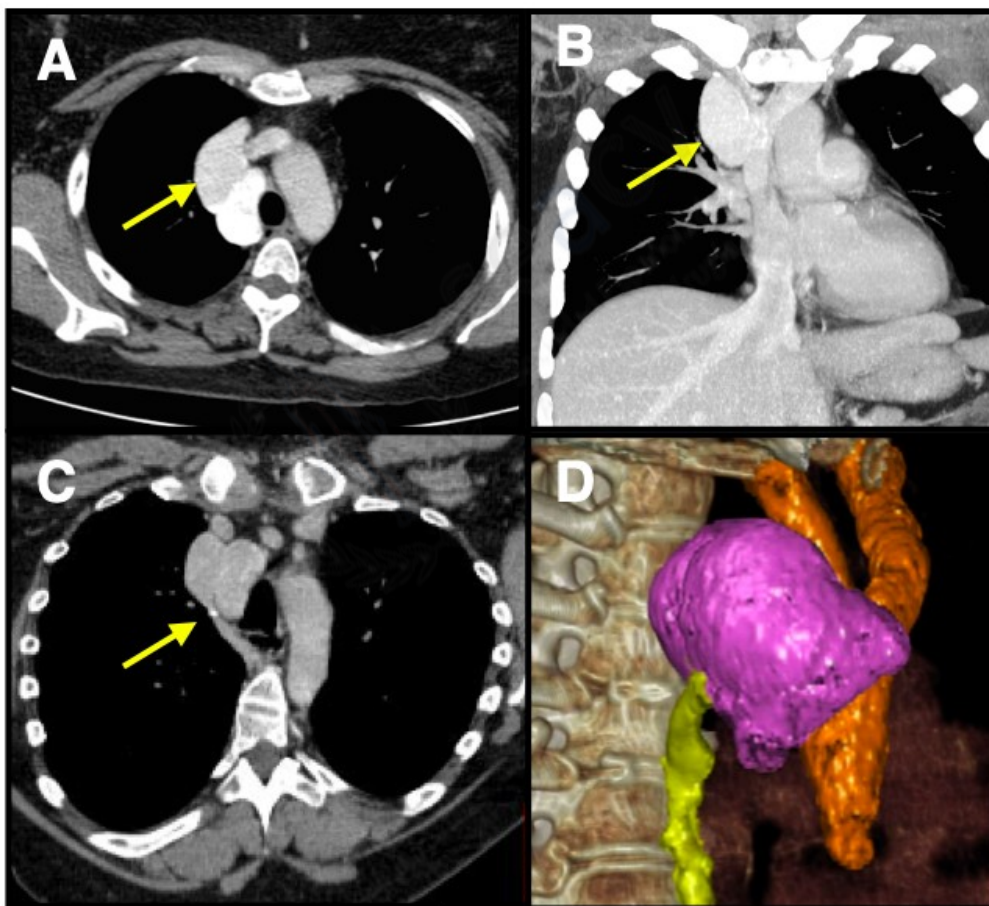
La indicación quirúrgica de estos aneurismas venosos es controvertida. Algunos autores (8) la justifican en la prevención de las complicaciones, ante clínica de dolor torácico, disnea y por aumento del tamaño del aneurisma. El principal riesgo de la intervención es la posibilidad de embolia pulmonar tras su manipulación. La mayoría de los aneurismas sintomáticos han sido tratados mediante resección quirúrgica abierta por toracotomía.

Otras opciones terapéuticas mínimamente invasivas son la resección mediante videotoracoscopia (9) o el tratamiento endovascular mediante el implante de *stents* recubiertos. Sin embargo, hasta la fecha, no existe ninguna guía clínica o protocolo que determine el mejor tratamiento para esta inusual entidad.

## **BIBLIOGRAFÍA**

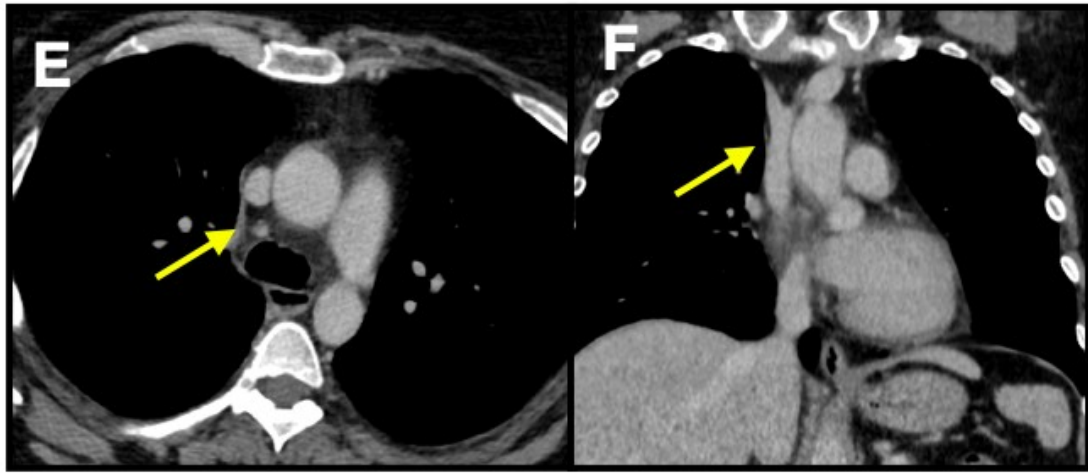
1. Kreibich M, Siepe M, Grohmann J, Pache G, Beyersdorf F. Aneurysms of the azygos vein. *J Vasc Surg Venous Lymphat Disord* 2017;5(4):576-86. DOI: 10.1016/j.jvsv.2016.12.012
2. Abad Santamaría N, García Díez JM, Pavón Fernández MJ, Encabo Motiño AM, Flórez Martín S, Perpiñá Ferri A. Aneurisma de la vena ácigos como masa mediastínica. *Arch Bronconeumol* 2006;42(8):410-2. DOI: 10.1157/13091651
3. Gallego M, Mirapeix RM, Castañer E, Domingo C, Mata JM, Marín A. Idiopathic azygos vein aneurysm: a rare cause of mediastinal mass. *Thorax* 1999;54(7):653-5. DOI: 10.1136/thx.54.7.653
4. Ko SF, Huang CC, Lin JW, Lu HI, Kung CT, Ng SH, et al. Imaging features and outcomes in 10 cases of idiopathic azygos vein aneurysm. *Ann Thorac Surg* 2014;97(3):873-8. DOI: 10.1016/j.athoracsur.2013.10.029
5. Jain A, Blebea JS. Post-traumatic pseudoaneurysm of the azygous vein in a patient with azygous continuation. *J Comput Assist Tomogr* 1994;18(4):647-8. DOI: 10.1097/00004728-199407000-00026
6. Benítez Vázquez AM, Prieto Fernández A, Nava Tomás E, Muñoz Ruiz AL, Sánchez Rubio N, Redondo Buil P. Aneurisma de la vena ácigos. A propósito de un caso. *Rev Patol Respir* 2012;15:67-9.
7. Icard P, Fares E, Regnard JF, Levasseur P. Thrombosis of an idiopathic saccular azygos aneurysm. *Eur J Cardiothorac Surg* 1999;15:870-2. DOI: 10.1016/s1010-7940(99)00127-x

8. Favelier S, Estivalet L, Pottecher P, Loffroy R. Successful endovascular treatment of a large azygos vein aneurysm with stent-graft implantation. *Ann Thorac Surg* 2015;99(4):1455. DOI: 10.1016/j.athoracsur.2014.11.022
9. Ueda Y, Tokuno J, Shoji T, Huang CL. An azygos vein aneurysm resected by video-assisted thoracic surgery after preoperative evaluation of multidetector computed tomography. *Interact Cardiovasc Thorac Surg* 2014;18(1):135-6. DOI: 10.1093/icvts/ivt436



**Figura 1.** A. Corte axial de aneurisma de la vena ácigos. B. Corte coronal de aneurisma de la vena ácigos. C. Cuello fino y calcificado de aneurisma de la vena ácigos. D. Reconstrucción volumétrica de aneurisma de la vena ácigos.





**Figura 2.** E. Corte axial que demuestra estructura filiforme donde antes estaba el aneurisma de la vena ácigos. F. Corte coronal que demuestra la trombosis del aneurisma de la vena ácigos.

