



Caso Clínico

Rotura aórtica masiva secundaria a espondilodiscitis por *Staphylococcus aureus*

Massive aortic rupture secondary to Staphylococcus aureus spondylodiscitis

Laura Pastor Alconchel, Young Woon Ki Yoo, Laura Escolano González, Beatriz García Nieto, Ana Cristina Marzo Álvarez

Servicio de Angiología, Cirugía Vasculay Endovascular. Hospital Universitario Miguel Servet. Zaragoza

Resumen

Introducción: presentamos un caso inusual de rotura aórtica múltiple secundaria a espondilodiscitis por *Staphylococcus aureus* sensible a meticilina.

Caso clínico: varón de 71 años que ingresa en nuestro hospital para el estudio programado de una espondilodiscitis T7-T8 refractaria a tratamiento empírico antibiótico. El decimoquinto día de su ingreso el paciente presenta una hematemesis masiva con dos paradas cardiorrespiratorias. Tras ser reanimado en dos ocasiones, se realiza una endoscopia en el quirófano que sugiere la presencia de una fístula aortoentérica primaria. A su vez, en una tomografía computarizada de seguimiento se evidencia sangrado activo en la aorta torácica. Realizamos una angiografía diagnóstica en la que apreciamos tres puntos de ruptura aórtica. Se precisa la implantación de endoprótesis cubiertas para el control del sangrado: un dispositivo en la aorta torácica (Gore C-TAG®) y otro a nivel abdominal (Aortic Begraft®).

Palabras clave:
Discitis. Aortitis.
Procedimientos
endovasculares.
Rotura aórtica.

Discusión: la aortitis es una complicación poco común de la espondilodiscitis con una tasa alta de mortalidad. Un alto índice de sospecha es clave para su temprano diagnóstico y tratamiento. La antibioterapia es obligatoria y el tratamiento endovascular puede usarse como terapia puente en emergencias. Es un procedimiento rápido que permite la estabilización hemodinámica del paciente antes de una cirugía abierta aórtica definitiva.

Recibido: 28/10/2021 • Aceptado: 21/11/2021

Conflicto de interés: los autores declaran no tener ningún conflicto de interés.

Pastor Alconchel L, Ki Yoo YW, Escolano González L, García Nieto B, Marzo Álvarez AC. Rotura aórtica masiva secundaria a espondilodiscitis por *Staphylococcus aureus*. Angiología 2022;74(3):131-134

DOI: <http://dx.doi.org/10.20960/angiologia.00361>

Correspondencia:

Laura Pastor Alconchel. Servicio de Angiología, Cirugía Vasculay Endovascular. Hospital Universitario Miguel Servet. Paseo Isabel la Católica, 1-3. 50009 Zaragoza
e-mail: laurapalconchel@gmail.com

Abstract

Introduction: we present an unusual case with multiple aortic ruptures secondary to methicillin-sensitive *Staphylococcus aureus* thoracic spondylodiscitis.

Case report: the patient was a 71-year-old man admitted to our hospital for scheduled study of an infectious spondylodiscitis D7-D8 refractory to empirical antibiotic therapy. Fifteen days after admission, the patient began with massive hematemesis. After being resuscitated from two cardiac arrests, an endoscopy was carried out in the operating room suggesting presence of a primary aortoenteric fistula and, at the same time, in a follow-up computed tomography an active bleeding in thoracic aorta was shown. We performed a diagnostic angiography; three different sites of rupture were observed and two covered endografts were placed for bleeding control of thoracic and abdominal aorta: one device in thoracic aorta (Gore C-TAG®) and another one in abdominal aorta (Aortic Begraft®).

Discussion: aortitis is an uncommon complication of spondylodiscitis, with a high mortality rate. A high index of suspicion is key to its diagnosis and prompt treatment. Antibiotherapy is mandatory and endovascular treatment can be used as a bridge therapy in emergency, it is a fast procedure that can secure hemodynamical stabilization prior to definitive aortic open repair.

Keywords:

Discitis. Aortitis. Endovascular procedures. Aortic rupture.

INTRODUCCIÓN

En la era de la antibioterapia, la aortitis infecciosa se ha convertido en una patología muy infrecuente que precisa de un alto índice de sospecha para su diagnóstico.

Consiste en la invasión de la pared aórtica por microorganismos que producen una rápida destrucción local de la pared, lo que conlleva la degeneración aneurismática o su rotura aórtica espontánea (1) si no se trata de forma temprana.

CASO CLÍNICO

Varón de 71 años diagnosticado de espondilitis infecciosa D7-D8 por resonancia magnética nuclear (RMN) 15 días atrás. Como antecedentes médicos presentaba dislipemia, taquicardia supraventricular paroxística y alergia a la penicilina. Es trasladado a nuestro centro para estudio por refractariedad a antibioterapia empírica (linezolid y ciprofloxacino).

En la exploración física, destaca dolor a la palpación vertebral lumbar y ausencia de fiebre. En exámenes de laboratorio: elevación de proteína C reactiva (10,81 mg/dL), ferritina (345,6 ng/ml), VSG 110 mm/h y plaquetas (377×10^3 células/cm³).

Se suspende la mantibioterapia y al sexto día se le practica una punción-aspiración con aguja fina (PAAF). Se inicia tratamiento con daptomicina y aztreonam empíricos. Con el resultado preliminar del cultivo, positivo para *Staphylococcus aureus*, se cambia aztreonam por rifampicina.

Durante su hospitalización persiste el dolor lumbar refractario a analgesia, sin fiebre en el termómetro.

Al séptimo día de hospitalización, el paciente inició un cuadro de debilidad e hiperreflexia en los miembros inferiores. Fue diagnosticado de compresión medular y necesitó una laminectomía y una artrodesis posterior T5-T10 de urgencia.

El decimoquinto día presentó una hematemesis masiva. Sufrió dos paradas cardiorrespiratorias. Fue reanimado y trasladado al quirófano.

Se le practicó una endoscopia para descartar el sangrado gastrointestinal sin que se observaran lesiones ni disrupción mucosa desde el esófago hasta la segunda porción duodenal, pero se apreciaron restos hemáticos y sangrado pulsátil distal en la segunda porción duodenal.

De forma paralela se revisó una tomografía computarizada torácica (TC), realizada una hora antes como seguimiento de la artrodesis previamente practicada, que reveló un voluminoso pseudoaneurisma en el mediastino posterior derecho, derrame pleural bilateral y colapso pulmonar por contigüidad del proceso infeccioso (Fig. 1).

A nuestra llegada a quirófano, ante la sospecha concomitante de rotura de la aorta torácica descendente y fístula aortoentérica (FAE) primaria, realizamos una angiografía diagnóstica intraoperatoria.

La arteriografía abdominal demostró extravasación de contraste en el tercio medio de la aorta abdominal (Fig. 2). Se colocó un *stent* Begraft Aortic® de 20 × 48 mm.

La angiografía torácica mostró dos puntos de rotura aórtica; el más distal, con un sangrado activo

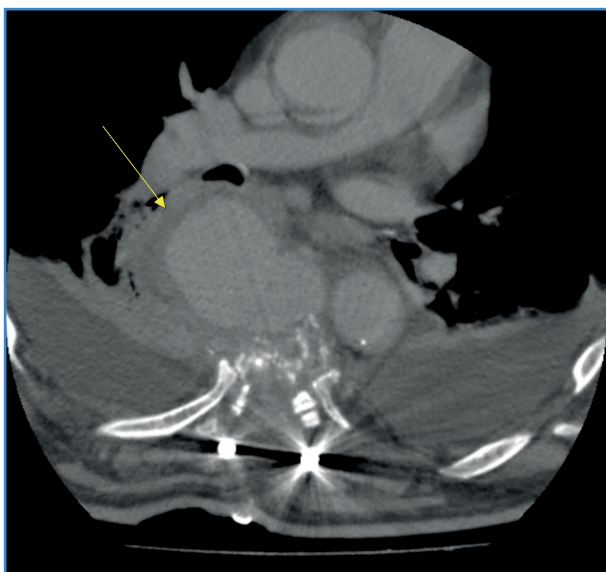


Figura 1. TAC torácica: destrucción de cuerpo vertebral secundaria a espondilodiscitis con artrodesis posterior. Pseudoaneurisma en mediastino posterior derecho (flecha), derrame pleural bilateral y colapso pulmonar por contigüidad del proceso infeccioso vertebral.

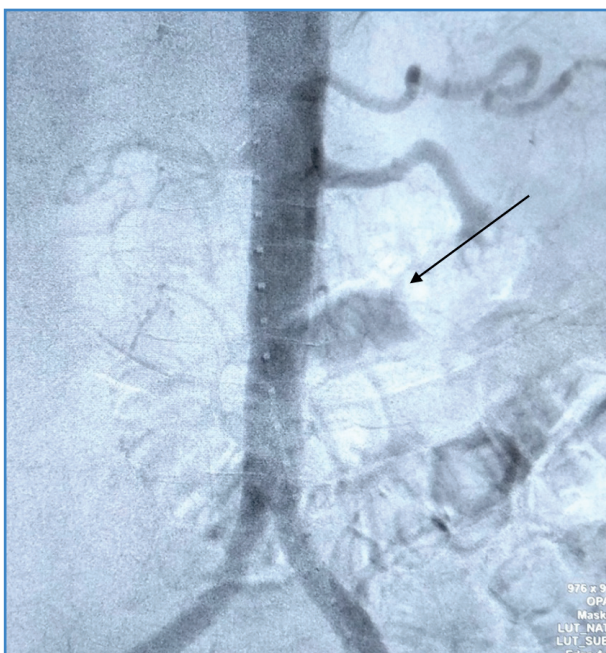


Figura 2. Arteriografía diagnóstica abdominal: ruptura en el tercio medio de la aorta abdominal infrarrenal (flecha).

y voluminoso. Cubrimos ambas lesiones con el dispositivo Gore C-TAG® (31 × 150 mm).

La aortografía final verificó la correcta colocación de ambas endoprótesis y la ausencia de endofugas o de sangrado activo.

Se revisó cavidad abdominal sin que se hallara orificio de comunicación de FAE, pero se encontró gran contenido hemático en el interior de las asas intestinales.

El paciente se transfirió a la unidad de cuidados intensivos. A las doce horas sufrió un *shock* refractario y un fallo multiorgánico.

DISCUSIÓN

La espondilodiscitis es una infección del cuerpo y de los discos vertebrales. Su diagnóstico suele ser tardío por la inespecificidad de su clínica (dolor inflamatorio, ocasionalmente fiebre y aumento de reactantes de fase agua). La RMN es la prueba de imagen de elección. Una vez confirmada, deben tomarse hemocultivos e iniciar la antibioterapia empírica ajustada según el antibiograma. En caso de cultivos negativos o de mala evolución, se toma una muestra directa mediante PAAF o biopsia en caso de precisar desbridamiento del foco infeccioso y fijación vertebral (por ejemplo, afectación radicular o medular) (2).

Describimos una rotura aórtica múltiple secundaria a espondilodiscitis por *Staphylococcus aureus* y sugestiva de aortitis infecciosa.

Este patógeno es el microorganismo más frecuentemente implicado, junto con *Streptococcus* y *Salmonella* (3). La infección suele asentarse sobre una lesión aórtica preexistente, aunque puede hacerlo en una aorta no patológica.

La invasión aórtica puede darse por siembra hematogénica desde un foco a distancia, por una embolización séptica a los *vasa vasorum*, por una extensión de un foco contiguo o por una inoculación traumática (4).

La singularidad de este caso radica en la presencia de dos mecanismos fisiopatológicos simultáneos: con inoculación directa (aorta torácica) y siembra hematogénica (aorta abdominal). Tampoco hemos encontrado en la literatura ningún caso con varias zonas de rotura aórtica concomitantes secundarias a espondilodiscitis.

La progresión a dilatación aórtica o rotura espontánea puede darse en pocas semanas (1). Es imprescindible un alto índice de sospecha para su diagnóstico.

Una vez sospechada, han de obtenerse hemocultivos e iniciarse antibioterapia empírica intravenosa de amplio espectro, ajustando según antibiograma y manteniéndose entre 6-12 meses o incluso de forma indefinida (5).

Debido a la alta mortalidad del tratamiento conservador (en torno al 90 %) (6) y a la resección amplia del tejido aórtico infectado y de la fuente de infección, se considera el tratamiento de referencia seguido de un *bypass* extraanatómico o anatómico en caso de infección contenida o de afección suprarrenal (5). Presenta una tasa de mortalidad intrahospitalaria del 36 % (7).

En la última década, la reparación aórtica endovascular (EVAR en inglés) ha emergido como alternativa terapéutica, particularmente en pacientes con alto riesgo quirúrgico. Sin embargo, la inserción de una endoprótesis en un campo infectado es controvertida (8), ya que puede facilitar un estado de sepsis recurrente por infección protésica. También es de gran utilidad como terapia puente en pacientes hemodinámicamente inestables, lo que permite una estabilización previa a una cirugía definitiva, o como terapia definitiva en pacientes con alto riesgo quirúrgico (9).

En nuestro caso, se usó como terapia puente para el control del sangrado y la estabilización del paciente. No pudo llevarse a cabo una cirugía abierta posterior, aunque habría supuesto un recambio aórtico completo de alta complejidad y mortalidad.

Sörelíus y cols. (9) comparan la cirugía abierta y la EVAR en aneurismas micóticos. La EVAR mostró mejor supervivencia a corto plazo (a 30 días, 89 % frente a 99 % y a 3 meses, 74 % frente a 96 %) sin diferencias en supervivencia a 1, 5 y 10 años ni en infección protésica tardía (18 % en la cirugía abierta frente a 24 % en la EVAR). Esto hace considerarla como una opción válida frente a cirugía abierta, aunque precisando de antibioterapia prolongada por la alta tasa de infección tardía (9).

También se ha visto que el tratamiento endovascular puede disminuir la actividad inflamatoria de la pared aórtica detectada por tomografía de emisión de positrones durante el seguimiento en estos pacientes (10).

En nuestro caso observamos una aorta con calibre normal en el TAC torácico-abdominal realizado durante el estudio inicial del dolor lumbar. En unas pocas semanas desarrolló dos puntos de rotura torácica y otro en la aorta abdominal. Esta rápida evolución radiológica en el contexto de una infección refractaria a antibioterapia nos hace considerar la aortitis como el diagnóstico más probable. Desconocemos por qué no

se recogieron hemocultivos en el diagnóstico inicial en el centro donde el paciente fue diagnosticado, a pesar de que fue recomendado por el servicio de neurocirugía de nuestro hospital.

BIBLIOGRAFÍA

1. Tsantes AG, Papadopoulos DV, Vrioni G, Sioutis S, Sapkas G, Benzakour A, et al. World Association Against Infection in Orthopedics and Trauma WAIOT Study Group on Bone and Joint Infection Definitions. Spinal Infections: An Update. *Microorganisms* 2020;8(4):476. DOI: 10.3390/microorganisms8040476
2. Stephens CT, Pounds LL, Killewich LA. Rupture of a nonaneurysmal aorta secondary to Staphylococcus aortitis. *Angiology* 2006;57:506-12. DOI: 10.1177/0003319706290739
3. Zheng S. Radiological progression of penicillin-sensitive *Staphylococcus aureus* aortitis. *Hong Kong Med J* 2019;25(4):329.e1-2. Erratum in: *Hong Kong Med J* 2019 Oct;25:402. DOI: 10.12809/hkmj187616
4. Ramírez FD, Jamison BM, Hibbert B. Infectious Aortitis. *Int Heart J* 2016;57:645-8. DOI: 10.1536/ihj.16-029
5. Wanhainen A, Verzini F, Van Herzele I, Allaire E, Bown M, Cohnert T, et al. Editor's Choice - European Society for Vascular Surgery (ESVS) 2019 Clinical Practice Guidelines on the Management of Abdominal Aorto-iliac Artery Aneurysms. *Eur J Vasc Endovasc Surg* 2019;57:60-1. DOI: 10.1016/j.ejvs.2018.09.020
6. Bronze MS, Shirwany A, Corbett C, Schaberg DR. Infectious aortitis: an uncommon manifestation of infection with *Streptococcus pneumoniae*. *Am J Med* 1999;107:627-30. DOI: 10.1016/S0002-9343(99)00306-X
7. Müller BT, Wegener OR, Grabitz K, Pillny M, Thomas L, Sandmann W. Mycotic aneurysms of the thoracic and abdominal aorta and iliac arteries: experience with anatomic and extra-anatomic repair in 33 cases. *J Vasc Surg* 2001;33:106-13. DOI: 10.1067/mva.2001.110356
8. Lee S, Lim SH, Kim DK, Joo HC. Acupuncture induced necrotizing aortitis with infected pseudoaneurysm formation. *Yonsei Med J* 2008;49:322-4. DOI: 10.3349/ymj.2008.49.2.322
9. Sörelíus K, Wanhainen A, Furring M, Björck M, Gillgren P, Mani K, Swedish Collaborator Group for Mycotic Abdominal Aortic Aneurysms*. Nationwide Study of the Treatment of Mycotic Abdominal Aortic Aneurysms Comparing Open and Endovascular Repair. *Circulation* 2016;134:1822-32. DOI: 10.1161/CIRCULATIONAHA.116.024021
10. González-Fajardo JA, Ansuátegui-Vicente M, Revuelta-Suero S. The endovascular treatment reduces the inflammatory activity in the infected aortic wall. *Med Clin (Barc)* 2021;156(5):256. DOI: 10.1016/j.medcli.2019.12.017