



Caso Clínico

Tratamiento de la isquemia mesentérica crónica mediante técnica ROMS y uso de catéter de reentrada

Treatment of chronic mesenteric ischemia using ROMS technique and reentry catheter

Romeo Guevara Rodríguez¹, Ernesto Fajardo²

¹Departamento de Angiología, Cirugía Vascular y Endovascular. Centro Policlínico del Olaya. Bogotá, Colombia. ²Departamento de Angiología, Cirugía Vascular y Endovascular. Hospital Universitario Mayor Méderi. Bogotá, Colombia

Resumen

Presentamos el caso de una paciente de 74 años con historia de isquemia mesentérica crónica asociada a múltiples comorbilidades que fue llevada a la sala hemodinámica para revascularización endovascular, que no fue efectiva, por lo que se decidió la realización de una laparotomía y retrograde open mesenteric stenting (ROMS). Durante el procedimiento se realizó una disección, para la que se utilizó el catéter de reentrada Outback® Elite. Se logró acceder al espacio luminal y posteriormente se implantó con éxito un *stent*, con lo que se obtuvo un adecuado paso de medio de contraste y la resolución de la oclusión.

Palabras clave:

Isquemia mesentérica.
Técnica ROMS. AMS.
Reentrada. Disección.
Stenting.

Abstract

We present the case of a 74-year-old patient with a history of chronic mesenteric ischemia with multiple comorbidities, which was taken to the hemodynamic room for endovascular revascularization which was not possible, so it is decided to make laparotomy and Retrograde Open Mesenteric Stenting (ROMS), presenting a dissection during the procedure for which the Outback® Elite re-entry catheter is used, achieving access to the true lumen and subsequently the successful deployment of a stent, getting adequate flow of contrast medium and resolution of the occlusion.

Keywords:

Mesenteric ischemia.
ROMS technique. SMA.
Reentry. Dissection.
Stenting.

Recibido: 02/09/2021 • Aceptado: 08/11/2021

Conflicto de interés: los autores declaran no tener ningún conflicto de interés.

Guevara Rodríguez R, Fajardo E. Tratamiento de la isquemia mesentérica crónica mediante técnica ROMS y uso de catéter de reentrada. *Angiología* 2022;74(3):119-122

DOI: <http://dx.doi.org/10.20960/angiologia.00354>

Correspondencia:

Romeo Guevara Rodríguez. Departamento de Angiología, Cirugía Vascular y Endovascular. Centro Policlínico del Olaya. #23-23 SUR Carrera 20. Bogotá, Colombia.
e-mail: romeoguevararodriguez@gmail.com

INTRODUCCIÓN

Desde la primera cirugía abierta realizada con éxito en 1958, el tratamiento quirúrgico ha sido el método de referencia para la isquemia mesentérica crónica (1). Sin embargo, el abordaje endovascular se ha posicionado con auge al permitir procedimientos híbridos como el *stenting* mesentérico retrogrado abierto o *retrograde open mesenteric stenting* (ROMS).

Presentamos el caso de una paciente de 74 años con múltiples comorbilidades y con diagnóstico de isquemia intestinal crónica a la que se le realiza abordaje híbrido con técnica ROMS.

CASO CLÍNICO

Se trata de una paciente de 74 años con antecedentes de síndrome constitucional, síndrome antifosfolípido, hipotiroidismo y diagnóstico reciente de neumonía viral por SARS-CoV-2 que presenta dolor abdominal de larga evolución asociado a la ingesta de alimentos. El angio-TAC evidenció oclusión del tronco celíaco y estenosis superior al 90 % de la arteria mesentérica, por la que se la trasladó al departamento de cirugía vascular con diagnóstico de angina mesentérica crónica.

Se consideraba candidata para intento de revascularización de la arteria mesentérica superior (AMS) mediante abordaje endovascular, y en el caso

de que no fuera efectivo, intentar la revascularización híbrida mediante *retrograde open mesenteric stenting* (ROMS).

En la sala hemodinámica se abordó la arteria braquial izquierda con introductor radial de 5 Fr, paso de guía hidrofílica de 0,035 × 260 mm y catéter *pig tail*. Se avanzó hasta t12 y se realizó aortograma, en el que se identificó la oclusión completa del tronco celíaco (TC) y de la arteria mesentérica superior. Se cambió de guía hidrofílica a Amplatz de 0,035 × 260 mm. Se retiró el *pig tail* y se avanzó con introductor de Cook Flexor® de 7 × 45 mm. Se avanzó catéter vertebral y se intentó en múltiples ocasiones canular el *ostium* de la arteria mesentérica superior sin éxito. Se probó con otros catéteres, pero tampoco fue posible. Se decidió terapia mediante ROMS.

Se realizó laparotomía. Se identificó la arteria mesentérica superior, se avanzó un introductor radial de 6 Fr (Fig. 1A) y luego una guía hidrofílica de 0,035 × 260 mm dentro del catéter de cruce, con lo que se logró atravesar la oclusión. Sin embargo, se evidencia guía en la zona de disección suprarrenal, y después de múltiples intentos para entrar sin éxito en el espacio luminal, se avanzó un catéter Outback® Elite (Fig. 1B) y una guía COMMAND de 0,014 × 300 mm, con lo que se consiguió establecer un punto de reentrada (Fig. 1C), paso de balón coronario realizando angioplastia abriendo el espacio luminal.

Se realizó el avance del catéter multipropósito. Se intercambió el introductor radial de 6 Fr a 7 Fr

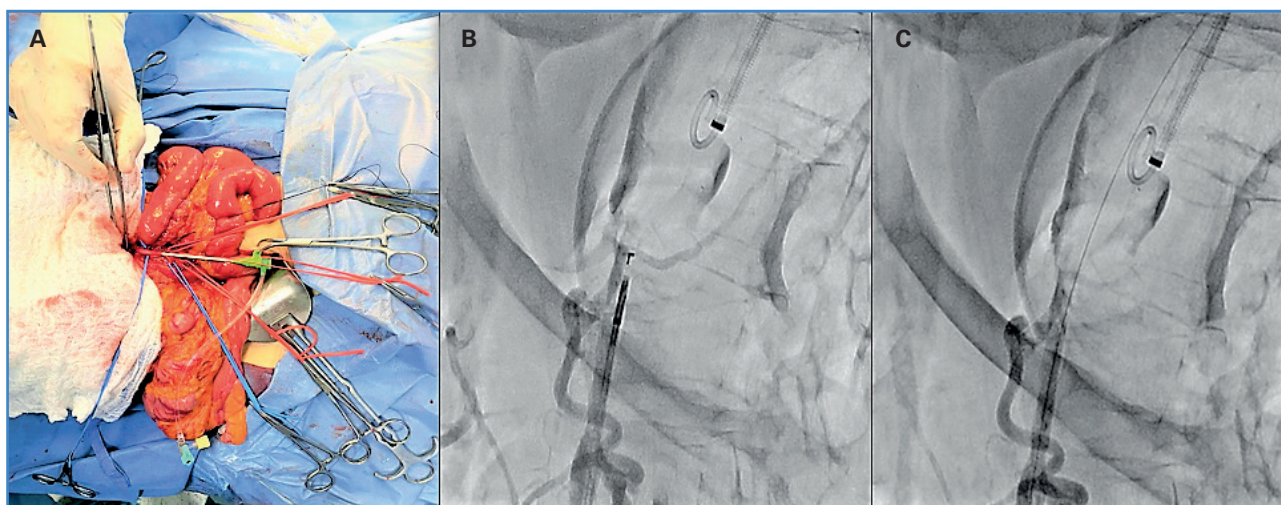


Figura 1. A. Punción de AMS y paso de introductor radial de 6 Fr. B. Posicionamiento del catéter Outback® Elite. C. Entrada al espacio luminal en la aorta.

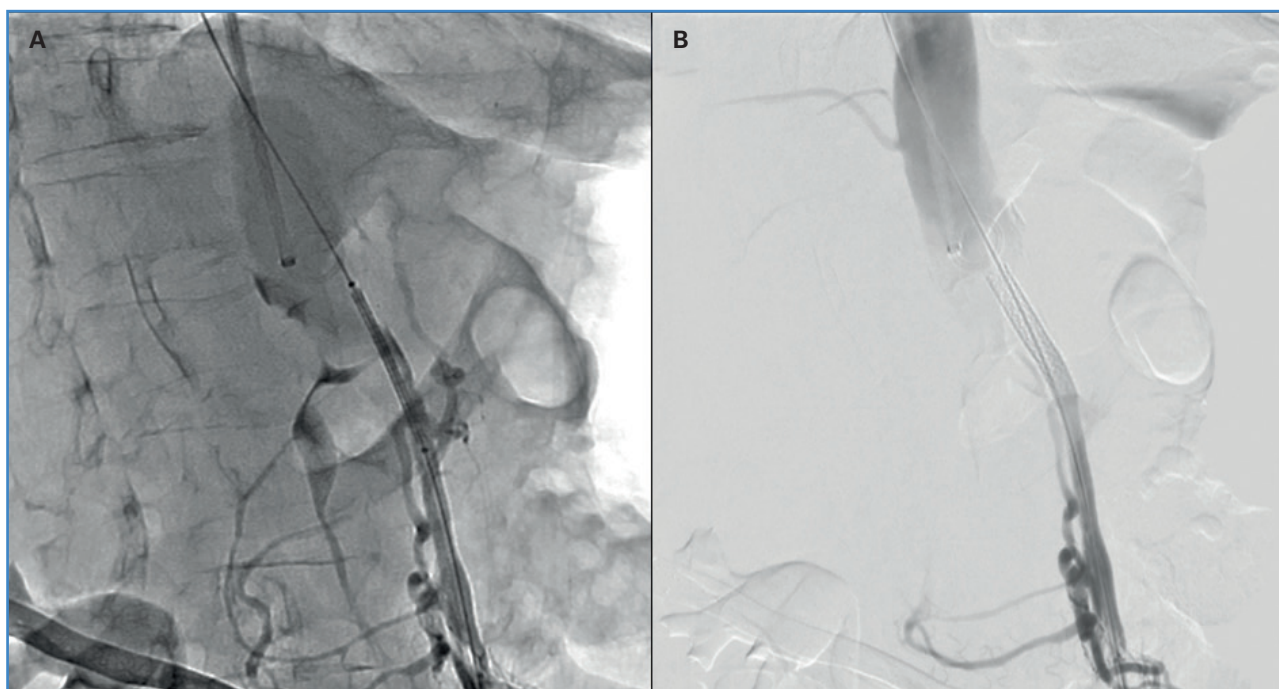


Figura 2. A y B. Posicionamiento y despliegue del stent.

y se avanzó un *stent* Bentley de 6 × 38 mm (Fig. 2A), que se desplegó a nivel del *ostium* de la mesentérica superior (Fig. 2B). Se procedió al retiro del introductor y a la comprobación del pulso, que era el adecuado. Se realizó arteriografía con adecuado flujo, sin zonas de disección ni estenosis residual. Se realizó arteriorrafia de la mesentérica superior y de la arteria braquial y del cierre por planos, respectivamente.

DISCUSIÓN

La isquemia mesentérica crónica sigue siendo una patología subdiagnosticada y poco tratada, situación que puede llevar a una isquemia mesentérica aguda y, como consecuencia, a un desenlace fatal para el paciente.

Las nuevas tecnologías de imagen han ayudado a diagnosticar esta patología en estadios más tempranos, pues, aunque la pérdida de peso sigue siendo una constante en esta enfermedad, estudios como el angio-TAC abdominal han reducido la proporción de pacientes que se presentan con bajo peso (2).

El tratamiento debe enfocarse en la revascularización del segmento arterial estenótico u ocluido,

ya sea mediante abordaje abierto, endovascular o híbrido, y el uso de *stents* cubiertos, debido a que estos han demostrado tener menos riesgo de reestenosis y reintervenciones respecto a los no cubiertos (3).

El *stenting* de la mesentérica superior no está libre de complicaciones. De hecho, la disección que se presentó en el caso clínico es una de ellas (4), razón por la que este tipo de procedimientos debe ser realizado por personal altamente entrenado y con el conocimiento suficiente para resolver situaciones de riesgo durante la intervención.

El reconocimiento temprano de la isquemia mesentérica crónica es fundamental para evitar que esta progrese a un estadio agudo. Las imágenes diagnósticas y los estudios de laboratorio deben ir de la mano con el examen físico y la sospecha clínica de la enfermedad.

La selección de pacientes debe basarse en aquellos de alto y bajo riesgo, pues, aunque la terapia endovascular tiene menores comorbilidades y tiempo hospitalario, presenta mayores tasas de reestenosis y recurrencia de los síntomas en comparación a la terapia abierta (5).

CONCLUSIONES

La revascularización de los vasos mesentéricos por vía endovascular es una opción mínimamente invasiva que ha demostrado una gran efectividad, una recuperación más rápida y menos estancia hospitalaria. Sin embargo, cuando esta no es posible, el abordaje híbrido se convierte en una alternativa eficaz, segura y con altas probabilidades de éxito.

BIBLIOGRAFÍA

1. Shaw RS, Maynard EP. III Acute and chronic thrombosis of the mesenteric arteries associated with malabsorption; a report of two cases successfully treated by thromboendarterectomy. *N Engl J Med* 1958;258:874-8. DOI: 10.1056/NEJM195805012581803
2. Alahdab F, Arwani R, Pasha AK, Razouki ZA, Prokop LJ, Huber TS, et al. A systematic review and meta-analysis of endovascular versus open surgical revascularization for chronic mesenteric ischemia. *J Vasc Surg* 2018;67:1598-605. DOI: 10.1016/j.jvs.2017.12.046
3. Oderich GS, Erdoes LS, Lesar C, Mendes BC, Gloviczki P, Cha S, et al. Comparison of covered stents versus bare metal stents for treatment of chronic atherosclerotic mesenteric arterial disease. *J Vasc Surg* 2013;58:1316-23. DOI: 10.1016/j.jvs.2013.05.013
4. Oderich GS, Tallarita T, Gloviczki P, Duncan AA, Kalra M, Misra S, et al. Mesenteric artery complications during angioplasty and stent placement for atherosclerotic chronic mesenteric ischemia. *J Vasc Surg* 2012;55(4):1063-71. DOI: 10.1016/j.jvs.2011.10.122
5. Oderich GS, Bower TC, Sullivan TM, Bjarnason H, Cha S, Gloviczki P. Open versus endovascular revascularization for chronic mesenteric ischemia: risk-stratified outcomes. *J Vasc Surg* 2009;49(6):1472-9.e3. DOI: 10.1016/j.jvs.2009.02.006



<https://player.vimeo.com/video/703683477?autoplay=1>

Vídeo: Tratamiento de la isquemia mesentérica crónica mediante técnica ROMS y uso de catéter de reentrada