



## IMAGEN CLÍNICA DEL MES

### Caso 8. Tumoración del espacio parafaríngeo



### Case 8. Tumours of the parapharyngeal space

R.J. González Orús Álvarez Morujo\*, P. Pinacho Martínez, J. Da Costa Belisario y B. Scola Yurrita

Servicio de Otorrinolaringología, Hospital General Universitario Gregorio Marañón, Madrid, España

Recibido el 27 de octubre de 2014; aceptado el 3 de noviembre de 2014

Disponible en Internet el 5 de enero de 2015

Presentamos el caso de una mujer de 34 años, sin antecedentes personales de interés, que acude a nuestra consulta con una tumoración cervical derecha de largo tiempo de evolución. La exploración revela una tumoración de unos 2 cm por debajo del ángulo mandibular, no encontrándose afectación de los nervios craneales. La RMN muestra una tumoración

en el compartimento retroestíleo del espacio parafaríngeo derecho, de aproximadamente 2 cm de diámetro, hiperintensa en T2, que ensancha la bifurcación carotídea (figs. 1A y B). La escintigrafía con  $^{111}\text{In}$ -octreótido muestra una expresión de receptores de somatostatina a nivel de la tumoración de la cara lateral del cuello (fig. 1C).

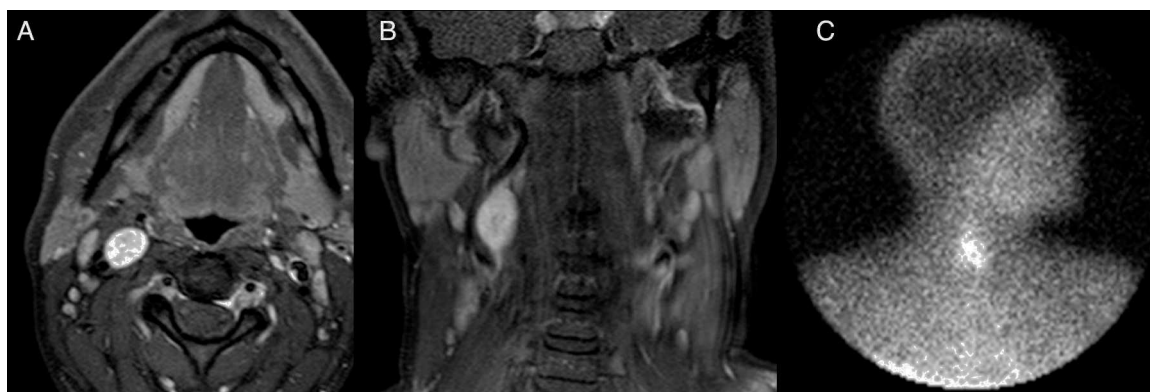


Figura 1

\* Autor para correspondencia.

Correo electrónico: [ricardomorujo@hotmail.com](mailto:ricardomorujo@hotmail.com)  
(R.J. González Orús Álvarez Morujo).

### ¿De qué etiología se trata?

- a. Paraganglioma del vago
- b. Schwannoma del simpático cervical
- c. Adenoma pleomorfo
- d. Paraganglioma carotídeo

### Responsabilidades éticas

**Protección de personas y animales.** Los autores declaran que para esta investigación no se han realizado experimentos en seres humanos ni en animales.

**Confidencialidad de los datos.** Los autores declaran que en este artículo no aparecen datos de pacientes.

**Derecho a la privacidad y consentimiento informado.** Los autores declaran que en este artículo no aparecen datos de pacientes.

### Conflicto de intereses

Los autores declaran no tener ningún conflicto de intereses.