



## Original

## Impacto clínico preliminar de la implementación de un algoritmo terapéutico para la isquemia mesentérica aguda

### *Preliminary clinical impact on the implementation of a therapeutic algorithm for acute mesenteric ischemia*

Victoria Gamé Figueroa<sup>1</sup>, Xavier Yugueros Castellnou<sup>1</sup>, Gaspar Mestres Alomar<sup>1</sup>, Víctor Turrado-Rodríguez<sup>2</sup>, Xavier Morales<sup>2</sup>, Vincent Rimbau<sup>1</sup>

<sup>1</sup>Servicio de Angiología, Cirugía Vascul y Endovascular. Instituto Clínico Cardiovascular. Hospital Clínic Barcelona. Barcelona. <sup>2</sup>Servicio de Cirugía General y Digestiva. Instituto Clínico de Enfermedades Digestivas y Metabólicas. Hospital Clínic Barcelona. Barcelona

### Resumen

**Introducción:** la isquemia mesentérica aguda (IMA) por oclusión de la arteria mesentérica superior (AMS) es una patología infrecuente, de alta mortalidad y sin un manejo estandarizado.

**Objetivo:** analizar los resultados en nuestro centro tras la implementación de un algoritmo terapéutico propio multidisciplinar, con la implicación del equipo de cirugía vascular.

**Métodos:** estudio retrospectivo de todos los casos de IMA tratados entre 2017 y 2022. El tratamiento se acordó en un equipo multidisciplinar que incluye cirugía vascular, cirugía general y angiología. Se analizaron los tiempos de demora (hasta el diagnóstico y desde este a la intervención), el procedimiento de revascularización mesentérica, los procedimientos accesorios realizados, la necesidad de reintervención vascular y la mortalidad intrahospitalaria.

**Resultados:** se registraron un total de 18 IMA (13 de causa embólica y 5 trombótica). En todos los casos se realizó algún procedimiento de revascularización, en su mayoría embolectomías (78 %). Un 61 % requirió resección intestinal asociada (mediana: 123 cm; IQR: 66 cm). A pesar de una revascularización efectiva en la mayoría de los casos (solo un 17 % requirió reintervención vascular), la tasa de mortalidad hospitalaria fue del 61 %. En los fallecidos se observó una tendencia a mayores tiempos de demora al diagnóstico (9,6 horas frente a 4,3 horas,  $p = 0,221$ ) y al tratamiento (6,3 horas frente a 4,2 horas,  $p = 0,298$ ).

**Conclusiones:** el uso de un algoritmo terapéutico específico para la IMA ha conseguido buenas tasas de revascularización efectiva, aunque persiste una elevada tasa de mortalidad, probablemente relacionada con la demora diagnóstica y terapéutica.

#### Palabras clave:

Isquemia mesentérica.  
Oclusión arterial mesentérica.  
Embolectomía.  
Procedimientos endovasculares.

Recibido: 18/07/2023 • Aceptado: 23/03/2024

*Conflicto de intereses: los autores declaran no tener conflictos de interés.*

*Inteligencia artificial: los autores declaran no haber usado inteligencia artificial (IA) ni ninguna herramienta que use IA para la redacción del artículo.*

Gamé Figueroa V, Yugueros Castellnou X, Mestres Alomar G, Turrado-Rodríguez V, Morales X, Rimbau V. Impacto clínico preliminar de la implementación de un algoritmo terapéutico para la isquemia mesentérica aguda. *Angiología* 2024;76(3):131-139

DOI: <http://dx.doi.org/10.20960/angiologia.00555>

#### Correspondencia:

Victoria Gamé Figueroa. Servicio de Angiología, Cirugía Vascul y Endovascular. Hospital Clínic Barcelona. C/ Villarroel, 170. 08036 Barcelona  
e-mail: [vgame@clinic.cat](mailto:vgame@clinic.cat)

## Abstract

**Introduction:** acute mesenteric ischemia (AMI) due to occlusion of the superior mesenteric artery is an infrequent pathology, with high mortality and without standardized management.

**Objective:** analyze the results in our center after the creation of our own multidisciplinary therapeutic algorithm with the involvement of the Vascular Surgery team

**Methods:** retrospective single-center study of all the cases of AMI treated between 2017-2022, where all treatments were agreed by a multidisciplinary team that includes Vascular Surgery, General Surgery and Angioradiology. Delay times (until diagnosis and intervention), mesenteric revascularization procedure, adjuvant procedures performed, the need for vascular reintervention as well as in-hospital mortality were analyzed.

**Results:** 18 cases of AMI were registered (13 of embolic etiology and 5 thrombotic). In all cases, a revascularization procedure was performed, mostly (78 %) embolectomies. 61 % required associated intestinal resection (median, 123 cm; IQR, 66 cm). Despite effective revascularization in most cases (only 17 % required reintervention), hospital's mortality rate was 61 %, with longer delays to diagnosis in the deceased (9.6 hours vs. 4.3 hours,  $p = 0.221$ ) and treatment (6.3 hours vs. 4.2 hours,  $p = 0.298$ ).

**Conclusions:** the use of a specific therapeutic algorithm for AMI has achieved good rates of effective revascularization, although a high mortality rate persists, probably related to the diagnostic and therapeutic delay.

### Keywords:

Mesenteric ischemia.  
Mesenteric artery occlusion.  
Embolectomy.  
Endovascular procedures.

## INTRODUCCIÓN

La isquemia mesentérica aguda es una emergencia médica potencialmente mortal producida por la disminución abrupta de la irrigación intestinal. Aunque es una patología infrecuente (corresponde a menos del 0,2 % de las admisiones a través del servicio de urgencias) (1), se asocia a una alta mortalidad (50-80 %) (2,3) debido tanto a la incapacidad de obtener una revascularización efectiva como al retraso en el diagnóstico y en el tratamiento de estos pacientes.

En la mayoría de los casos (65 %) la etiología es arterial (4,5), secundaria generalmente a una oclusión aguda de la arteria mesentérica superior (IMA), ya sea de causa embólica, por la oclusión súbita de una arteria previamente sana provocada por un émbolo originado en el corazón o los grandes vasos, o trombótica: la oclusión se debe a una patología arterioesclerótica degenerativa de la propia arteria. En el resto de casos, la etiología puede ser venosa (28 %) o, menos frecuentemente, por causas no oclusivas (7 %) (4), principalmente en pacientes críticos por hipoperfusión intestinal en contexto de bajo gasto cardíaco, sepsis o hipovolemia (6).

El tratamiento eficaz de la IMA debe basarse en dos principios: la revascularización intestinal precoz y la resección del intestino no viable (4). Respecto a la revascularización, existen varias opciones terapéuticas potencialmente realizables tanto mediante cirugía convencional como endovascular (7,8); sin

embargo, actualmente no existe un consenso de tratamiento bien definido y muchas veces es difícil de coordinar entre las diferentes especialidades (9,10).

## OBJETIVO

El objetivo de este estudio es analizar y reportar los resultados de los pacientes con diagnóstico de isquemia mesentérica aguda provocada por oclusión súbita de la AMS tras la creación de un algoritmo terapéutico propio con la implicación del equipo de cirugía vascular en un equipo multidisciplinar.

## MATERIAL Y MÉTODOS

Se realizó un estudio observacional retrospectivo en un centro hospitalario de tercer nivel. Se revisaron todos los casos de isquemia mesentérica aguda por oclusión de la AMS tratados entre 2017 y 2022, desde la creación de un algoritmo propio de manejo para estos casos, con un equipo multidisciplinario que incluye cirugía vascular, cirugía general y angiorradiología.

Se revisaron historias clínicas, pruebas de imagen, analíticas sanguíneas e informes quirúrgicos de todos los pacientes. Como marcadores analíticos, se evaluó el nivel de leucocitos, de lactato deshidrogenasa (LDH), de proteína C reactiva (PCR), de lactato y el ratio neutrófilos/linfocitos preintervención.

Se realizó también en cada paciente un cálculo del tiempo de demora (en horas) hasta el diagnóstico de certeza (las horas desde la admisión en urgencias hasta la realización de la angiotomografía computarizada [angio TC] de confirmación), hasta la intervención de la revascularización (las horas desde la realización de la angio TC hasta el inicio del procedimiento endovascular o quirúrgico) y del tiempo total desde el ingreso hasta el tratamiento. En aquellos pacientes trasladados desde otros centros o que presentaron clínica de IMA que estaban ingresados por otro motivo se consideró como hora inicial la hora del inicio de los síntomas.

El algoritmo de manejo de esta patología en nuestro centro se basó en la etiología de la IMA y en la presencia o en la ausencia de signos de isquemia intestinal establecida en los pacientes (Fig. 1). El cirujano vascular determinó el diagnóstico etiológico mediante las características de la imagen de la lesión en la angio TC (11) (signos de aterosclerosis aórtica o visceral, oclusión de otros vasos viscerales, características y localización de la oclusión) y tomando en cuenta los antecedentes del paciente (fibrilación auricular u otra causa potencial de cardioembolismo, presencia o ausencia de factores

de riesgo cardiovascular clásicos o angina intestinal previa) (12,13). Se consideró con signos de isquemia intestinal establecida a aquellos pacientes que presentaran signos de sufrimiento de asas intestinales en función de la exploración clínica (peritonismo o *shock*), de los datos analíticos (elevación de lactato, leucocitosis o acidosis metabólica) (14) y, principalmente, en el estudio por angio TC (dilatación y engrosamiento de asas, disminución de la captación de contraste parietal, neumatos intestinal o signos de perforación) (15).

Todos los casos de IMA de causa embólica (con o sin signos de isquemia intestinal establecida) se trataron mediante embolectomía quirúrgica al ser normalmente arterias sanas no calcificadas (4). El procedimiento consiste en el abordaje de la arteria mesentérica superior en la raíz del mesenterio, en su trayecto bajo el borde inferior del páncreas, anterior a la segunda porción duodenal, que se encuentra ligeramente posterior y lateral izquierda a la vena mesentérica superior. Tras el control de la arteria y de sus ramas y bajo heparinización sistémica se realiza una arteriotomía longitudinal (4,16) (para una mejor observación de la íntima y la exposición de los

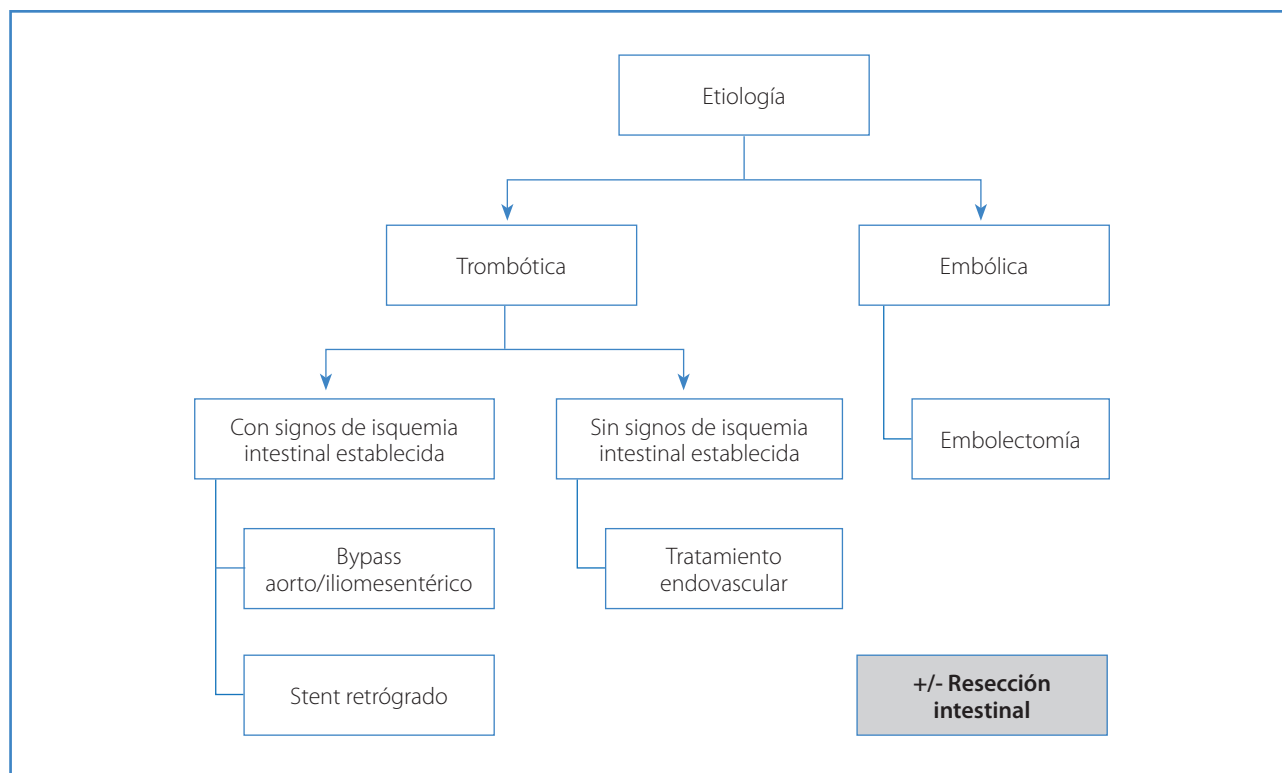
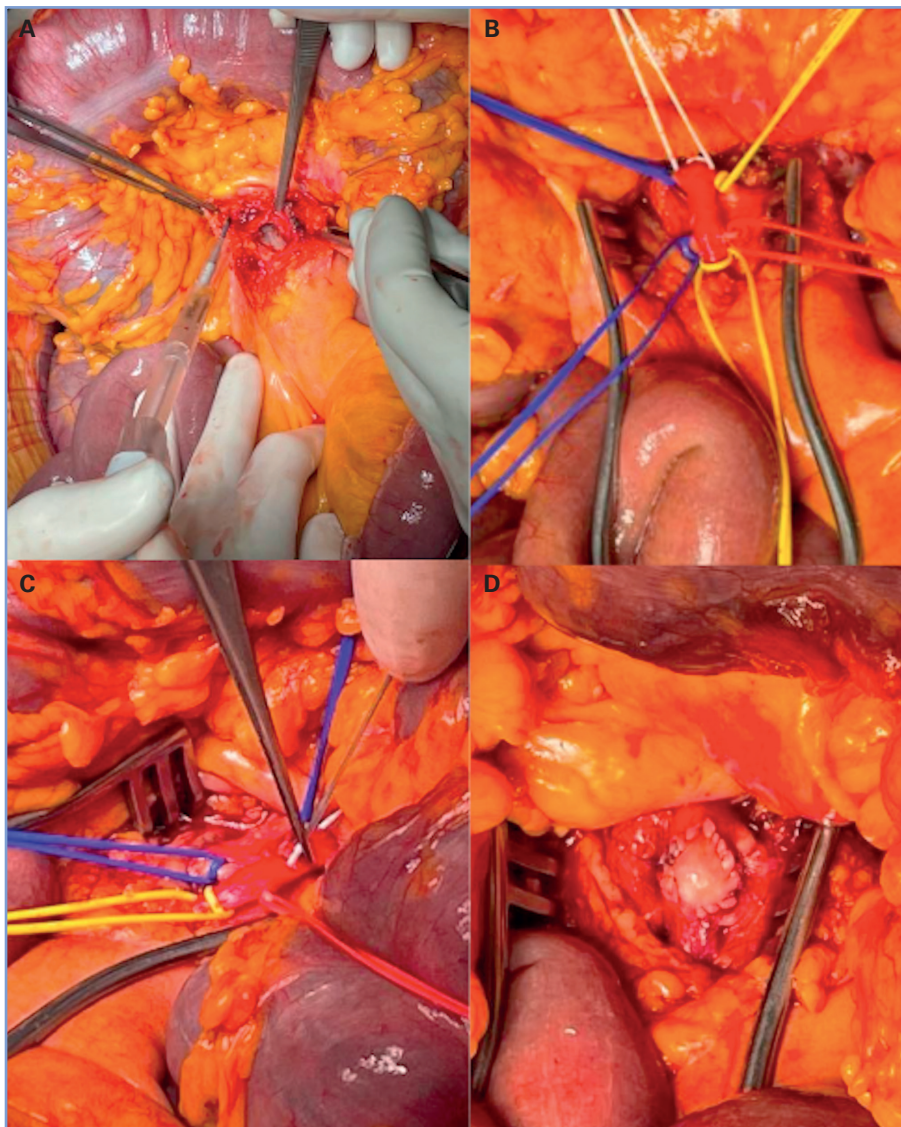


Figura 1. Algoritmo terapéutico con las alternativas de revascularización en pacientes con isquemia mesentérica aguda.

ostia de las ramas yeyunales e ileales) y se procede a la embolectomía con un catéter de Fogarty de 3 o 4 Fr hasta obtener buen reflujó y aflujó. Finalmente, se procede al cierre de la arteriotomía con un parche, generalmente de pericardio bovino (Fig. 2). El éxito del procedimiento se evaluó mediante signos clínicos (pulsatilidad arterial distal) y se comprobó mediante arteriografía, ecografía Doppler o angiografía con verde de indocianina intraoperatoria (16,17).

En los casos de IMA trombótica (oclusión por arterioesclerosis local), el tipo de intervención se decidió en función de la afectación clínica y de los signos de isquemia intestinal establecida. En aquellos pacientes sin signos de isquemia intestinal establecida se priorizó la revascularización endovascular (angioplastia y

stent mesentérico, fibrinólisis o tromboaspiración distal) (18), que tiene, en general, una eficacia similar a la revascularización arterial directa y sin que implique la utilización de conductos/injertos protésicos potencialmente susceptibles de infección en un paciente con un alto riesgo séptico (4,19). En estos pacientes no se realizó una exploración directa de las asas en un primer tiempo; se indicó la realización o no de una laparotomía exploradora posterior en función de la evolución clínica. En aquellos pacientes con signos de isquemia intestinal establecida, se priorizó la realización de una laparotomía exploradora con exploración de la viabilidad de las asas y la realización de una revascularización *in situ* mediante stent mesentérico desde un abordaje retrógrado de la arteria mesenté-

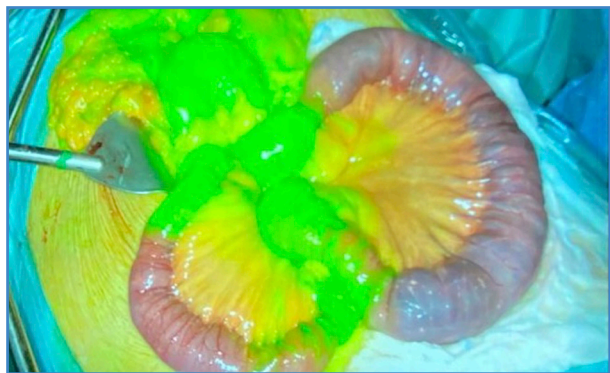

**Figura 2.** Procedimiento de embolectomía quirúrgica. A. Abordaje de la arteria mesentérica superior (AMS) en la raíz del mesenterio. B. Control de la AMS y de sus ramas. C. Embolectomía con catéter de Fogarty. D. Cierre con parche de pericardio bovino.

rica superior o bien cirugía de derivación arterial mediante *bypass* aorto- o iliomesentérico (16, 20).

La evaluación de la viabilidad intestinal se realizó mediante la exploración visual directa del aspecto macroscópico y de la motilidad de las asas (16), así como también con la inyección endovenosa intraoperatoria de verde de indocianina y la visualización de la captación fluorescente de las asas viables mediante una cámara infrarroja (21,22) (Fig. 3). Los segmentos intestinales no viables se resecaron. Los cabos se dejaron cerrados y el abdomen abierto para la realización de una segunda exploración visual a las 24-48 horas (23). Durante esta segunda exploración visual se evaluó la necesidad de realizar una mayor resección intestinal, anastomosis o estomas y el cierre de la pared abdominal.

Como principal variable de resultado se analizó la mortalidad intrahospitalaria asociada al procedimiento (mortalidad debida a la IMA o a sus complicaciones), analizando posteriormente los factores pronósticos de mortalidad (parámetros analíticos y tiempos de demora).



**Figura 3.** Visualización de la vascularización intestinal mediante fluorescencia con verde de indocianina.

## ANÁLISIS ESTADÍSTICO

Se realizó un análisis descriptivo de la muestra mediante medianas, rangos intercuartílicos (IQR) y frecuencias. Se compararon los resultados de supervivencia según los tiempos de demora mediante el test no paramétrico U de Mann-Whitney, utilizando el paquete estadístico SPSS, versión 21.0 (IBM statistic, Nueva York, EE. UU.). Se consideró estadísticamente significativa una  $p < 0,05$ .

## RESULTADOS

Tras la revisión se obtuvo un total de 18 pacientes. Trece casos se clasificaron como de etiología embólica, la mayoría de ellas con una causa cardioembólica clara, principalmente fibrilación auricular. Cinco casos se clasificaron como etiología trombótica: dos de ellos por reagudización de patología aterosclerosa de la propia arteria mesentérica superior; uno, por trombosis de un *stent* mesentérico colocado previamente; uno, por una oclusión mesentérica en el contexto de una disección de aorta de tipo B y uno de causa yatrogénica con trombosis de AMS durante una cirugía oncológica pancreática.

La mayoría de pacientes fueron mujeres con una mediana edad de 73 años (IQR: 13,5). Las comorbilidades más frecuentes fueron hipertensión arterial, dislipemia y fibrilación auricular. El resto de características demográficas se incluyen en la tabla I.

**Tabla I.** Características demográficas de los pacientes y etiología de la isquemia mesentérica. Datos presentados como mediana y rango intercuartílico (IQR) o total (porcentaje)

Características	Pacientes (n = 18)
Hombres	8 (44 %)
Edad (años)	73 (13,5)
<i>Comorbilidades</i>	
Hipertensión arterial	10 (52 %)
Dislipemia	11 (57 %)
Diabetes mellitus 2	7 (36 %)
Cardiopatía isquémica	3 (15 %)
Enfermedad renal crónica	3 (15 %)
Fibrilación auricular	8 (42 %)
Tabaquismo	6 (31 %)
Pacientes trasladados	7 (39 %)
<i>Causa</i>	
Embólica	13 (72 %)
Trombótica	5 (28 %)

En 12 de los 13 casos de etiología embólica se realizaron embolectomías quirúrgicas siguiendo el protocolo establecido (en un solo caso no se realizó debido a la estabilidad clínica y a la ausencia de sufrimiento de asas. Se intentó fibrinólisis endovascular, aunque finalmente no fue efectiva y posteriormente requirió una embolectomía). Dentro de los 5 casos trombóticos, 3 pacientes se presentaron sin signos de isquemia intestinal establecida, por lo que se realizó tratamiento endovascular (angioplastia y *stent*). En los otros 2 casos, la presentación clínica fue con signos de isquemia intestinal establecida, por lo que se procedió a plantear una laparotomía diagnóstica con exploración intestinal y revascularización *in situ* (trombectomía mesentérica y fijación intimal).

En 11 casos se requirió resección intestinal, ya fuera en un primer tiempo o durante la segunda exploración visual, con una mediana de 123 cm resecados (IQR: 66 cm). En 5 casos no se realizó resección intestinal por no presentar isquemia intestinal establecida ni necrosis, y en 2 casos, al evaluar las asas, se identificó isquemia intestinal establecida extensa, por lo que en un primer tiempo se planteó la revascularización y la reexploración de las asas en una segunda exploración visual, aunque finalmente no se llegó a realizar debido al fallecimiento de los pacientes.

La mortalidad durante la hospitalización fue del 61 % (11 pacientes); al analizarla por etiologías, no

hubo diferencia entre aquellas de causa embólica (61 %) o trombótica (60 %). La tasa de reintervención vascular fue del 17 %, con 3 casos que requirieron un segundo procedimiento de revascularización, dos de ellos por embolectomías fallidas (repermeabilización parcial de la mesentérica, aunque con persistencia de oclusión distal y de gran parte de las ramas yeyunales-ileales), y el caso de causa embólica, que inicialmente se trató con fibrinólisis que después requirió embolectomía quirúrgica.

Las medianas de tiempos de demora hasta el diagnóstico, el tratamiento y el tiempo total fueron de 9,27 horas (IQR: 15,45), 5,86 horas (IQR: 10,15) y 16,16 horas (IQR: 17,84), respectivamente. Siete pacientes (39 %) fueron trasladados desde otros centros para el tratamiento y presentaron una demora de 8 horas de mediana (IQR: 10,1) en el tiempo hasta el tratamiento y de 25,5 horas de mediana (IQR: 17,0) en el tiempo total.

En cuanto a los parámetros analíticos obtenidos antes de la intervención, la mediana de lactato fue de 16,7 nmol/L; de leucocitos, de 15,650 (10<sup>9</sup>/L); el índice neutrófilos/linfocitos, de 18; la proteína C reactiva, 5,2 mg/dl, y LDH, 363 U/L. Las diferencias en los tiempos de demora y los parámetros analíticos preoperatorios entre el grupo de pacientes fallecidos y los no fallecidos se muestran en la tabla II; ninguna de ellas fue estadísticamente significativa en relación con la mortalidad en el hospital al realizar el análisis por subgrupos.

**Tabla II.** Tiempos de respuesta en horas y parámetros analíticos previos a la intervención. Datos presentados como medianas y rango intercuartílico (IQR)

	No fallecidos (n = 7)	Fallecidos (n = 11)	p
Tiempo hasta el diagnóstico (horas)	4,3 (13,1)	9,6 (13,6)	0,221
Tiempo hasta el tratamiento (horas)	4,2 (5,8)	6,3 (11,7)	0,298
Tiempo total (horas)	8,6 (16)	21,1 (14,5)	0,298
Leucocitos (10 <sup>9</sup> /L)	15,6 (1,8)	16,7 (11,6)	0,821
NLR	21 (9)	16 (22,8)	0,883
PCR (mg/dl)	5,0 (13,8)	6,4 (26,9)	0,278
Lactato (nmol/L)	16,1 (7)	17,9 (6,3)	0,519
LDH (U/L)	310 (71)	485 (379)	0,165

NLR: ratio neutrófilo/linfocito; PCR: proteína C reactiva.

## DISCUSIÓN

La isquemia mesentérica aguda debida a la oclusión de la arteria mesentérica superior es una patología infrecuente, aunque potencialmente mortal, con distintas opciones de tratamiento de revascularización: procedimientos endovasculares y de cirugía convencional, unos más favorables para un tipo etiológico que otros, algunos más expeditivos que otros, sin que exista un consenso que permita establecer un manejo estandarizado (8,24). En este sentido, este estudio ha buscado definir un protocolo de actuación propio basado tanto en la etiología como en la gravedad clínica, implicando a un equipo multidisciplinar en la decisión terapéutica y en la realización del procedimiento.

Nuestros resultados muestran que la creación y la aplicación de este algoritmo permitieron conseguir una alta tasa de revascularización del vaso ocluido en un primer procedimiento, con solo 3 casos que requirieron una reintervención vascular. El algoritmo se cumplió en un 95 % de los casos. Solo existe un caso en el que, en un paciente con una oclusión embólica, se intentó una fibrinólisis como procedimiento inicial debido a la estabilidad clínica y a la ausencia de sufrimiento de asas, aunque posteriormente requirió embolectomía quirúrgica por mal resultado. Aunque se han descrito series que demuestran buenos resultados con el tratamiento fibrinolítico para cuadros embólicos (25,26), nuestros datos apoyan que, en este tipo de oclusiones, con material crónico organizado, la embolectomía quirúrgica (o una eventual tromboaspiración) sería la alternativa técnica de elección independientemente de la forma de presentación.

A pesar de conseguir una revascularización efectiva en la mayoría de los casos, la mortalidad de nuestra serie durante la hospitalización fue del 61 %, acorde con lo reportado en la literatura (1,2,10,27), aunque todavía muy elevada. No encontramos diferencias en mortalidad entre los casos de IMA de etiología trombotica y embólica (mortalidad intrahospitalaria del 60 % para etiología trombotica y del 61 % para embólica), a pesar de que se ha reportado que los resultados son peores en las trombosis arteriales por ser la oclusión generalmente en el origen de la AMS, asociando áreas extensas de isquemia intestinal (2,4,16). En un estudio observacional pros-

pectivo (28) se reportaron los resultados de la revascularización en un centro en Francia en 29 pacientes después de la creación de una unidad de ictus intestinal, donde se obtuvo una supervivencia a 2 años del 89,2 %. Sin embargo, llama la atención que en 28 pacientes la etiología fuera trombotica, cuando lo reportado en la literatura es un predominio de la causa embólica (1,8,16), que en un 98 % de los casos se realizara revascularización abierta (*bypass* aortomesentérico o endarterectomías mesentéricas), cuando el tratamiento endovascular suele ser de elección en ese escenario (16), y que la supervivencia fuera tan elevada en comparación con otras series reportadas (2), incluso después de que un 52 % hubiera requerido resección intestinal.

En cuanto a los factores pronósticos analizados, se apreció una tendencia, aunque no significativa, a una mayor mortalidad en aquellos pacientes con mayores tiempos de demora hasta el diagnóstico y en los que presentaban una mayor elevación de los niveles de LDH antes de la intervención. Existe una variabilidad importante en los niveles de parámetros analíticos en la presentación de estos pacientes, y no se ha descrito ninguno suficientemente sensible o específico como factor diagnóstico o predictor de mala evolución (1,4,14,16).

Respecto a los tiempos de demora, está descrito que un daño potencialmente irreversible de la mucosa intestinal ocurre a las 6 horas de una oclusión vascular completa (16) y que una demora en el tratamiento de 6-12 horas puede aumentar la mortalidad hasta un 50-60 % (29). Nuestros tiempos obtenidos de respuesta demuestran que aún existe un importante margen de mejora en este aspecto. En el grupo de pacientes no fallecidos la mediana de tiempo total desde el ingreso al tratamiento fue de 8,6 horas, mientras que en el grupo de fallecidos fue de 21,1 horas. Creemos que dentro de los factores que pudieron aumentar las demoras de respuesta están los casos de traslados desde otros centros (7 pacientes, un 39 %), la dificultad diagnóstica (al tratarse de un cuadro clínico inespecífico que requería un alto nivel de sospecha) y el contexto epidemiológico, al incluir en la revisión 2 años de pandemia por COVID-19, con la necesidad de esperar al menos 4 horas para obtener el resultado de la PCR para COVID antes de la intervención quirúrgica.

La limitación principal de este estudio es que es retrospectivo, no comparado y la reducida cantidad de pacientes incluidos debido a la baja incidencia de esta patología, lo que impide generalizar nuestros resultados. Un mayor periodo de recolección de datos podría mejorar este problema. Otro aspecto importante a considerar en los tiempos obtenidos de respuesta es la fiabilidad de las horas de inicio de los síntomas documentados en las historias clínicas, que pudieron sobre- o infraestimar los cálculos de estos tiempos.

Este estudio y la creación de un algoritmo de tratamiento estandarizado representan un punto de partida para futuros análisis prospectivos del impacto de nuevas medidas, imprescindibles de implementar, con el objetivo de mejorar la supervivencia de los pacientes. Como demuestran nuestros resultados, debemos mejorar los tiempos de respuesta, ya sea mediante una mayor sospecha diagnóstica en los equipos de urgencias o a través de un tratamiento de revascularización efectivo y precoz. El manejo interdisciplinar es esencial.

## CONCLUSIÓN

La creación de un algoritmo terapéutico estandarizado de la IMA mediante un equipo multidisciplinar de cirujanos generales, vasculares y angiorradiólogos ha conseguido buenas tasas de revascularización efectiva, aunque persiste una elevada tasa de mortalidad, que podría relacionarse con la demora diagnóstica y terapéutica.

Consideramos que mantener este manejo multidisciplinar, lograr un diagnóstico rápido (inferior a 4-6 horas desde el inicio de síntomas) y realizar un adecuado tratamiento quirúrgico precoz son las claves para mejorar estos resultados.

## BIBLIOGRAFÍA

- Bala M, Kashuk J, Moore E, Kluger Y, Biffi W, Gomes CA, et al. Acute mesenteric ischemia: guidelines of the World Society of Emergency Surgery. *World J Emerg Surg* 2017;12:38. DOI: 10.1186/s13017-017-0150-5
- Schoots IG, Koffeman GI, Legemate DA, Levi M, van Gulik TM. Systematic review of survival after acute mesenteric ischaemia according to disease aetiology. *Br J Surg* 2004;91(1):17-27. DOI: 10.1002/bjs.4459
- Kassahun WT, Schulz T, Richter O, Hauss J. Unchanged high mortality rates from acute occlusive intestinal ischemia: six-year review. *Langenbecks Arch Surg*. 2008;393(2):163-71. DOI: 10.1007/s00423-007-0263-5
- Björck M, Koelemay M, Acosta S, Bastos Goncalves F, Kölbel T, Kolkman JJ, et al. Editor's Choice-Management of the Diseases of Mesenteric Arteries and Veins: Clinical Practice Guidelines of the European Society of Vascular Surgery (ESVS). *Eur J Vasc Endovasc Surg* 2017;53(4):460-510. DOI: 10.1016/j.ejvs.2017.01.010
- Acosta S, Ogren M, Sternby NH, Bergqvist D, Björck M. Clinical implications for the management of acute thromboembolic occlusion of the superior mesenteric artery: autopsy findings in 213 patients. *Ann Surg* 2005;241(3):516-22. DOI: 10.1097/01.sla.0000154269.52294.57
- Bourcier S, Klug J, Nguyen LS. Non-occlusive mesenteric ischemia: Diagnostic challenges and perspectives in the era of artificial intelligence. *World J Gastroenterol* 2021;27(26):4088-103. DOI: 10.3748/wjg.v27.i26.4088
- Sise MJ. Acute mesenteric ischemia. *Surg Clin North Am* 2014;94(1):165-81. DOI: 10.1016/j.suc.2013.10.012
- Salsano G, Salsano A, Sportelli E, Petrocelli F, Dahmane M, Spinella G, et al. What is the Best Revascularization Strategy for Acute Occlusive Arterial Mesenteric Ischemia: Systematic Review and Meta-analysis. *Cardiovasc Intervent Radiol* 2018;41(1):27-36. DOI: 10.1007/s00270-017-1749-3
- Corcos O, Castier Y, Sibert A, Gaujoux S, Ronot M, Joly F, et al. Effects of a multimodal management strategy for acute mesenteric ischemia on survival and intestinal failure. *Clin Gastroenterol Hepatol* 2013;11(2):158-65.e2. DOI: 10.1016/j.cgh.2012.10.027
- Brandt LJ, Boley SJ. AGA technical review on intestinal ischemia. *American Gastrointestinal Association. Gastroenterology* 2000;118(5):954-68. DOI: 10.1016/s0016-5085(00)70183-1
- Cudnik MT, Darbha S, Jones J, Macedo J, Stockton SW, Hiestand BC. The diagnosis of acute mesenteric ischemia: A systematic review and meta-analysis. *Acad Emerg Med* 2013;20(11):1087-100. DOI: 10.1111/acem.12254
- Park WM, Glociczki P, Cherry KJ Jr, Hallett JW Jr, Bower TC, Panneton JM, et al. Contemporary management of acute mesenteric ischemia: Factors associated with survival. *J Vasc Surg* 2002;35(3):445-52. DOI: 10.1067/mva.2002.120373
- Wyers MC. Acute mesenteric ischemia: diagnostic approach and surgical treatment. *Semin Vasc Surg* 2010;23(1):9-20. DOI: 10.1053/j.semvascsurg.2009.12.002
- Studer P, Vaucher A, Candinas D, Schnüriger B. The value of serial serum lactate measurements in predicting the extent of ischemic bowel and outcome of patients suffering acute mesenteric ischemia. *J Gastrointest Surg* 2015;19(4):751-5. DOI: 10.1007/s11605-015-2752-0



15. Kirkpatrick ID, Kroeker MA, Greenberg HM. Biphasic CT with mesenteric CT angiography in the evaluation of acute mesenteric ischemia: initial experience. *Radiology* 2003;229(1):91-8. DOI: 10.1148/radiol.2291020991
16. Tilsed JV, Casamassima A, Kurihara H, Mariani D, Martínez I, Pereira J, et al. ESTES guidelines: acute mesenteric ischaemia. *Eur J Trauma Emerg Surg* 2016;42(2):253-70. DOI: 10.1007/s00068-016-0634-0
17. Yamamoto M, Orihashi K, Nishimori H, Wariishi S, Fukutomi T, Kondo N, et al. Indocyanine green angiography for intra-operative assessment in vascular surgery. *Eur J Vasc Endovasc Surg* 2012;43(4):426-32. DOI: 10.1016/j.ejvs.2011.12.030
18. Serracant Barrera A, Luna Aufroy A, Hidalgo Rosas JM, Cánovas Moreno G, Fortuño Andres JR, Falcó Fages J, et al. Acute mesenteric ischemia: Utility of endovascular techniques. *Cir Esp* 2015;93(9):567-72. English, Spanish. DOI: 10.1016/j.ciresp.2015.07.001
19. Kougias P, Lau D, El Sayed HF, Zhou W, Huynh TT, Lin PH. Determinants of mortality and treatment outcome following surgical interventions for acute mesenteric ischemia. *J Vasc Surg* 2007;46(3):467-74. DOI: 10.1016/j.jvs.2007.04.045
20. Roussel A, Della Schiava N, Coscas R, Pellenc Q, Boudjelit T, Goëau-Brissonnière O, et al. Results of retrograde open mesenteric stenting for acute thrombotic mesenteric ischemia. *J Vasc Surg* 2019;69(4):1137-42. DOI: 10.1016/j.jvs.2018.07.058
21. Bryski MG, Frenzel Sulyok LG, Kaplan L, Singhal S, Keating JJ. Techniques for intraoperative evaluation of bowel viability in mesenteric ischemia: A review. *Am J Surg* 2020;220(2):309-15. DOI: 10.1016/j.amjsurg.2020.01.042
22. Bulkley GB, Zuidema GD, Hamilton SR, O'Mara CS, Klacsmann PG, Horn SD. Intraoperative determination of small intestinal viability following ischemic injury: a prospective, controlled trial of two adjuvant methods (Doppler and fluorescein) compared with standard clinical judgment. *Ann Surg* 1981;193(5):628-37. DOI: 10.1097/0000658-198105000-00014
23. Meng X, Liu L, Jiang H. Indications and procedures for second-look surgery in acute mesenteric ischemia. *Surg Today* 2010;40(8):700-5. DOI: 10.1007/s00595-009-4140-4
24. Murphy B, Dejong CHC, Winter DC. Open and Endovascular Management of Acute Mesenteric Ischaemia: A Systematic Review. *World J Surg* 2019;43(12):3224-31. DOI: 10.1007/s00268-019-05149-x
25. Arthurs ZM, Titus J, Bannazadeh M, Eagleton MJ, Srivastava S, Sarac TP, et al. A comparison of endovascular revascularization with traditional therapy for the treatment of acute mesenteric ischemia. *J Vasc Surg* 2011;53(3):698-704; discussion 704-5. DOI: 10.1016/j.jvs.2010.09.049
26. Björnsson S, Björck M, Block T, Resch T, Acosta S. Thrombolysis for acute occlusion of the superior mesenteric artery. *J Vasc Surg* 2011;54(6):1734-42. DOI: 10.1016/j.jvs.2011.07.054
27. Acosta S. Epidemiology of mesenteric vascular disease: clinical implications. *Semin Vasc Surg* 2010;23(1):4-8. DOI: 10.1053/j.semvascsurg.2009.12.001
28. Roussel A, Castier Y, Nuzzo A, Pellenc Q, Sibert A, Panis Y, et al. Revascularization of acute mesenteric ischemia after creation of a dedicated multidisciplinary center. *J Vasc Surg* 2015;62(5):1251-6. DOI: 10.1016/j.jvs.2015.06.204
29. Klar E, Rahmanian PB, Bücken A, Hauenstein K, Jauch KW, Luther B. Acute mesenteric ischemia: a vascular emergency. *Dtsch Arztebl Int* 2012;109(14):249-56. DOI: 10.3238/arztebl.2012.0249