



## Caso Clínico

# Reconstrucción de vena cava superior con bypass protésico y derivación yugulo femoral extracorpórea durante el clampaje

## *Superior vena cava bypass with extracorporeal jugulofemoral shunt*

Víctor González Martínez, Sara Rioja Artal, Rafael Delgado Daza, Sergi Call Caja, Lluís Moga Donadeu

Servicio de Angiología, Cirugía Vasculay y Endovascular. Hospital Universitario Mutua Terrassa. Terrassa, Barcelona

### Resumen

**Introducción:** en tumores pulmonares, no de célula pequeña, se puede plantear la resección en bloque del sistema de vena cava superior.

**Caso clínico:** varón de 37 años con adenocarcinoma de pulmón cT4N2M0 en estadio IIIB. En la TAC destaca tumoración de 86 mm a LSD con amplio contacto con la pleura mediastínica derecha con compresión de vena cava superior que no está envuelta circunferencialmente por el tumor y con la cara lateral derecha de la carina. Tras realizar tratamiento coadyuvante con quimioterapia y radioterapia, es intervenido con resección del tumor y la cava superior. Se realiza *bypass* único a TBC izquierdo desde la vena cava superior en el límite con la aurícula con prótesis de Gore-tex® de 14 mm. Durante el clampaje de 45 minutos se abre *shunt* yugulo femoral extracorpóreo mediante la conexión de dos introductores de 7F colocados mediante punción ecoguiada previa a la toracotomía.

**Discusión:** se ha descrito la resección de la vena cava superior (VCS) con sustitución de prótesis para el cáncer de pulmón de células no pequeñas (NSCLC). Las técnicas de parche se pueden hacer en resecciones parciales. Sin embargo, en otros casos, se requiere resección total de la SVC, y un *bypass* es la mejor opción técnica. La prótesis de PTFE se utiliza más a menudo, y 14 mm es el diámetro más común, opcionalmente anillado. Se han utilizado técnicas de *shunt*, durante el clampaje para evitar complicaciones de hipertensión venosa.

#### Palabras clave:

Vena cava superior.  
Tumor pulmonar.  
Derivación yugulo femoral.

Recibido: 18/09/2023 • Aceptado: 29/10/2023

Conflicto de intereses: los autores declaran no tener conflictos de interés.

Inteligencia artificial: los autores declaran no haber usado inteligencia artificial (IA) ni ninguna herramienta que use IA para la redacción del artículo.

González Martínez V, Rioja Artal S, Delgado Daza R, Call Caja S, Moga Donadeu L. Reconstrucción de vena cava superior con bypass protésico y derivación yugulo femoral extracorpórea durante el clampaje. *Angiología* 2024;76(3):182-185

DOI: <http://dx.doi.org/10.20960/angiologia.00572>

#### Correspondencia:

Víctor González Martínez. Servicio de Angiología, Cirugía Vasculay y Endovascular. Hospital Universitario Mutua Terrassa. Plaza del Doctor Robert, 5. 08221 Terrassa, Barcelona  
e-mail: [vgonzalez@mutuaterrassa.es](mailto:vgonzalez@mutuaterrassa.es)

## Abstract

**Introduction:** there is experience in pulmonary tumours, not small cell, where the superior vena cava (SVC) is resected with total or partial repair of it.

**Case report:** 37-year-old man with stage IIIB cT4N2M0 lung adenocarcinoma. In the TAC is highlighted 86 mm tumour to LSD with wide contact with right mediastinal pleura with compression of upper vena cava that is not circumferentially enveloped by the tumour and with the right-side face of the carina. After performing co-adjuvant treatment with chemotherapy and radiation therapy, it is intervened with resection of the tumour and the upper cavity. Single bypass to left tuberculosis is carried out from the upper vena cava at the border with the 14mm Gore-tex® atrial prosthesis. During the 45-minute clamping, extracorporeal yugulo femoral shunt is opened by connecting two-7F sheet introducer placed by Eco guided puncture prior to thoracotomy.

**Discussion:** superior vena cava (SVC) resection with prosthetic replacement for non-small cell lung cancer (NSCLC) has been described. Patch techniques can be done in partial resections. But in other cases, total SVC resection is required, and a bypass is the best technical option. The PTFE prosthesis is more often used, being 14mm the most common diameter, optionally ringed. Shunt techniques have been used, during the clamping in order to avoid venous hypertension complications.

### Keywords:

Superior vena cava.  
Pulmonary tumor.  
Jugular femoral shunt.

## INTRODUCCIÓN

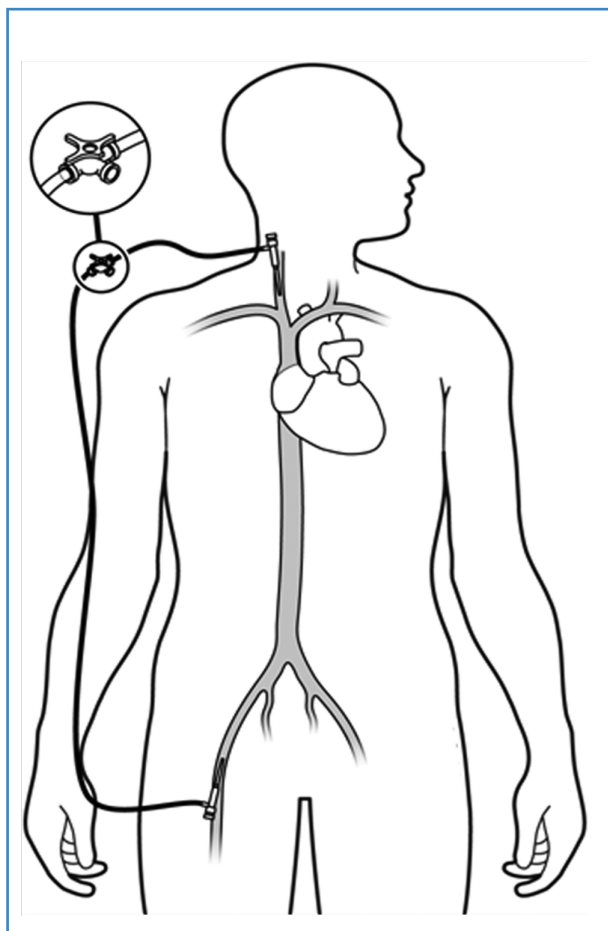
Los tumores pulmonares localmente avanzados con infiltración de gran vaso son un reto terapéutico que requieren resecciones completas y revascularización con injertos. Existe experiencia en tumores pulmonares, no de célula pequeña, donde se reseca en bloque el sistema de vena cava superior con reparación total o parcial. La selección de pacientes debe ser precisa, pero es una opción técnicamente factible y con resultados razonablemente buenos en términos de morbilidad (1). El clampaje de vena cava superior en paciente sin oclusión previa supone una dificultad añadida, que se puede solucionar con una técnica sencilla de derivación extracorpórea

## CASO CLÍNICO

Varón de 37 años, fumador, con trastorno psicótico y retraso mental leve, tuberculosis pulmonar en la infancia, fontanero de oficio. Es diagnosticado de adenocarcinoma de pulmón cT4N2M0 en estadio IIIB. En la TAC destaca tumoración de 86 mm a LSD con amplio contacto con la pleura mediastínica derecha y con compresión de la vena cava superior que no está envuelta circunferencialmente por el tumor y con la cara lateral derecha de la carina. Tras realizar tratamiento coadyuvante con quimioterapia y radioterapia, se considera tributario de tratamiento quirúrgico y nos contactan al servicio de cirugía

vascular para la reconstrucción parcial o total de vena cava superior.

Previo a la toracotomía, se realiza punción ecoguiada de la vena yugular interna derecha y femoral derecha y colocación de introductores de 7F de 13 cm y se conectan con alargadera y llave de tres pasos (Fig. 1). Se realiza toracotomía posterolateral derecha en el cuarto espacio intercostal. Se observa una tumoración en el ápex pulmonar y la cara mediastínica del lóbulo superior derecho, fusionada con el mediastino. No se observa plano de cribaje entre la cara mediastínica del LSD y el mediastino. No se objetiva el trayecto de la VCS a nivel intrapleural. A nivel intrapericárdico se objetivan 3 cm de VCS libre. No se objetivan lesiones sospechosas de M1. Después de la identificación del tronco braquiocefálico venoso derecho e izquierdo, que contiene tejido fibrótico perivascular, se disecan y controlan con dificultad. Después de la lobectomía superior derecha, se decide *bypass* único a TBC izquierdo desde la vena cava superior en el límite con la aurícula con prótesis de Gore-tex® de 14 mm con suturas terminales realizadas con hilo de Gore-Tex® de 5.0, tiempo de clampaje total de 45 minutos (10 minutos entre el clampaje y extracción de la pieza, y 35 minutos para el *bypass*) (Fig. 2). *Shunt* yugulo femoral funcionando durante el clampaje. Se comprueba correcto flujo y estanqueidad de las anastomosis. Se realiza colgajo de músculo serrato anterior para cubrir el muñón bronquial y el defecto pericárdico. Se mantuvo pauta de descoagulación con heparina de bajo peso molecular (HBPM) 1 mes posoperatorio.



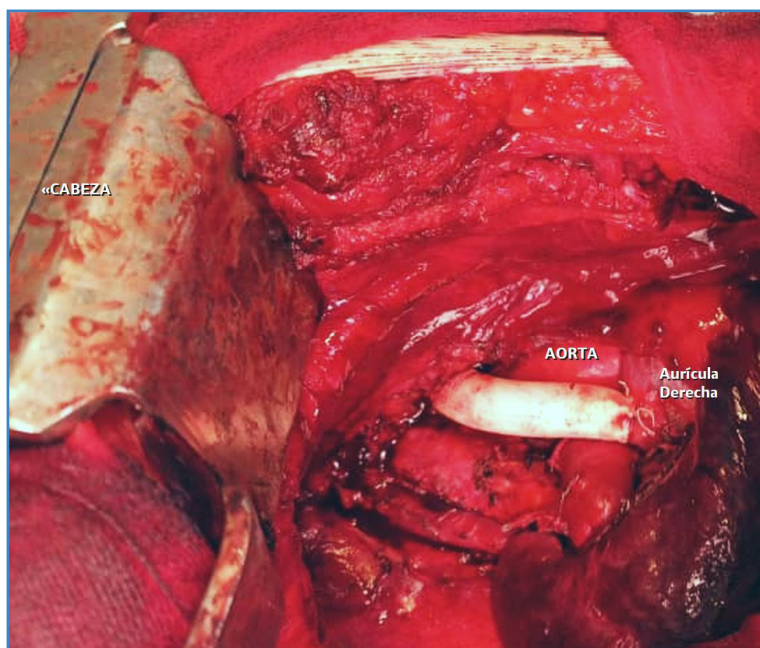
**Figura 1.** Esquema de shunt yugulo femoral con introductores y sonda de conexión larga descrita por Perentes y cols. (3).

La TAC de control al mes con *bypass* permeable y ausencia de clínica de edema en la cabeza o en las extremidades superiores.

## DISCUSIÓN

La colaboración con otros servicios quirúrgicos es intrínseca a cualquier servicio de Angiología y Cirugía Vascul. El hábito quirúrgico en cirugía arterial directa nos permite a los cirujanos vasculares aportar soluciones en diferentes escenarios. En este caso, se requiere reconstrucción de la cava superior en un paciente joven. Técnicamente ofrece ciertas dificultades; en primer lugar, el clampaje de la VCS en pacientes sin obstrucción previa de esta produce un aumento de la presión intracraneal, edema cerebral, con posibles efectos irreversibles y alteraciones hemodinámicas (2). Aplicamos en este caso un *shunt* venoso yugulo femoral como el descrito por Perentes y cols. (3). Se trata de una técnica y materiales muy familiares para un cirujano vascular.

La prótesis de PTFE es la más frecuente con diámetro medio de 14 mm y con longitudes variables en función de la reconstrucción realizada. También se ha descrito material biológico (pericardio bovino) en series cortas (4), para evitar el riesgo de infección,



**Figura 2.** Fotografía intraoperatoria que muestra el margen de resección pulmonar en primer plano, *bypass* de vena cava superior a subclavaria izquierda y detrás arteria aorta.

pero requirió fabricar un tubo a partir de un parche de PTFE. Es muy habitual también elegir un único tronco a revascularizar y evitar el *bypass* bifurcado. En nuestro caso, el tronco derecho se resecó justo a la salida del tórax, por lo que técnicamente fue difícil la anastomosis en buenas condiciones.

En la serie de Spaggiari (1), con 28 pacientes, edad media de 60 años y una mortalidad posoperatoria del 12 %, La toracotomía posterolateral fue el abordaje más utilizado. La prótesis más utilizada fue el PTFE, no bifurcado en el 93 %, anillado en el 68 %. En el 50 % de los casos anastomosis proximal en la cava superior, el resto en la aurícula. En ningún caso se requirió circulación extracorpórea. En cuanto a la anastomosis distal, se realizó en el tronco de la VCS conservando la bifurcación de los troncos innominados. Cuando la afectación no lo permitió, la anastomosis fue más frecuente en el tronco innominado izquierdo. La mayor parte de las complicaciones posoperatorias fueron pulmonares, pero se observó un 11 % de trombosis precoz del *bypass* y un 7 % de infección en este.

En conclusión, el *shunt* externo yugulo femoral es una alternativa sencilla y rápida, a considerar en aquellos pacientes que requieren de clampaje prolongado de la VCS. La reconstrucción completa de la

cava en tumores localmente avanzados es factible, y es necesaria la colaboración conjunta entre especialidades para obtener los mejores resultados.

## BIBLIOGRAFÍA

---

1. Spaggiari L, Thomas P, Magdeleinat P, Kondo H, Rollet G, Regnard JF, et al. Superior vena cava resection with prosthetic replacement for non-small cell lung cancer: long-term results of a multicentric study. *Eur J Cardiothorac Surg* 2002 Jun;21(6):1080-6. DOI: 10.1016/s1010-7940(02)00175-6
2. González-Fajardo JA, García-Yuste M, Flórez S, Ramos G, Álvarez T, Coca JM. Hemodynamic and cerebral repercussions arising from surgical interruption of the superior vena cava. Experimental model. *J Thorac Cardiovasc Surg* 1994 Apr;107(4):1044-9. DOI: 10.1016/S0022-5223(94)70379-5
3. Perentes JY, Erling CC, Ris HB, Corpataux JM, Magnusson L. A simple bypass technique for superior vena cava reconstruction. *Interact Cardiovasc Thorac Surg* 2011 Jan;12(1):15-9. DOI: 10.1510/icvts.2010.247205
4. Spaggiari L, Galetta D, Veronesi G, Leo F, Gasparri R, Petrella F, et al. Superior vena cava replacement for lung cancer using a heterologous (bovine) prosthesis: preliminary results. *J Thorac Cardiovasc Surg* 2006 Feb;131(2):490-1 DOI: 10.1016/j.jtcvs.2005.09.011