



## Caso Clínico

### Termoablación venosa de extremidad inferior en un paciente con síndrome de Klippel-Trénaunay

#### *Lower extremity venous thermoablation in a patient with Klippel-Trénaunay syndrome*

Gabriel Andrés Buitrón Proaño, Jessica April Tituaña Carvajal

*Hospital General Docente de Calderón. Ecuador, Quito*

### Resumen

**Introducción:** el síndrome de Klippel-Trénaunay (SKT) es una entidad clínica rara y esporádica. La tríada clásica define malformación capilar, hipertrofia ósea y de tejidos blandos y varicosidades atípicas.

**Caso clínico:** se describe el caso de una paciente de 14 años de edad que consulta por mancha en vino de Oporto, dolor en miembro inferior izquierdo, edema y discrepancia en la longitud de las extremidades inferiores. Se catalogó como síndrome de Klippel-Trénaunay por la tríada clásica presentada.

**Discusión:** la paciente se benefició de termoablación venosa asociada a flebectomías y de oclusión venosa con escleroespuma.

**Palabras clave:**  
Síndrome. Klippel-Trénaunay.  
Angiodisplasia.

### Abstract

**Introduction:** Klippel-Trénaunay syndrome (SKT) is a rare and sporadic disease, characterized by the clinical triad of capillary malformations, bone and soft tissue hypertrophy and varicose veins.

**Case report:** we report the case of a 14-year-old female patient who presented a port-wine stain, pain in the left lower limb, edema, and discrepancy in the length of this limb. It was classified as Klippel-Trénaunay syndrome due to the classical triad presented.

**Discussion:** the patient underwent venous thermoablation associated with phlebectomies and sclerofoam venous occlusion.

**Keywords:**  
Syndrome.  
Klippel-Trénaunay.  
Angiodysplasia

Recibido: 05/07/2023 • Aceptado: 11/09/2023

*Conflicto de interés: los autores declaran no tener conflictos de intereses.*

Buitrón Proaño GA, Tituaña Carvajal JA. Termoablación venosa de extremidad inferior en un paciente con síndrome de Klippel-Trénaunay. *Angiología* 2023;75(6):399-402

DOI: <http://dx.doi.org/10.20960/angiologia.0548>

#### Correspondencia:

Jessica April Tituaña Carvajal. Hospital General Docente de Calderón Ecuador. C/ Capitán Giovanni Calles. 170201 Quito, Ecuador  
e-mail: [april.tituaña1501@gmail.com](mailto:april.tituaña1501@gmail.com)

## INTRODUCCIÓN

El síndrome de Klippel-Trénaunay, también conocido como "síndrome de angioosteohipertrofia" e "hipertrofia hemangiectásica", es una malformación vascular congénita, poco frecuente, con una incidencia de 2-5 por cada 100 000 recién nacidos (1).

Esta entidad clínica fue descrita por primera vez en 1900 por Maurice Klippel y Paul Trénaunay, caracterizada por la tríada clásica de hemangiomas cutáneos color vino Oporto, hipertrofia asimétrica de tejidos blandos u óseo de uno o más miembros y anomalías venosas (2).

Su etiología no está claramente definida; sin embargo, estudios recientes documentan que puede deberse a mutaciones somáticas esporádicas que ocurren durante la angiogénesis en la etapa embrionológica que afectan al gen *PIK3CA*, lo que conduce al aumento en la proliferación celular con un sobrecrecimiento tisular. Se han descrito además traslocaciones en los cromosomas 5-11 y 8-14 (3).

Según Gloviczki P y cols., el 98 % de los pacientes presenta malformaciones vasculares, que se manifiestan como manchas capilares planas, rojas o moradas en vino de Oporto, presentes desde el nacimiento; es, así, la primera manifestación clínica (4). Generalmente son irregulares. Pueden distribuirse en un patrón geográfico que confluye en la extremidad afectada o el tronco adyacente.

Las malformaciones venosas pueden presentarse en aproximadamente el 70 % de los casos y consisten en varicosidades en los sistemas venosos superficial y profundo, venas embrionarias persistentes y aplasia o hipoplasia con insuficiencia valvular (4).

En cuanto a las manifestaciones musculoesqueléticas, puede haber compromiso del tejido blando e hipertrofia ósea, lo que ocasiona discrepancia entre la longitud de una extremidad y la otra (2).

El tratamiento es sintomático, dirigido a mejorar la calidad de vida de los pacientes, y requiere de un abordaje multidisciplinario.

## CASO CLÍNICO

Se trata de una paciente de 14 años que acude por cuadro clínico de varios años de evolución caracterizado por hipertrofia y edema en miembro inferior

izquierdo, que se exacerbó 6 meses atrás y produce dolor de gran intensidad, dificultad para la deambulación y déficit para la movilidad.

La madre de la paciente refiere que al nacimiento presentó una extensa mácula roja vinosa "vino de Oporto" en la cara externa del miembro inferior izquierdo, asociada a edema y a deformidad. Refiere además un aumento progresivo de la longitud del miembro inferior izquierdo, incluyendo el pie (de gran tamaño), que dificultaba la utilización de calzado (Fig. 1). Hace 6 años se sumó al cuadro la aparición de venas varicosas en toda la extremidad que producían dolor y deformidad. 6 meses antes del ingreso, el dolor en el miembro se exagera, por lo que acudió al persistir la sintomatología.

En la exploración física se evidenciaron lesiones cutáneas maculares, confluentes, en vino de Oporto, con bordes geográficos no definidos, irregulares, no sobreelevados y que se extendían desde la cadera izquierda hasta el dorso del pie ipsilateral, edema y venas varicosas CEAP 4, predominantemente en la cara externa del muslo y en la pierna izquierdas, pulsos

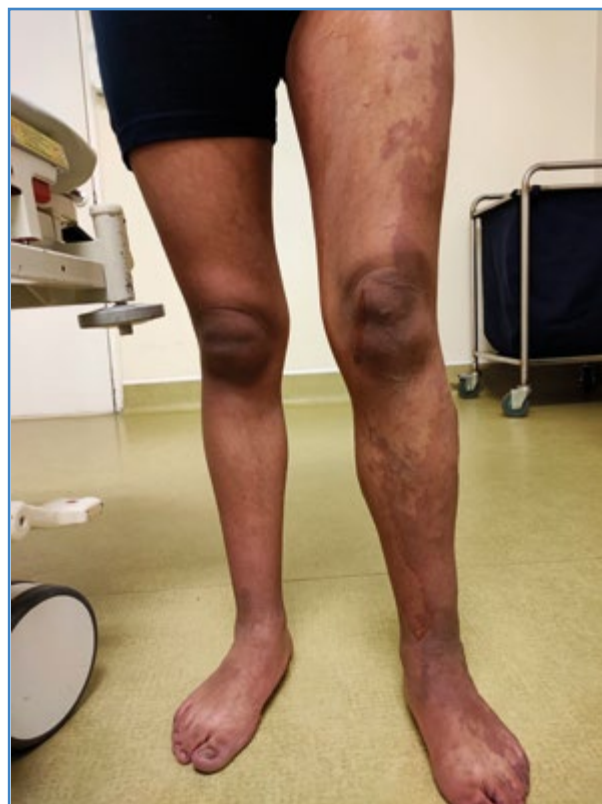

Figura 1. Mancha en vino de Oporto, edema e hipertrofia en miembro izquierdo.

distales presentes, dolor y limitación en la flexión de rodilla. El resto de la exploración fue normal.

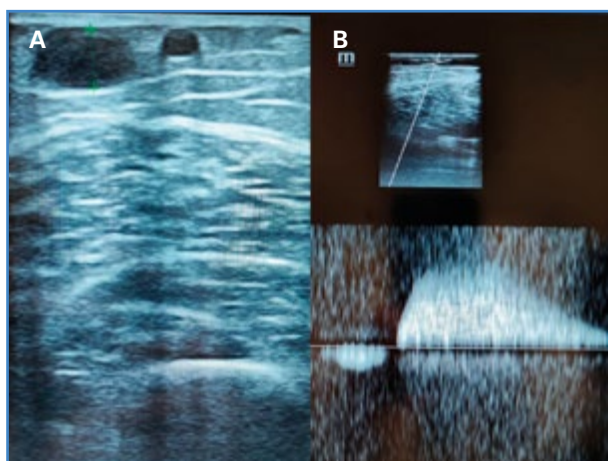
Se realizaron exámenes de laboratorio con hemograma, química sanguínea y tiempos de coagulación, con parámetros normales. La ecografía Doppler del muslo izquierdo evidenció al nivel de la vena lateral del muslo dilatación aneurismática importante e insuficiencia, con reflujo significativo (Fig. 2).

Se realizó una ablación endotérmica y una flebotomía de la vena lateral de la pierna izquierda.

## DISCUSIÓN

Según la Sociedad Internacional para el Estudio de Anomalías Vasculares (ISSVA, 2018), el síndrome de Klippel-Trénaunay es una malformación vascular genética asociada con otras anomalías. Su incidencia se estima de 2-5 de cada 100 000 casos. Es más común en hombres que en mujeres (1.5:1) (5).

Presentamos el caso de una paciente que consulta por dolor en la extremidad inferior izquierda acompañado de discrepancia en la longitud de las extremidades inferiores. Se observa dilatación visible de la vena marginal lateral, múltiple red venosa infragenicular, mancha en vino de Oporto extensa desde el pie hacia el abdomen e hipertrofia de extremidad. Su principal molestia radica en dolor y edema del pie, que impide ponerse calzado.



**Figura 2.** Ecografía Doppler venosa de miembro inferior. A. Vena marginal lateral del muslo dilatada: 9 mm de diámetro y próxima a la piel con 1,3 mm. B. Insuficiencia valvular con reflujo venoso mayor 1 segundo al realizar maniobras de Valsalva.

Nuestro diagnóstico fue síndrome de Klippel-Trénaunay (SKT), por su tríada clásica de esta patología (venas varicosas, hipertrofia de extremidad y mancha de vino de Oporto) en extremidad inferior, aunque pueden existir casos en los miembros superiores (6).

De acuerdo a una serie de 34 pacientes con SKT, el 79 % acude con CEAP mayor de 4 y compromiso de vena marginal lateral (29,4 %), similar a nuestro caso. En su escala inicial *Venous Clinical Severity Score* (VCSS), obtuvo una puntuación de 11, próxima al promedio de otros estudios ( $10,3 \pm 5,1$ ) (7).

Inicialmente se realizó una ecografía Doppler venosa de la extremidad inferior en la que se identificó insuficiencia valvular de la vena lateral marginal de muslo con reflujo mayor a un segundo y múltiple red venosa dilatada infragenicular con recorrido extenso hacia su pie.

Procedimientos detallados en la literatura para tratamiento del sistema venoso superficial incluyen: dispositivos mecanicoquímicos, termoablación láser o radiofrecuencia, ligadura alta o flebotomías ENOF (oclusión venosa con escleroespuma). La técnica de termoablación para tratamiento de vena marginal es controvertida debido a su localización anatómica superficial, lo que lleva a un alto riesgo de quemadura y a cambios en la coloración de la piel (8). Existen además estudios con uso de sirolimus o inhibidores de la rapamicina (9).

Con estos antecedentes, se decidió termoablación con radiofrecuencia, al disponer de este dispositivo en la institución (Covidien: Cateter closurefast 7 Fr x 60 cm), asociado con flebotomías y oclusión venosa con escleroespuma (ENOF).

Bajo anestesia raquídea, se realizó punción ecoguiada a nivel de la vena lateral marginal del muslo y colocación de introductor 7 FR con posterior paso de fibra de radiofrecuencia hasta 2 cm antes de la perforante en muslo. Se colocó además anestesia tumescente abundante para la protección de la piel y ablación de la vena lateral marginal derecha con flebotomías para cierre de puntos de fuga y ENOF de venas comunicantes distales.

El seguimiento posterior a la intervención quirúrgica se realizó durante 6 meses en controles sucesivos en una consulta externa, con énfasis en deambulacion precoz y elastocompresión de extremidades inferiores. Al mes posquirúrgico, en la escala de VCSS se obtuvo

una puntuación de 4 en relación a otros estudios, cuyo rango varía entre  $(6,25 \pm 6)$ , con lo que se evidenció mejoría significativa en la calidad de vida.

La decisión de intervenir quirúrgicamente a pacientes jóvenes debe ser individualizada y reservarse para casos sintomáticos, sin respuesta a medidas conservadoras. En el presente caso se optó por tratamiento quirúrgico, ya que la sintomatología persistía a pesar del manejo clínico con analgésicos y medias de elastocompresión, debido, además, a la disparidad generada por las malformaciones venosas.

Dada la diversidad de problemas a los que se enfrenta un paciente con SKT, que van desde una postura anormal hasta trastornos psicológicos, el abordaje terapéutico requirió un enfoque multidisciplinario, además la intervención quirúrgica, e intervención psicológica, ya que la asimetría en los miembros inferiores generó un gran impacto a nivel psicosocial en la paciente. La resolución quirúrgica mejoró el edema del pie, mientras que el apoyo ortopédico con uso de elevador de zapatos permitió abordar la discrepancia leve en la longitud de la pierna (10).

## BIBLIOGRAFÍA

1. Alwalid O, Makamure J, Cheng QG, Wu WJ, Yang C, Samran E, et al. Radiological Aspect of Klippel-Trénaunay Syndrome: A Case Series with Review of Literature. *Curr Med Sci* 2018;38(5):925-31. DOI: 10.1007/s11596-018-1964-4
2. Naganathan S, Tadi P. Klippel-Trenaunay-Weber Syndrome [Updated 2023 Apr 14]. In: StatPearls [Internet]. Treasure Island (FL): StatPearls Publishing; 2023. Available from: <https://www.ncbi.nlm.nih.gov/books/NBK558989/>
3. Sharma D, Lamba S, Pandita A, Shastri S. Klippel-trénaunay syndrome—a very rare and interesting syndrome. *Clin Med Insights Circ Respir Pulm Med* 2015;9:1-4. DOI: 10.4137/CCRPM.S21645
4. Jacob AG, Driscoll DJ, Shaughnessy WJ, Stanson AW, Clay RP, Gloviczki P. Klippel-Trénaunay syndrome: spectrum and management. *Mayo Clin Proc* 1998;73(1):28-36. DOI: 10.1016/S0025-6196(11)63615-X
5. Noel AA, Gloviczki P, Cherry KJ, Rooke TW, Stanson AW, Driscoll DJ. (2000). Surgical treatment of venous malformations in Klippel-Trénaunay syndrome. *J Vasc Surg* 2000;32(5):840-7. DOI: 10.1067/mva.2000.110343
6. Suda T, Katagiri A, Fujii H. Klippel-Trenaunay Syndrome. *Internal Medicine Tokyo Japan* 2023;62(9):1377-8. DOI: 10.2169/internalmedicine.0251-22
7. Saleem T, Luke C, Raju S. Options in the treatment of superficial and deep venous disease in patients with Klippel-Trenaunay syndrome. *J Vasc Surg: Venous and Lymphatic Disorders* 2022;10(6):1343-51.e3. DOI: 10.1016/j.jvsv.2022.04.020
8. Terlecki P, Terlecki K, Przywara S, Iłżecki M, Toborek M, Pietura R, et al. Klippel-Trénaunay Syndrome: Employment of a New Endovascular Treatment Technique-Mechanochemical Ablation Using the Flebogrif System. *J Clin Med* 2022;11(18). DOI: 10.3390/jcm11185255
9. Wu PC, Chang CY, Ho WL, Lee HL, Su YY, Chang CJ, et al. Multidisciplinary Team Approach for Klippel-Trenaunay Syndrome: A Case Series. *Pediatr Neonatol* 2023;64(3):341-3. DOI: 10.1016/j.pedneo.2023.02.002
10. Alazawi S, Wright K. Klippel-Trénaunay Syndrome with Atypical Presentation of Small Port-Wine Stain. *Cureus* 2022;14(8):e28303. DOI: 10.7759/cureus.28303