



Aneurisma idiopático de la arteria radial a nivel de la tabaquera anatómica

Idiopathic aneurysm of the radial artery in anatomical snuff box

10.20960/angiologia.00554

03/15/2024

Aneurisma idiopático de la arteria radial a nivel de la tabaquera anatómica

Idiopathic aneurysm of the radial artery in anatomical snuff box

Laura Pastor Alconchel, Beatriz García Nieto, Noemí Hidalgo Iranzo, Ana Cristina Marzo Álvarez

Servicio de Angiología, Cirugía Vascular y Endovascular. Hospital Universitario Miguel Servet. Zaragoza

Recibido: 20/07/2023

Aceptado: 28/08/2023

Correspondencia: Laura Pastor Alconchel. Servicio de Angiología y Cirugía Vascular. Hospital Universitario Miguel Servet. Paseo de Isabel la Católica, 1-3. Hospital de Traumatología, 1.ª Planta. 50009 Zaragoza
e-mail: lurapalconchel@gmail.com

*Conflictos de interés: los autores declaran no tener conflictos de interés.
Inteligencia artificial: los autores declaran no haber usado inteligencia artificial (IA) ni ninguna herramienta que use IA para la redacción del artículo.*

Artificial intelligence: the authors declare not to have used artificial intelligence (AI) or any AI-assisted technologies in the elaboration of the article.

RESUMEN

Introducción: los aneurismas de la extremidad superior constituyen el 1 % de los aneurismas de localización periférica. El aneurisma de arteria radial idiopático a nivel de la tabaquera anatómica es una entidad clínica

extremadamente rara; se han documentado menos de diez casos en la literatura.

Caso clínico: mujer de 75 años que refiere masa pulsátil dolorosa y atraumática en la tabaquera anatómica derecha desde hace 5 años. Mediante ecografía-Doppler y tomografía computarizada se diagnostica de un aneurisma radial, apreciándose los arcos palmares permeables. Se procede a la resección del aneurisma sin revascularizar la arteria radial.

Discusión: el paso de la arteria radial entre los extensores largo y corto del pulgar representa una zona de compresión que parece favorecer la formación de aneurismas idiopáticos a nivel de la tabaquera anatómica. Se recomienda su escisión quirúrgica por alto riesgo tromboembólico y la necesidad de revascularización reside en la capacidad de la arteria cubital de suplir el flujo arterial distal.

Palabras clave: Aneurisma. Arteria radial. Idiopático.

ABSTRACT

Introduction: upper extremity aneurysms are 1 % of all peripheral aneurysm Idiopathic aneurysm of the radial artery in anatomical snuffbox is a rare entity. Less than 10 cases have been documented.

Case report: 75-year-old woman shows a painful and atraumatic pulsatile mass in her right snuffbox for 5 years. A doppler-ultrasound and a computed tomography showed a radial aneurysm and palmar arcs patency. An aneurysm excision was performed without radial artery revascularization.

Discussion: radial artery is found between two tendons, extensor pollicis longus and brevis. As it crosses under them, it represents an area of compression, which can favor idiopathic aneurysm formation. Surgical excision is recommended due to high risk of thromboembolism. Radial artery reconstruction depends on ulnar artery competence to supply distal blood flow.

Keywords: Aneurysm. Radial artery. Idiopathic.

CASO CLÍNICO

Mujer de 75 años, costurera jubilada, antecedentes de tabaquismo, hipertensión arterial, artrosis y prótesis de rodilla izquierda. Refiere masa pulsátil dolorosa y atraumática en tabaquera anatómica derecha desde hacía 5 años. Se diagnostica, mediante ecografía-Doppler y tomografía computarizada, aneurisma radial de 18 mm, apreciándose permeabilidad de los arcos palmares superficial y profundo (Fig. 1). Por riesgo de embolización distal, se resecó el aneurisma (Fig. 2). No se reconstruyó la arteria radial dada la normalidad del test de Allen en la exploración física, la permeabilidad de los arcos palmares en prueba de imagen y el buen reflujo radial en la cirugía.

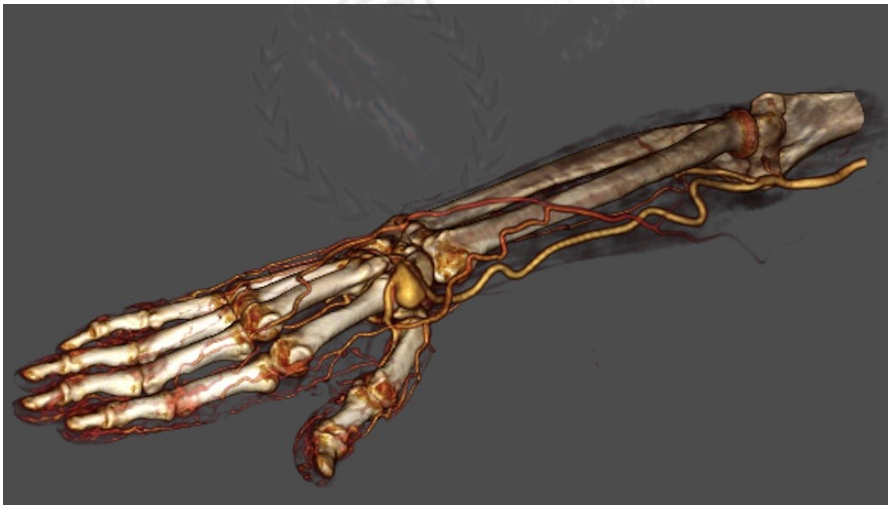

Figura 1. Angiografía por tomografía computarizada que muestra aneurisma de arteria radial de 22 mm y permeabilidad de los arcos palmares superficial y profundo.

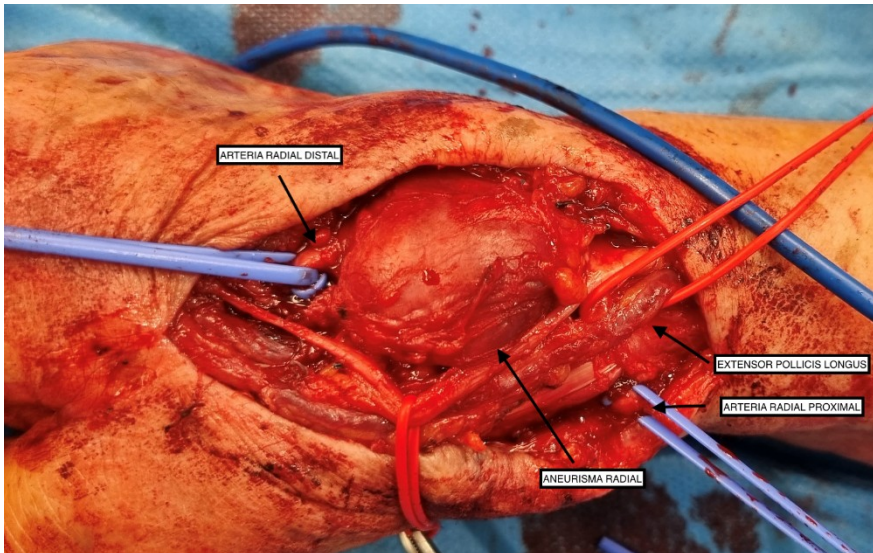


Figura 2. Exposición quirúrgica de aneurisma radial en tabaquera anatómica.

DISCUSIÓN

Los aneurismas de extremidad superior suponen un 1 % de los aneurismas periféricos (1) y la localización radial es la menos común.

Lo más frecuente es que sean traumáticos (iatrogenia) y se localicen en la tabaquera anatómica (2). Aquí la arteria radial discurre, superficial, bajo el tendón extensor largo del pulgar. Se ha sugerido su compresión a este nivel, lo que favorece una presión negativa del flujo arterial que predispondría a la formación de aneurismas idiopáticos como el de nuestro caso (3,4).

Clínicamente varía desde asintomático hasta dolor, palidez y parestesias por tromboembolismo (5,6). Mediante ultrasonido-Doppler y tomografía computarizada o angiografía se diagnostica y se valora la permeabilidad de los arcos palmares.

Su evolución natural hacia trombosis o embolización distal parece estar clara, por ello debe resecarse quirúrgicamente (7) y basarse la reconstrucción de la arteria en la permeabilidad de los arcos palmares.

Nuestra paciente no precisó reconstrucción de la arteria radial. Al año de la cirugía conserva pulso cubital y buena perfusión distal.

BIBLIOGRAFÍA

1. Dawson J, Fitrige R. Update on aneurysm disease: current insights and controversies: peripheral aneurysms: when to intervene - is rupture really a danger? *Prog Cardiovasc Dis* 2013;56(1):26-35. DOI: 10.1016/j.pcad.2013.05.002
2. Ho PK, Weiland AJ, McClinton MA, Wilgis EF. Aneurysms of the upper extremity. *J Hand Surg Am* 1987;12(1):39-46. DOI:10.1016/s0363-5023(87)80158-2
3. Ghaffarian AA, Brooke BS, Rawles J, Sarfati M. Repair of a symptomatic true radial artery aneurysm at the anatomic snuff box with interposition great saphenous vein graft. *J Vasc Surg Cases Innov Tech* 2018;4(4):292-5. DOI: 10.1016/j.jvscit.2018.08.005
4. Alabsi H, Goetz T, Murphy DT. Radial artery aneurysm secondary to dynamic entrapment by extensor pollicis longus tendon: a case of snapping thumb. *Skeletal Radiol* 2019;48(6):971-5. DOI: 10.1007/s00256-018-3061-y
5. Shaabi HI. True idiopathic saccular aneurysm of the radial artery. *J Surg Case Rep* 2014. DOI: 10.1093/jscr/rju058
6. Jedynak J, Frydman G. Idiopathic true aneurysm of the radial artery: a rare entity. *Eur J Vasc Endovasc Surg Extra Abstracts* 2012;24:e21-2.
7. Erdogan SB, Akansel S, Selcuk NT, Aka SA. Reconstructive surgery of true aneurysm of the radial artery: A case report. *North Clin Istanbul*. 2018;5(1):72-4 DOI: 10.14744/nci.2017.98700