



Caso Clínico

Terapia multimodal para cicatrización temprana de úlceras venosas

Multimodal therapy for early healing of venous ulcers

José Luis Berastegui Vellojín¹, Marlon Hernán Espinosa Berastegui², Luisa Fernanda Berastegui Ortiz¹, Dahiana Marcela Guzmán González³

¹Facultad de Medicina. Universidad del Sinú. Montería, Colombia. ²Departamento de Cirugía Vascular. Facultad de Medicina. Universidad de Antioquía. Antioquía, Colombia. ³Universidad de Cartagena. Cartagena de Indias, Colombia. ³Facultad de Medicina. Universidad del Manizales. Manizales, Colombia

Resumen

Introducción y objetivos: las úlceras venosas representan aproximadamente el 80 % de todas las úlceras en extremidades inferiores y constituyen el espectro más avanzado de la insuficiencia venosa crónica (IVC).

El pilar del tratamiento es la compresión venosa, con la que se logra una tasa de curación de hasta el 76 % después de 16 semanas de compresión, pero con alta probabilidad de recurrencia, ya que la compresión no resuelve la causa de la hipertensión venosa ambulatoria (HTVA). En este sentido, la velocidad de la cicatrización y la reducción de recurrencias deben ser objetivos a perseguir en el manejo de las úlceras venosas.

Caso clínico: presentamos el caso de una mujer de 68 años con IVC C6r en la pierna derecha, osteoartritis de rodillas, sobrepeso, pie plano y anquilosis parcial del cuello del pie a la que se consiguió cerrar una úlcera venosa a las cuatro semanas. Mantiene la cicatrización a 18 semanas de seguimiento con terapia multimodal.

Discusión: el manejo de las úlceras venosas debe ser holístico y enfocado en el aspecto causal involucrado dentro de los tres mecanismos etiopatogénicos conocidos.

Palabras clave:

Insuficiencia venosa.
Úlcera. Extremidad inferior. Válvulas venosas.

Abstract

Introduction and objectives: venous ulcers represent approximately 80 % of all ulcers in the lower extremities and constitute the most advanced spectrum of chronic venous insufficiency (CVI).

The mainstay of treatment is venous compression, with which a cure rate of up to 76 % is achieved after 16 weeks of compression, but with a high probability of recurrence, since compression does not resolve the cause of venous hypertension. In this sense, speed of healing and reduction of recurrences should be objectives to be pursued in the management of venous ulcers.

Case report: we present the case of a 68-year-old woman with C6r CVI in the right leg, knee osteoarthritis, overweight, flat feet and partial ankylosis of the foot neck; in whom venous ulcers closure was achieved at 4 weeks and maintained healing at 18 weeks of follow-up with multimodal therapy.

Discussion: the management of venous ulcers should be holistic and focused on the causal aspect involved within the three known etiopathogenic mechanism.

Keywords:

Venous insufficiency.
Ulcer. Lower extremity.
Venous valves.

Recibido: 31/08/2022 • Aceptado: 20/02/2023

Conflicto de interés: los autores declaran no tener conflicto de interés.

Berastegui Vellojín JL, Espinosa Berastegui MH, Berastegui Ortiz LF, Guzmán González DM. Terapia multimodal para cicatrización temprana de úlceras venosas. *Angiología* 2023;75(2):106-108

DOI: <http://dx.doi.org/10.20960/angiologia.00467>

Correspondencia:

José Luis Berastegui Vellojín. Facultad de Medicina.
Universidad del Sinú. Campus Elías Bechara Zainum.
Ctra. 1w, 38-153. Barrio Juan XXIII.
Montería, Colombia
e-mail: jlbervel@gmail.com

INTRODUCCIÓN

Las úlceras venosas representan aproximadamente el 80 % de todas las úlceras en extremidades inferiores y constituyen el espectro más avanzado de la insuficiencia venosa crónica (IVC).

El mecanismo fisiopatológico de la IVC es multifactorial y suele deberse a la obstrucción mecánica del retorno venoso superficial o profundo, a la incompetencia valvular venosa (IVV) o a la disfunción de las bombas mioartrovenosas (BMAV). Aisladas o en combinación, el resultado es un desequilibrio en el flujo sanguíneo de las extremidades inferiores que compromete el retorno venoso y condiciona hipertensión venosa ambulatoria (HTVA).

El pilar del tratamiento es la compresión venosa, con la que se logra una tasa de curación de hasta el 76 % después de 16 semanas de compresión, pero con alta probabilidad de recurrencia, ya que la compresión no resuelve la causa de la HTVA. En este sentido, la velocidad de la cicatrización y la reducción de recurrencias deben ser objetivos a perseguir en el manejo de las úlceras venosas.

Presentamos el caso de una mujer de 68 años con IVC C6r en la pierna derecha a la que se consiguió cerrar las úlceras venosas a las 4 semanas, manteniendo el proceso de cicatrización a 18 semanas de seguimiento con terapia multimodal.

CASO CLÍNICO

Mujer de 68 años, ama de casa, 12 hijos (10 embarazos), osteoartrosis de rodillas, 2 cirugías flebológicas previas (cigorruga en miembro inferior derecho desde hace más de 30 años y fleboextracción bilateral hace 4 años). Acudió por dos lesiones ulcerativas en la pierna derecha, aproximadamente de 5 meses de evolución, recidivantes, asociadas a dolor y sensación de punzadas locales.

En el examen físico se evidenció un peso de 93 kg, úlceras en el cuello del pie derecho (2 lesiones: de 3,1 x 2,6 cm la mayor y de 1,4 x 1,2 cm la menor), eccema perilesional, edema indurado, coloración ocre en el segmento distal, trayectos varicosos visibles y palpables y anquilosis del cuello del pie asociada a pie plano con pulsos distales palpables y amplios.

Se realizó eco Doppler de color para la evaluación de los reflujos y el mapeo venoso. Se detectó reflujo axial

de la safena mayor (SM) en los dos tercios superiores de la extremidad, llenado de varices subdérmicas infrapatelares e incompetencia de perforante paratibial en el tercio medio de la pierna. Seguidamente se practicó la limpieza de las lesiones con solución salina normal (SSN) al 0,9 % y desbridamiento mixto (mecánico con gasa húmeda y enzimático con aplicación de colagenasa), además de crema hidratante para la piel circundante, vendaje multicapa y terapia con ejercicios (TE) para rehabilitar BMAV.

72 horas después se realizó una segunda curación con SSN 0,9 % y aplicación de crema granulante. Además, se le realizó ablación química con microespuma ecoguiada (ENOF) de reflujo axial con polidocanol al 3 %, según técnica de Tessari. Se continuó con la tercera curación y control; se corroboró por eco Doppler la oclusión de la SM, perforante paratibial y varices infrapatelares; se enfatizó la importancia de mejorar los rangos de movilidad del cuello del pie, se prescribió plantilla y se continuó con las curaciones dos veces por semana, con lo que se logró la cicatrización de las úlceras venosas en 4 semanas (Fig. 1).

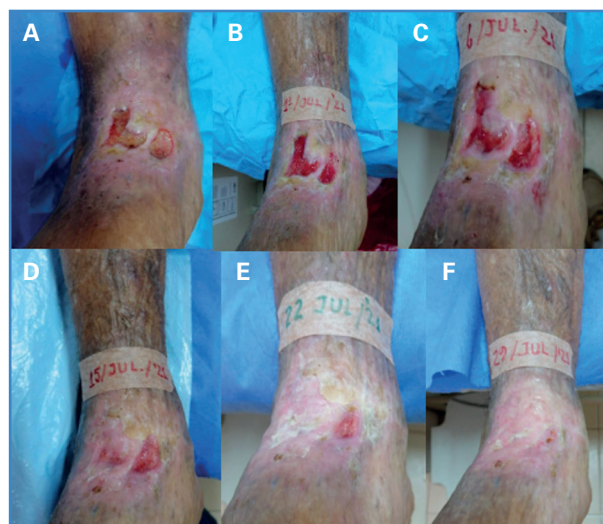


Figura 1. Seguimiento de la terapia multimodal. A. Día 1. B. Después de la curación. C. Día 6. D. Día 15. E. Día 22. F. Día 29.

DISCUSIÓN

La insuficiencia venosa crónica (IVC) se caracteriza por una función anormal de los sistemas venosos en las extremidades inferiores (EElI) (1) y su espectro clínico oscila desde el paciente asintomático con o sin telangiectasias hasta úlcera venosa activa (2).

La hipertensión venosa ambulatoria (HTVA) es la causa subyacente de las úlceras venosas, aunque las fases

patogénicas involucradas no se conocen completamente. Diferentes mecanismos están implicados: disfunción de válvulas venosas, secuelas postrombóticas y disfunción de bombas mioartrovenosa (BMAV) de las EEII (1,2).

La mayoría de los estudios y manejos están enfocados en mejorar las dos primeras condiciones, restándole importancia a la disfunción de BMAV. Aunque la terapia de compresión presenta los mejores niveles de evidencia para la cicatrización de las úlceras venosas y se considera el tratamiento de referencia en su manejo (nivel de evidencia y grado de recomendación 1A) (5,7), por sí sola ni asociada a manejo quirúrgico es suficiente en términos de tiempo de cicatrización y costos, como se demostró en el estudio ESCHAR (6).

Con base en lo anterior, se decidió implementar un protocolo de manejo, llamado multimodal, en el cual se contemplen los tres mecanismos implicados en la etiopatogenia de la IVC y su expresión más severa, como las úlceras venosas, con lo que se intenta mejorar el tiempo de la cicatrización de estas lesiones. Para ello se comenzó con la limpieza local de las lesiones, utilizando SSN 0,9%, el desbridamiento mecánico suave con gasa húmeda o aplicación de desbridante enzimático, crema hidratante en la piel perilesional y vendaje multicapas en la extremidad, con lo que se tiene control de la HTVA.

Uno de los pilares de la terapia multimodal fue la cartografía venosa, poniendo énfasis en el sistema venoso insuficiente, para realizar el manejo quirúrgico pertinente. Bajo guía ecográfica se identificó la safena mayor insuficiente, perforante paratibial y tributarias nutricias de las úlceras venosas, y se realizó oclusión endovenosa con espuma de polidocanol (Etoxiven®, Bogotá, Colombia; Reg. INVIMA: 2011M-0012068) en concentración al 3%, bajo técnica de Tessari en mezcla 1:4 (una porción de polidocanol y 4 volúmenes de aire). Con la oclusión de los ejes venosos insuficientes se eliminó el factor causal de la HTVA.

Finalmente, tomando en cuenta los trastornos de la estática del pie en pacientes de edad avanzada y portadores de IVC, se prescribió plantilla y ejercicios de terapia física para mejorar el rendimiento de las BMAV de las EEII, con lo que se favorece el retorno venoso, se evita la estasis venosa y se controla la HTVA.

Concluimos que el manejo del paciente con úlcera venosa debe ser integral o multimodal, como lo expresamos en esta revisión de caso, tomando en consideración todos los factores que repercuten y tienen

impacto en el retorno venoso y centrados en abatir o abolir la HTVA, para lo que la terapia multimodal descrita constituye una herramienta que puede mejorar la velocidad y las tasas de cicatrización de esta catastrófica complicación de la IVC. Se requieren estudios adicionales que confirmen lo aquí expuesto.

BIBLIOGRAFÍA

1. Cabrera J, Redondo P, Becerra A, et al. Ultrasound-guided injection of polidocanol microfoam in the management of venous leg ulcers. *Arch Der-matol* 2004;140:667-73.
2. Silva KLS, Figueiredo EAB, Lopes CP, et al. The impact of exercise training on calf pump function, muscle strength, ankle range of motion, and health-related quality of life in patients with chronic venous insufficiency at different stages of severity: a systematic review. *J Vasc Bras* 2021;20:e20200125. DOI: 10.1590/1677-5449.200125
3. Lurie F, Passman M, Meisner M, et al. The 2020 update of the CEAP classification system and reporting standards. *J Vasc Surg Venous Lymphat Disord* 2020;8(3):342-52. DOI: 10.1016/j.jvsv.2019.12.075
4. Caggiati A, Maeseneer M, Cavezzi A, et al. Rehabilitation of patients with venous diseases of the lower limbs: State of the art. *Phlebology* 2018;33(10):663-71. DOI: 10.1177/0268355518754463
5. Wittens C, Davies AH, Bækgaard N, et al. Editor's choice – management of chronic venous disease: clinical practice guidelines of the European Society for Vascular Surgery (ESVS). *Eur J Vasc Endovasc Surg* 2015;49:678-737.
6. Gohel MS, Barwell JR, Taylor M, et al. Long term results of compression therapy alone versus compression plus surgery in chronic venous ulceration (ESCHAR): Randomised Controlled Trial 2007;335(7610):83. DOI: 10.1136/bmj.39216.542442.BE
7. Cediel-Barrera CH, Arrieta-Bechara JC, Herrera-Ramos JI. Ablación por radiofrecuencia y escleroterapia con espuma guiada por ecografía en el tratamiento de las úlceras por insuficiencia venosa en miembros inferiores. Estudio descriptivo. *Angiología* 2021;73(6):268-74.
8. Rasmussen L, Lawaetz M, Serup J, et al. Randomized clinical trial comparing endovenous laser ablation, radiofrequency, ablation, foam sclerotherapy, and surgical stripping for great saphenous varicose veins with 3-year follow-up. *J Vas Surg Venous Lymphat Disord* 2013;1(4):349-56. DOI: 10.1016/j.jvsv.2013.04.008
9. Hartmann BR, Drews B, Kayser T. Physical therapy improves venous hemodynamics in cases of primary varicosity: results of a controlled study. *Angiología* 1997;48(2):157-62. DOI: 10.1177/000331979704800209
10. Zajkowski PJ, Draper T, Bloom J, et al. Exercise with compression stockings improves reflux in patients with mild chronic venous insufficiency. *Phlebology* 2006;21(2):100-4. DOI: 10.1258/02683550677304764